et pris les précautions antiseptiques ordinaires, faire une incision de la peau très longue qui suive le grand axe de la tumeur.

Que celle-ci soit une hernie vraie ou fausse, l'exciser dans sa totalité ; l'exciser, en tout cas, assez pour avoir des bords aponévrotiques résistants et susceptibles d'être rapprochés à contact.

Réunir, si l'on peut, les tranches musculaires par une série de gros catguts superposés, distants entre eux de 1 centimètre environ.

Réunir *toujours*, et par *adossement large*, si possible, les bords aponévrotiques en employant soit des surjets de soie fine, soit des points entrecoupés. Par surcroît de précaution, on devra quelquefois charger le muscle en même temps que l'aponévros (fig. 140).

Terminer par la suture totale de la peau, sans drain. Pansement rare et bandage compressif ; repos de la partie opérée au moins trois semaines.

En suivant ces indications on aura toutes les chances d'éviter la récidive, au moins la récidive complète.

V. — GREFFE TENDINEUSE

La greffe tendineuse est une opération qui consiste soit à coapter un bout tendineux périphérique avec le bout central d'un autre tendon (*greffe bout à bout*), soit à fixer un bout périphérique sur le flanc d'un autre tendon (*greffe latérale de Missa*) ou sur son dédoublement (*greffe latérale de Schwartz*), soit à enclaver un bout périphérique dans une boutonnière faite sur un autre tendon (*greffe à boutonnière de Tillaux et Duplay*).

Les greffes latérales et la greffe à boutonnière trouvent leur emploi lorsqu'il est impossible d'attirer ou de reconnaître le bout central d'un tendon ou que la perte de substance est trop considérable.

1° Greffe bout à bout. — Soit une section transversale intéressant le grand et le petit palmaire à la partie inférieure de l'avant-bras. L'identité des bouts est censée ignorée.

Le procédé, fort simple, consiste à mobiliser les bouts centraux des muscles et à réunir le bout central du grand palmaire au bout périphérique du petit, le bout central du petit palmaire au bout périphérique du grand.

2° Greffes latérales. — *a*. Soit une section transversale intéressant le long extenseur du pouce. Le bout central est supposé hors de portée.

Aviver le bord interne du court extenseur du pouce.

Couper obliquement le bout périphérique du long extenseur, et le mobiliser.

Présenter sa coupe sur le flanc du court extenseur au niveau de l'avivement et l'y fixer par un point de suture (fig. 141). Ainsi ont opéré également, dans des cas analogues, Le Fort, Masing, A. Dubreuil, Rotter, etc.

b. Soit un cas comme celui que Schwartz a opéré avec succès : les deux

extenseurs du pouce coupés, et leurs bouts périphériques ne pouvant être soudés aux bouts centraux.

Avec un bistouri passé à plat dans l'épaisseur du tendon du premier radial externe, détacher une lame qui soit libre par son extrémité inférieure ; puis suturer à cette extrémité les deux extenseurs du pouce (fig. 142).

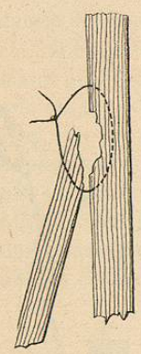

Fig. 141. — Greffe tendineuse latérale.

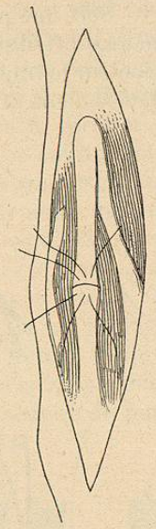

Fig. 142. — Greffe par dédoublement d'un tendon voisin (pr. de Schwartz).

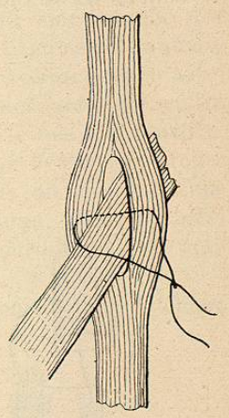

Fig. 143. — Greffe tendineuse à boutonnière.

3° Greffe à boutonnière. — Soit une section du long extenseur du pouce.

Mettre à nu le tendon du premier radial externe dans une petite étendue ; et, avec la pointe du bistouri, le fendre de part en part en longueur dans son milieu.

Mobiliser le bout périphérique du long extenseur, l'engager dans la boutonnière et l'y fixer par un point de suture qui traverse à la fois les deux tendons (fig. 143).

VI. — TÉNOPLASTIE

La ténoplastie est une opération qui consiste à placer et à fixer entre les deux bouts d'un tendon soit un ou deux lambeaux qu'on détache préalablement de l'un de ces bouts ou de tous deux, soit un segment de tendon emprunté à un muscle voisin (Rochet) ou même à un animal (Peyrot, tendon de chien ; Ch. Monod, tendon de lapin), soit un raccord de catgut (Glück), de soie (Kümmel) ou d'autre substance organique.

Elle est indiquée pour assurer ou pour favoriser la réunion des bouts tendineux, lorsque ces bouts sont trop écartés ou qu'un tendon a subi une grande perte de substance.

Nous ne décrirons que l'autoplastie tendineuse à un seul lambeau déjà tentée par Czerny. Malheureusement le lambeau se détacha au moment de la suture, et il fallut le fixer aux deux bouts comme un simple raccord. La réunion s'effectua seulement par l'intermédiaire de la peau.

Autoplastie à un lambeau. — Soit une perte de substance de 4 centimètres de l'extenseur propre du gros orteil sur le dos du pied.

Après avoir prolongé l'incision sur le trajet du bout périphérique, diviser ce bout en travers jusqu'au milieu seulement de son épaisseur.

Fig. 144. — Autoplastie tendineuse à un lambeau.

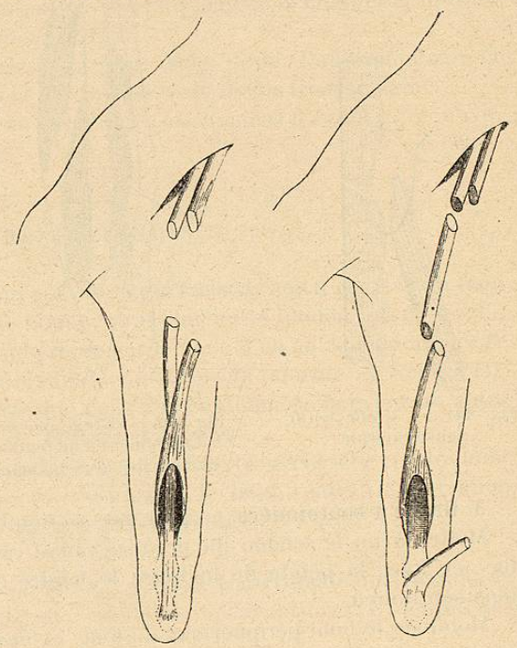

Fig. 145. — Greffe tendineuse autochtone (Rochet).

Détacher la moitié correspondante, en forme de bandelette, jusqu'à 3 ou 4 millimètres environ de la surface de section du bout périphérique, puis renverser le lambeau tendineux dans l'intervalle des bouts en lui faisant décrire une rotation de 180°.

Fixer son extrémité au bout central par un point de suture (fig. 144).

Sous le nom de *greffe autochtone*, Rochet (de Lyon) a fait connaître un procédé ingénieux qui consiste, dans le cas de section de deux tendons contigus (fléchisseurs des doigts par exemple) avec écartement persistant, à placer entre les bouts centraux et le bout périphérique superficiel, un segment du tendon périphérique profond, et à suturer ensuite le restant de ce dernier à la boutonnière d'insertion du tendon superficiel (fig. 145).

La greffe tendineuse et la ténoplastie offrent la plus grande analogie technique, comme on va le voir, avec la greffe nerveuse et la neuroplastie.

VII. — ANASTOMOSES MUSCULO-TENDINEUSES[1]

Préconisées par Nicoladoni, dès 1882, dans certaines paralysies infantiles, elles consistent à unir les muscles paralysés aux muscles sains destinés à leur fournir une partie de leur puissance.

On les utilise surtout dans les pieds bots paralytiques, après avoir déterminé avec soin la déformation à corriger et la valeur fonctionnelle des muscles. Dans le *varus équin*, on unira habituellement l'extenseur commun paralysé à l'extenseur propre du gros orteil, aux péroniers ou au jambier antérieur ; exceptionnellement, on anastomosera le jambier antérieur et les péroniers au triceps, lorsque tous les muscles antéro-externes sont touchés. Dans le *valgus*, on fera suppléer le jambier antérieur par l'extenseur propre du gros orteil ou le long péronier latéral. Dans le *talus*, on unira le triceps sural paralysé aux péroniers ou au fléchisseur commun. Dans le *talus valgus*, on greffera le tendon d'Achille sur le long péronier latéral resté actif et le fléchisseur commun sur le court péronier.

Ces anastomoses peuvent se faire de multiples façons, comme l'indique le schéma ci-dessous (fig. 146).

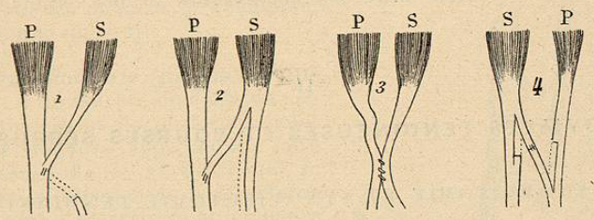

Fig. 146. — Schéma des divers modes d'anastomose tendineuse (Ricard et Launay).

P, muscle paralysé. — S, muscle sain.
1, Nicoladoni. — 2, Drobnick. — 3, Parrish. — 4, Milliken.

Le membre sera placé en hypercorrection. Les tendons à unir seront avivés et suturés sur une longueur aussi grande que possible ; il est avantageux, lorsqu'on le peut, de fendre en long le tendon et le muscle paralysés pour y enfermer le bout central du muscle sain. Les surfaces seront accolées soigneusement par une série de points en U et un surjet complétera l'enfouissement du tendon actif dans le muscle paralysé (fig. 147 à 150).

Il peut être nécessaire d'unir un muscle antérieur à un muscle postérieur. Tantôt on conduira les muscles très obliquement le long du péroné (anastomoses entre les péroniers et le triceps) ; tantôt, on passera directement à

[1] Cf. Leroy des Barres, th. Paris, 1902. — P. Berger et Banzet, *Chirurgie orthopédique*, Paris, Steinheil, 1903. — Derocque, *Rev. d'orthopédie*, 1er juillet 1904, p. 349.

travers le ligament interosseux qu'on perfore avec l'extrémité d'une pince, entraînant le tendon actif (anastomoses entre le triceps et les muscles du

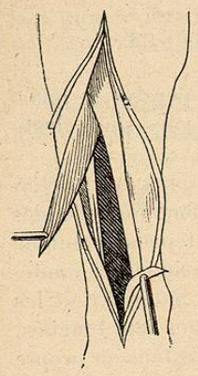

Fig. 147. — Anastomose de l'extenseur propre et du jambier antérieur. Section de l'extenseur propre actif (Le Roy des Barres).

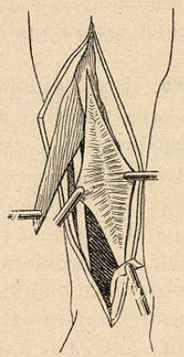

Fig. 148. — Division en deux lames du jambier antérieur paralysé.

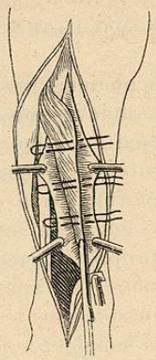

Fig. 149. — Inclusion de l'extenseur dans le jambier. Union par des points en U.

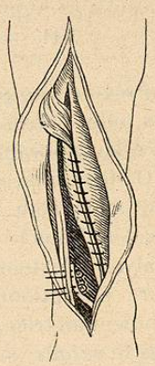

Fig. 150. — Surjet de fermeture sur le jambier. Suture du tendon de l'extenseur propre à ceux de l'extenseur commun.

groupe antérieur ou bien entre les fléchisseurs et les extenseurs de la main).

II

SYNOVIALES TENDINEUSES ET BOURSES SÉREUSES

I. — SYNOVIOTOMIE ET SYNOVIECTOMIE TENDINEUSES

§ 1. — Synoviotomie tendineuse

La *synoviotomie tendineuse* est une opération qui consiste à ouvrir par une incision la synoviale d'un ou de plusieurs tendons.

Suivant les indications opératoires, elle est tantôt *simple* comme dans les synovites suppurées aiguës, tantôt combinée avec le *curage* et le *drainage*, comme dans la synovite tuberculeuse, fongueuse ou à grains riziformes.

On la fait, en général, dans la direction même du ou des tendons lésés en divisant successivement la peau, l'aponévrose générale, puis la gaine séreuse sous le tube ischémique, et sa technique n'offre guère de difficultés ni de dangers particuliers. A ce dernier point de vue, toutefois, il y a une exception à faire pour les *gaines synoviales de la paume de la main* : gaines considérables, profondément situées, entourées de tous côtés par un grand nombre d'organes délicats ou dangereux, et ayant toutes les deux une grande importance pratique. Aussi décrirons-nous les procédés opératoires qui les concernent ; ces procédés peuvent, du reste, servir de type pour toutes les autres gaines synoviales, pour le fond même de la question thérapeutique.

1° ***Synoviotomies palmaires dans les synovites suppurées aiguës.*** — Le phlegmon profond ou *sous-aponévrotique* auquel nous faisons allusion ici occupe tantôt la grande gaine carpo-phalangienne interne, avec ou sans prolongement vers le petit doigt, tantôt la gaine carpo-phalangienne externe, avec prolongement vers le pouce, tantôt les deux gaines à la fois. Il en résulte que l'incision nécessaire pour son traitement doit être, selon les cas, unique ou multiple, palmaire ou digito-palmaire. D'autre part, quelquefois, le pus se fait jour entre les métacarpiens vers le dos de la main, ou il fuse au-dessus du poignet vers l'avant-bras ; des contre-ouvertures en ce point sont alors indispensables.

En tout cas, pour faire régulièrement toutes ces incisions et pour évacuer largement le pus, nous ne saurions trop recommander : 1° de supprimer la douleur du bistouri par l'anesthésie locale (choréthyle), ou mieux générale (éther, chloroforme, chlorure d'éthyle) ; 2° de pratiquer l'ischémie préliminaire du bras avec le tube de caoutchouc, *mais sans refoulement élastique préalable*. On opère ainsi à loisir et à bon escient : peu importe la blessure de l'arcade palmaire artérielle superficielle et de quelques artères collatérales ; l'essentiel est d'aller droit au but, sans se préoccuper de l'hémorragie. Lorsque la ou les incisions ont été faites, on lie les vaisseaux visibles à la manière ordinaire.

Une autre recommandation, plus importante encore, c'est de faire *au plus tôt l'incision palmaire*, sans attendre une fluctuation qui ne vient pas, ou qui se montre tardivement ailleurs (au dos de la main, à l'avant-bras). Par cette opération précoce on évitera souvent la mort, l'amputation du membre ; on évitera aussi quelquefois ces mains déformées et impotentes que laisse le phlegmon des gaines synoviales.

Quand à la technique de la synoviotomie palmaire, interne ou externe, on l'exécutera en se guidant, autant que possible, sur les données de l'anatomie topographique (fig. 151).

a. ***Synoviotomie palmaire interne.*** — A un travers de doigt en dehors et au-dessous du pisiforme, point de repère toujours appréciable, faire une incision cutanée verticale qui se porte dans la direction du bord externe du petit doigt et s'arrête au pli palmaire inférieur, ou, si l'on veut encore, à 2 centimètres en arrière de la rainure digito-palmaire (fig. 151), *ab*.

Diviser le tissu cellulaire sous-cutané, puis l'aponévrose sur la sonde, après avoir eu le soin de glisser exactement le bec de la sonde contre la face postérieure de l'aponévrose. A l'union du tiers supérieur avec le tiers moyen de l'incision, on voit la partie cubitale de l'arcade palmaire superficielle, ainsi que le petit nerf satellite anastomotique.

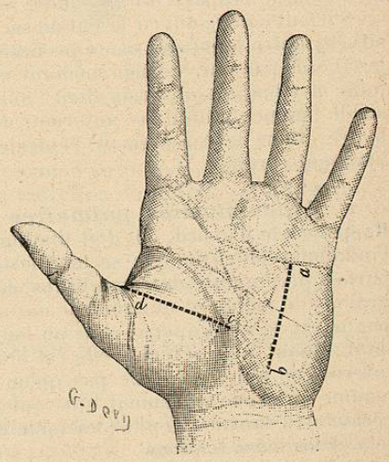

Fig. 151.
ab, synoviotomie palmaire interne. — *cd*, synoviotomie palmaire externe.

Diviser l'artère entre deux pinces à forcipressure.

Reconnaître le tendon fléchisseur superficiel du petit doigt, et le séparer de bas en haut d'avec le court fléchisseur du même doigt. Près le ligament annulaire antérieur du carpe, pendant qu'on fait écarter les lèvres de l'incision, on voit une membrane, plus ou moins épaisse et opaque, qui n'est autre chose que le feuillet pariétal antérieur de la grande cavité synoviale.