une de ses extrémités, mais de 1 à 2 centimètres seulement, dans le chas de l'aiguille de Cooper ou de l'aiguille de Deschamp qui se trouve ainsi armée.

Charger maintenant l'artère, c'est-à-dire passer l'aiguille derrière elle, en engageant le bec entre l'artère et l'une quelconque des veines satellites s'il y en a deux; entre l'artère et la veine, si celle-ci est seule, ou si un nerf longe, en outre, l'autre côté de l'artère. Embrasser la demi-circonférence postérieure de l'artère dans la courbure de l'aiguille, et faire sortir son bec de l'autre côté, au besoin, sous la pulpe de l'index, pour qu'il n'y ait pas blessure d'un organe voisin.

Saisir avec une pince, contre le bec de l'aiguille, *le plus long chef du fil;* le retenir, pendant qu'on retire l'aiguille par le chemin déjà parcouru; le retirer doucement, jusqu'à ce que l'artère repose sur le milieu, et le placer bien en travers de l'artère.

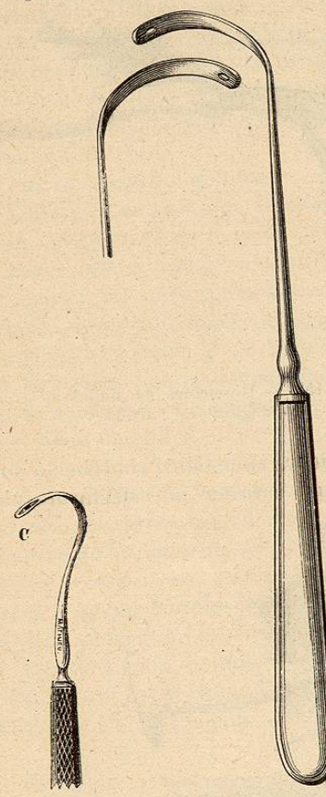

Fig. 158. — Aiguille de Cooper. Fig. 159. — Aiguille de Deschamps. Fig. 160. Stylet aiguillé.

c. *Striction du fil.* — Après s'être assuré par la vue et par le toucher ainsi que par l'effet suspensif de la compression sur les battements artériels en aval) que l'artère *seule et bien authentique* est sur le fil, prendre les deux chefs. Faire d'abord le nœud du chirurgien, et le serrer fortement sur l'artère, en tirant les chefs sur la pulpe des deux index. Il n'est plus nécessaire aujourd'hui, pour avoir une oblitération solide, de couper par une striction très énergique les tuniques internes de l'artère, comme le faisaient nos prédécesseurs; c'est même une faute pour les artères athéromateuses.

Puis, pour plus de sûreté, ajouter un nœud simple ou *nœud d'arrêt*. Couper les deux chefs au ras du nœud (ligature perdue), et suturer la plaie dans toute l'étendue, sans drainage.

Quelques chirurgiens, à l'exemple d'Abernethy et de Maunoir, lient encore l'artère sur deux points distants entre eux de 1 à 1 centimètre et demi, puis la

coupent entièrement dans l'intervalle des ligatures, ce qui rendrait plus facile et plus sûre l'oblitération du bout périphérique. Avec la ligature et le pansement aseptiques cette précaution nous paraît inutile.

B. — *Ligatures en particulier.*

§ 1. — Artères du membre supérieur

ARCADE PALMAIRE SUPERFICIELLE

1° Ligature de l'arcade proprement dite. (Cal. n° 12. — Voy. fig. 180.)

Ligne indicatrice : Une ligne qui, du bord inférieur de la racine du pouce, mis préalablement en abduction forcée, tombe perpendiculairement sur le bord interne de la main dans un sens parallèle à la partie interne du pli palmaire inférieur (fig. 161, A).

Procédé. — Entre les deux éminences thénar et hypothénar, dans l'axe du troisième espace interosseux, diviser la peau et le tissu fibro-graisseux sous-cutané sur une longueur de 2 centimètres et demi à 3 centimètres, de sorte que le milieu de l'incision rencontre la ligne indicatrice.

Diviser sur la sonde l'aponévrose palmaire moyenne. L'arcade apparaît avec ses veines, reposant sur les tendons fléchisseurs superficiels et les branches du nerf médian qui la croisent.

Isoler et lier.

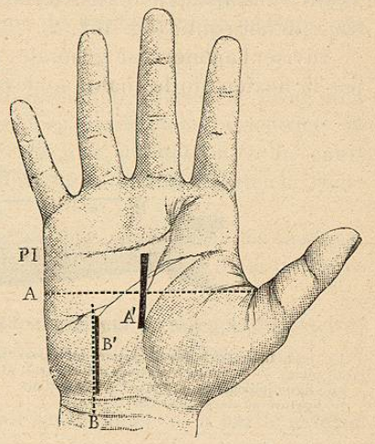

Fig. 161. — Ligature de l'arcade palmaire superficielle.

A, ligne indicatrice pour l'arcade. — A', incision pour l'arcade. — BB', ligne d'incision pour la branche interne.

2° Ligature de la branche interne ou cubitale de l'arcade. (Cal. n° 11.)

Ligne indicatrice : Une ligne verticale parallèle au quatrième espace métacarpien et commençant immédiatement en dehors du pisiforme.

Procédé. — Diviser la peau et le tissu fibro-graisseux sous-cutané sur le trajet de la ligne indicatrice, dans une étendue de 2 centimètres et demi, en commençant à un demi-centimètre au-dessus du pisiforme (fig. 161, B).

Diviser sur la sonde le muscle palmaire cutané. On voit le nerf cubital (branche palmaire) et, en dehors de lui, l'artère avec ses deux veines.

Isoler et lier.

La ligature de l'arcade palmaire profonde doit être rejetée, parce qu'elle nécessite de trop grands délabrements.

L'arcade palmaire superficielle peut être double ou faire défaut.

ARTÈRE CUBITALE

(Cal. n° 10).

1° Ligature au tiers inférieur.

Ligne indicatrice : Une ligne qui, de la pointe de l'épitrochlée aboutit au côté externe du pisiforme (fig. 162, AA').

L'artère est cachée par deux aponévroses.

Procédé. — La main une fois mise en supination et fortement renversée en arrière, diviser la peau et le tissu sous-cutané, dans l'étendue de 4 centimètres, en suivant le bord externe du muscle cubital antérieur, *muscle satellite*, qui fait saillie (fig. 162, *a*).

Diviser l'aponévrose générale; puis, le muscle cubital ayant été relâché par la flexion de la main, soulever et écarter en dedans le tendon de ce

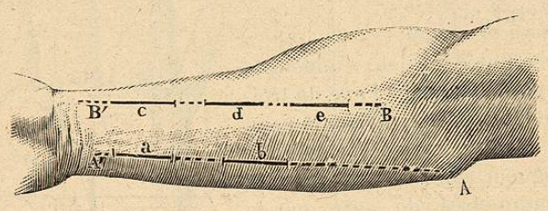

Fig. 162. — Ligature de l'artère cubitale et de l'artère radiale.

AA, ligne indicatrice des deux tiers inférieurs de l'artère cubitale (pointillé). — *a*, ligature au tiers inférieur (trait plein). — *b*, ligature au tiers moyen (trait plein).
BB', ligne indicatrice de toute l'artère radiale. — *c*, ligature au tiers inférieur. — *d*, ligature au tiers moyen. — *e*, ligature au tiers supérieur.

muscle. Diviser la lame fibreuse profonde qui recouvre le faisceau vasculo-nerveux. On voit au-dessous le nerf cubital, et, en dehors de lui, c'est-à-dire vers la ligne médiane du membre l'artère avec deux veines satellites inégalement volumineuses, quelquefois avec une seule.

Isoler et lier.

2° Ligature au tiers moyen.

Ligne indicatrice : La même.

Procédé. — Diviser la peau et le tissu sous-cutané dans l'étendue de 5 centimètres (fig. 162, *b*). Diviser l'aponévrose *en dehors* de l'interstice qui sépare le muscle cubital antérieur du fléchisseur commun superficiel. Cet interstice est la première ligne jaunâtre ou blanchâtre que l'on voit, ou la première dépression linéaire que l'on trouve par le toucher à partir du bord interne du cubitus.

Soulever et écarter en dehors le bord interne du fléchisseur superficiel. Comme l'écrit Farabeuf, il faut d'abord creuser *un puits* entre le fléchisseur superficiel et le cubital antérieur, puis *un tunnel* sous le fléchisseur superficiel qu'il faut récliner en dehors. On trouve l'artère en dehors du nerf cubital.

Isoler et lier.

La ligature au tiers supérieur exige trop de délabrements, et, par suite, n'a aucune valeur pratique.

L'artère cubitale est quelquefois sous-cutanée dans toute sa longueur ; son absence est exceptionnelle.

ARTÈRE RADIALE

(Cal. n° 11.)

1° Ligature dans la tabatière anatomique.

Ligne indicatrice : Une ligne qui va obliquement du sommet de l'apophyse styloïde du radius au côté externe de l'extrémité supérieure du deuxième métacarpien.

Procédé. — La main étant mise en demi-pronation, diviser la peau, rien que la peau, dans l'étendue de 3 centimètres, suivant la bissectrice de l'angle que forment en dehors les tendons du long abducteur et du court extenseur du pouce, en dedans le long extenseur du pouce. Ecarter la veine céphalique, si on la rencontre.

Diviser l'aponévrose sur la sonde, sans toucher aux gaines des tendons. Déchirer avec le bec de la sonde tout le tissu fibro-graisseux de la tabatière jusqu'à l'os trapèze.

Chercher l'artère contre le dos de cet os, suivant la ligne indicatrice. Diviser sur la sonde la lame fibreuse qui la maintient contre l'os.

Isoler et lier.

L'artère radiale est quelquefois tout à fait sous-cutanée à la partie externe du poignet.

2° Ligature au tiers inférieur.

Ligne indicatrice : Du milieu du pli du coude, en dedans du tendon du biceps, à la gouttière du pouls, entre l'apophyse styloïde du radius et le bord externe du tendon du grand palmaire (fig. 162 BB').

Procédé. — Diviser la peau sur pli, l'artère étant très superficielle, de façon que le pli une fois lâché, l'incision ait une étendue de 3 centimètres. On peut aussi inciser sur place, mais en évitant toute échappée vers la profondeur.

Sectionner ou déchirer la mince lame aponévrotique qui recouvre l'artère. Celle-ci se voit entre ses deux veines satellites. Point de nerf contre les vaisseaux.

Isoler et lier.

3° Ligature au tiers moyen.

Ligne indicatrice : La même.

Procédé. — Le même. Seulement, l'incision doit être un peu plus longue (4 centimètres). L'artère est en dedans du nerf radial (branche antérieure) (fig. 162, *d*).

4° Ligature au tiers supérieur.

Ligne indicatrice : La même.

Procédé. — Faire une incision de 5 centimètres légèrement courbe en dedans, suivant la ligne indicatrice, et qui n'intéresse que la peau. Ecarter les veines radiales superficielles ou la veine médiane (fig. 162, *e*).

Rechercher sur l'aponévrose, de bas en haut, l'interstice du muscle long supinateur, *muscle satellite*, et du grand palmaire. Les fibres du premier sont verticales ; celles du second, obliques en bas et en dehors.

Diviser l'aponévrose le long du bord interne du long supinateur, qui recouvre ordinairement l'artère, sauf chez les sujets très maigres. L'artère est en dedans du nerf radial, appliquée sur le pronateur par une mince aponévrose profonde. Inciser cette aponévrose. Découvrir l'artère.

Ouvrir sa gaine avec le bec de la sonde.

Isoler et lier.

ARTÈRE HUMÉRALE

(Cal. n° 7.)

1° Ligature au pli du coude.

Ligne indicatrice : Du milieu du pli du coude, en dedans du tendon du biceps au sommet de l'aisselle immédiatement derrière le muscle grand pectoral.

Procédé. — Opérateur en dehors du membre. Diviser la peau, rien que la peau, suivant la ligne indicatrice dans l'étendue de 4 centimètres (fig. 163, *a*). Ecarter en dedans la veine médiane basilique, si l'on est tombé sur elle ou la couper entre deux pinces à forcipressure.

Reconnaître l'expansion aponévrotique du biceps, la charger sur la sonde de *haut en bas*, et la couper.

L'artère est à nu avec ses deux veines satellites sur le brachial antérieur, entre le tendon du biceps en dehors et le nerf médian qui est en dedans de l'artère, mais à une certaine distance.

Isoler et lier

2° Ligature à la partie moyenne du bras.

Ligne indicatrice : La même que la précédente.

Procédé. — Pendant que le bras est étendu à angle droit ou à peu près. diviser la peau *sur le bord interne même* du biceps, *muscle satellite*, dans l'étendue de 5 centimètres (fig. 163, *b*). — Diviser l'aponévrose générale sur

le même bord. Ecarter la veine basilique et le brachial cutané interne avec la lèvre interne de l'incision, si on les rencontre.

Relever et écarter légèrement en dehors le bord interne du biceps. Immédiatement en arrière de ce bord sur les sujets musclés, immédiatement en dedans chez les sujets maigres, on trouve le nerf médian et derrière

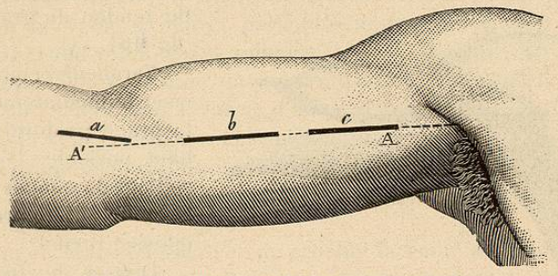

Fig. 163. — Ligature de l'artère humérale.

AA', ligne indicatrice (pointillé) des deux tiers supérieurs de l'artère. — *a*, ligature au pli du coude. *b*, ligature au tiers moyen du bras. — *c*, ligature au tiers supérieur.

le nerf, que l'on abaisse, l'artère humérale avec ses deux veines satellites d'inégale grosseur.

Isoler et lier.

Quelquefois le nerf médian passe derrière l'artère : disposition qui a été trouvée dix fois sur 72 cadavres (Folz, Rüdinger).

3° Ligature à l'origine de l'artère.

Ligne indicatrice : La même que la précédente.

Procédé. — Diviser la peau suivant la ligne indicatrice, à partir de son extrémité axillaire, dans l'étendue de 5 centimètres (fig. 163, *c*.). Reconnaître le *bord interne du muscle coraco-brachial* qui fait saillie. Diviser l'aponévrose générale sur ce bord. Ecarter en arrière la veine basilique et le nerf brachial cutané interne. Immédiatement en dedans du coraco-brachial, on trouve le nerf médian qui est plus gros que le musculo-cutané, son voisin. L'artère est derrière le nerf médian.

Isoler et lier.

L'artère humérale est quelquefois double et se bifurque à une hauteur variable jusque dans l'aisselle.

ARTÈRE AXILLAIRE

(Cal. n° 5.)

1° Ligature dans le creux de l'aisselle.

Ligne indicatrice : Une ligne qui, le bras étant écarté du tronc à angle

droit, va du milieu de la clavicule à 2 centimètres environ en arrière de l'insertion brachiale du bord inférieur du grand pectoral.

Procédé. — Opérateur entre le bras et le tronc. Le bord interne du muscle coraco-brachial étant déterminé, diviser la peau, rien que la peau, sur ce bord, dans une étendue de 5 centimètres à partir de l'extrémité externe du tendon du grand pectoral (fig. 164, AA').

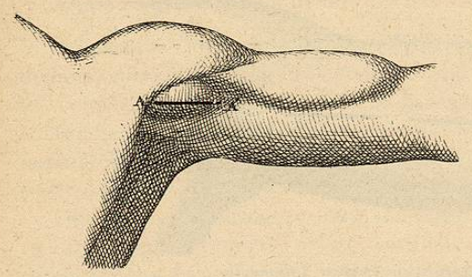

Fig. 164. — Ligature de l'artère axillaire dans l'aisselle.

AA', ligne d'incision.

Farabeuf recommande d'inciser immédiatement derrière le grand pectoral, et le plus haut possible. D'autres conseillent de couper la peau sur la limite antérieure de la zone pileuse (Rieffel).

Diviser le tissu cellulo-graisseux, puis l'aponévrose axillaire sur le bord interne du muscle coraco-brachial que l'on fait relever avec un écarteur. Immédiatement en arrière et en dedans du muscle, on trouve un nerf, le médian, le *plus gros* de tous ceux qui sont mis à nu. On la récline en haut et en avant. L'artère est en arrière et non en dedans de ce nerf; la veine, en dedans et en arrière de l'artère. Un peu plus haut, l'artère est entre les deux racines du médian.

Isoler avec précaution et lier dans la partie la plus élevée de la plaie, au-dessus des artères circonflexes.

Quelquefois le creux de l'aisselle est traversé par un faisceau charnu, *muscle axillaire* de Chassaignac, qui va du bord inférieur du grand dorsal au bord inférieur du petit pectoral ou à l'aponévrose brachiale. Le couper en travers.

2° Ligature sous la clavicule.

Ligne indicatrice : La même. L'artère naît sous *le milieu de la clavicule*. On trouve de dedans en dehors : la veine, l'artère, le plexus brachial.

Procédé. — L'épaule portant à faux sur le bord de la table et étant aussi tombante que possible, pendant qu'un aide maintient le membre en abduction forcée, diviser la peau à 1 centimètre au-dessous de la clavicule, suivant une ligne légèrement courbe à concavité supérieure, parallèle à la partie moyenne de la clavicule, dont le milieu corresponde au milieu de la clavicule, et qui s'étende de l'apophyse coracoïde jusqu'à un pouce en dehors de l'extrémité interne de la clavicule (fig. 165, AA'). — Ménager la veine céphalique dans l'angle externe de la plaie.

Diviser, tout contre la clavicule, l'aponévrose du grand pectoral et le

muscle lui-même, en passant la sonde de l'angle interne vers l'angle externe de la plaie.

Reconnaître, avec l'index gauche, le bord supérieur du petit pectoral qui s'insère sur l'apophyse coracoïde. Déchirer ou couper en travers, sous la clavicule, l'aponévrose dite *clavi-pectorale* très dense qui va du muscle sous-clavier au petit pectoral. Abaisser la lèvre inférieure de l'aponévrose. On tombe sur la veine axillaire, parfaitement reconnaissable à sa teinte bleuâtre, à son grand volume, à la minceur et à la flaccidité de ses parois.

Porter alors l'index gauche en dehors de la veine axillaire, contre le thorax ; on sent l'artère sous la forme d'un cordon aplati, épais et résistant, compris entre la veine en dedans et le plexus brachial en dehors.

Le nerf du grand pectoral descend obliquement en bas et en dedans, juste au-devant de l'artère. Celle-ci est parfois cachée par la saillie de la veine et des cordons du plexus.

Pendant qu'un aide abaisse avec un crochet la veine axillaire et la veine céphalique, isoler l'artère. Enfin, la lier de dedans en dehors, au-dessus de l'artère acromio-thoracique ou bien au-dessous de celle-ci préalablement liée.

Au besoin, on coupe entre deux ligatures la veine céphalique, si elle se prolonge sous la clavicule. On fait de même pour son anastomose avec la veine jugulaire externe si cette anastomose passe en travers sur la clavicule.

§ 2. — Artères du cou et du tronc

Artère sous-clavière

(Cal. n° 4.)

1° Ligature en dehors des scalènes.

Ligne indicatrice. — L'artère est à *un doigt* en dedans du milieu de la clavicule.

Procédé. — Opérateur en dehors de l'épaule. Un rouleau étant placé sous la nuque, la face tournée vers le côté opposé à celui de l'opération, l'épaule portant à faux et étant fortement abaissée — diviser la peau et le peaucier, en commençant 2 centimètres en dehors de l'extrémité interne de la clavicule, sur une étendue de 7 à 8 centimètres, parallèlement au bord supérieur de la clavicule et 1 centimètre de ce bord (fig. 165, BB'). Le milieu de l'incision doit être *à un doigt* en dedans du milieu de la clavicule.

Diviser sur la sonde le peaucier et l'aponévrose cervicale superficielle, le faisceau claviculaire du sterno-cléido-mastoïdien et la partie correspondante du trapèze, près de la clavicule, en ménageant en dedans la veine jugulaire externe ou en la sectionnant entre ligatures.

Diviser, s'il le faut, entre ligatures les veines scapulaires supérieure et postérieure qui traversent le champ opératoire.

Déchirer soit avec le doigt, soit avec les pinces et la sonde, le tissu cel-