droit, va du milieu de la clavicule à 2 centimètres environ en arrière de l'insertion brachiale du bord inférieur du grand pectoral.

Procédé. — Opérateur entre le bras et le tronc. Le bord interne du muscle coraco-brachial étant déterminé, diviser la peau, rien que la peau, sur ce bord, dans une étendue de 5 centimètres à partir de l'extrémité externe du tendon du grand pectoral (fig. 164, AA').

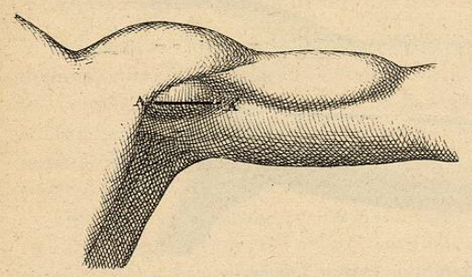

Fig. 164. — Ligature de l'artère axillaire dans l'aisselle.

AA', ligne d'incision.

Farabeuf recommande d'inciser immédiatement derrière le grand pectoral, et le plus haut possible. D'autres conseillent de couper la peau sur la limite antérieure de la zone pileuse (Rieffel).

Diviser le tissu cellulo-graisseux, puis l'aponévrose axillaire sur le bord interne du muscle coraco-brachial que l'on fait relever avec un écarteur. Immédiatement en arrière et en dedans du muscle, on trouve un nerf, le médian, le *plus gros* de tous ceux qui sont mis à nu. On la récline en haut et en avant. L'artère est en arrière et non en dedans de ce nerf; la veine, en dedans et en arrière de l'artère. Un peu plus haut, l'artère est entre les deux racines du médian.

Isoler avec précaution et lier dans la partie la plus élevée de la plaie, au-dessus des artères circonflexes.

Quelquefois le creux de l'aisselle est traversé par un faisceau charnu, *muscle axillaire* de Chassaignac, qui va du bord inférieur du grand dorsal au bord inférieur du petit pectoral ou à l'aponévrose brachiale. Le couper en travers.

2° Ligature sous la clavicule.

Ligne indicatrice : La même. L'artère naît sous *le milieu de la clavicule*. On trouve de dedans en dehors : la veine, l'artère, le plexus brachial.

Procédé. — L'épaule portant à faux sur le bord de la table et étant aussi tombante que possible, pendant qu'un aide maintient le membre en abduction forcée, diviser la peau à 1 centimètre au-dessous de la clavicule, suivant une ligne légèrement courbe à concavité supérieure, parallèle à la partie moyenne de la clavicule, dont le milieu corresponde au milieu de la clavicule, et qui s'étende de l'apophyse coracoïde jusqu'à un pouce en dehors de l'extrémité interne de la clavicule (fig. 165, AA'). — Ménager la veine céphalique dans l'angle externe de la plaie.

Diviser, tout contre la clavicule, l'aponévrose du grand pectoral et le

muscle lui-même, en passant la sonde de l'angle interne vers l'angle externe de la plaie.

Reconnaître, avec l'index gauche, le bord supérieur du petit pectoral qui s'insère sur l'apophyse coracoïde. Déchirer ou couper en travers, sous la clavicule, l'aponévrose dite *clavi-pectorale* très dense qui va du muscle sous-clavier au petit pectoral. Abaisser la lèvre inférieure de l'aponévrose. On tombe sur la veine axillaire, parfaitement reconnaissable à sa teinte bleuâtre, à son grand volume, à la minceur et à la flaccidité de ses parois.

Porter alors l'index gauche en dehors de la veine axillaire, contre le thorax ; on sent l'artère sous la forme d'un cordon aplati, épais et résistant, compris entre la veine en dedans et le plexus brachial en dehors.

Le nerf du grand pectoral descend obliquement en bas et en dedans, juste au-devant de l'artère. Celle-ci est parfois cachée par la saillie de la veine et des cordons du plexus.

Pendant qu'un aide abaisse avec un crochet la veine axillaire et la veine céphalique, isoler l'artère. Enfin, la lier de dedans en dehors, au-dessus de l'artère acromio-thoracique ou bien au-dessous de celle-ci préalablement liée.

Au besoin, on coupe entre deux ligatures la veine céphalique, si elle se prolonge sous la clavicule. On fait de même pour son anastomose avec la veine jugulaire externe si cette anastomose passe en travers sur la clavicule.

§ 2. — Artères du cou et du tronc

Artère sous-clavière

(Cal. n° 4.)

1° Ligature en dehors des scalènes.

Ligne indicatrice. — L'artère est à *un doigt* en dedans du milieu de la clavicule.

Procédé. — Opérateur en dehors de l'épaule. Un rouleau étant placé sous la nuque, la face tournée vers le côté opposé à celui de l'opération, l'épaule portant à faux et étant fortement abaissée — diviser la peau et le peaucier, en commençant 2 centimètres en dehors de l'extrémité interne de la clavicule, sur une étendue de 7 à 8 centimètres, parallèlement au bord supérieur de la clavicule et 1 centimètre de ce bord (fig. 165, BB'). Le milieu de l'incision doit être *à un doigt* en dedans du milieu de la clavicule.

Diviser sur la sonde le peaucier et l'aponévrose cervicale superficielle, le faisceau claviculaire du sterno-cléido-mastoïdien et la partie correspondante du trapèze, près de la clavicule, en ménageant en dedans la veine jugulaire externe ou en la sectionnant entre ligatures.

Diviser, s'il le faut, entre ligatures les veines scapulaires supérieure et postérieure qui traversent le champ opératoire.

Déchirer soit avec le doigt, soit avec les pinces et la sonde, le tissu cel-

lulo-fibreux qui, entremêlé de ganglions lymphatiques, se trouve dans le champ de la plaie.

Relever le muscle omoplat-hyoïdien.

Porter l'index immédiatement en arrière et au-dessous de l'extrémité interne de la clavicule jusqu'à la première côte. Suivre la face supérieure de

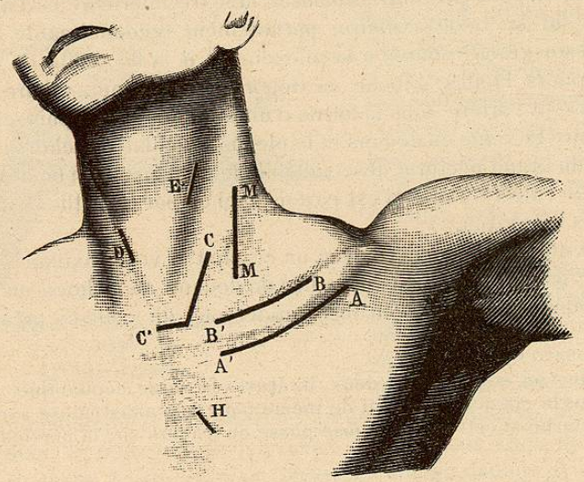

Fig. 165. — Lignes d'incision pour la ligature.

AA', de l'artère axillaire sous la clavicule. — BB', de l'artère sous-clavière en dehors des scalènes. — CC, de l'artère sous-clavière en dedans des scalènes, du tronc brachio-céphalique et de la carotide primitive au tiers inférieur. — D, de l'artère carotide primitive au tiers moyen. — E, de l'artère carotide primitive au tiers supérieur. — MM', de l'artère vertébrale en dehors du sterno-mastoïdien. — H, de l'artère mammaire interne.

cette côte, de dedans en dehors, jusqu'au point d'insertion du scalène antérieur, point qui est parfois indiqué par une saillie notable, le *tubercule de Lisfranc*, et qui peut être également déterminé en parcourant de haut en bas la face antérieure du muscle. Ce point est à 5 ou 6 centimètres en dehors de l'articulation sterno-claviculaire. Immédiatement derrière lui et sur la première côte on sent l'artère sous forme d'un cordon aplati. Le plexus brachial est au-dessus et en arrière de l'artère; la veine est en avant et ne se voit pas.

Isoler avec précaution sur le champ de la première côte pour se garder de toute échappée dangereuse vers la plèvre et lier de dehors en dedans. Suture perdue des bouts du sterno-mastoïdien et du trapèze.

2° Ligature en dedans des scalènes.

Procédé. — Faire une incision cutanée en L (fig. 165, cc') la longue branche, haute de 7 à 8 centimètres, parallèle à l'intervalle des deux faisceaux du sterno-cléido-mastoïdien, et touchant en bas l'extrémité interne de la clavicule ; la petite branche horizontale, s'étendant jusqu'au faisceau sternal de l'autre sterno-cléido-mastoïdien.

Diviser d'abord le peaucier et l'aponévrose cervicale superficielle ; puis, à petits coups, d'avant en arrière, le faisceau sternal du sterno-cléido-mastoïdien correspondant.

Diviser l'aponévrose cervicale moyenne, ainsi que les muscles cléido-hyoïdien et sterno-thyroïdien.

Pendant que la plaie est maintenue largement béante, rechercher en

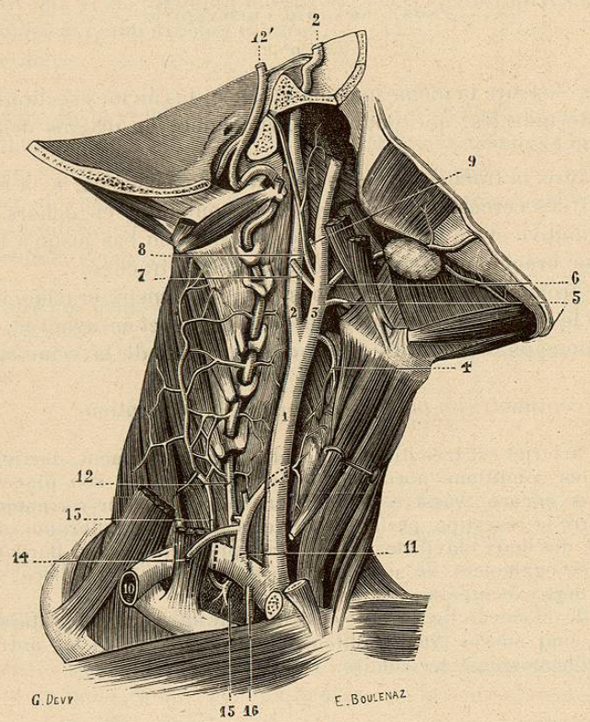

Fig. 166. — Anatomie d'ensemble des artères du cou (L. Testut, *Anatomie humaine*).

1, carotide primitive. — 2, carotide interne. — 3, carotide externe et ses branches. — 4, thyroïdienne supérieure. — 5, linguale. — 6, faciale. — 7, occipitale. — 8, pharyngienne inférieure. — 9, auriculaire postérieure. — 10, sous-clavière et ses branches. — 11, tronc thyro-cervical. — 12, vertébrale. — 13, cervicale profonde. — 14, sus-scapulaire. — 15, intercostale supérieure. — 16, mammaire interne.

dehors avec l'index le point d'insertion du scalène antérieur ; dès qu'on l'a trouvé, rechercher en dedans de lui, par la vue et le toucher, l'artère sous-clavière.

Isoler cette artère avec précaution, pour n'ouvrir ni les veines sous-clavière et jugulaire interne ou leur confluent, ni la plèvre qui répond à la face interne de l'artère.

La lier à 2 centimètres (côté droit), à 3 centimètres (côté gauche) en dedans du scalène antérieur, après s'être assuré autant que possible qu'au-

cun nerf important (phrénique, vague, récurrent) n'est compris dans l'anse du fil.

La gravité de la ligature de la sous-clavière en dedans des scalènes serait extrême, d'après la statistique d'Ashurst (19 cas, 19 morts). Aussi Treves considère-t-il cette opération comme absolument injustifiable.

TRONC BRACHIO-CÉPHALIQUE

(Cal. nº 1.)

Procédé. — Faire la même incision cutanée, les mêmes sections d'aponévroses et de muscles, que pour la sous-clavière en dedans des scalènes (fig. 165 cc').

Reconnaître la trachée par le toucher à la consistance, à la forme et à l'étagement des cerceaux cartilagineux. Reconnaître, en dehors d'elle, la carotide primitive et suivre cette dernière de haut en bas jusqu'à la bifurcation du tronc brachio-céphalique, lequel croise la trachée.

Isoler le tronc, en repoussant en bas le tronc veineux brachio-céphalique gauche qui le croise, et en ménageant à sa droite et en avant le tronc veineux brachio-céphalique droit, ainsi que l'origine de la veine cave supérieure.

Lier à 1 centimètre au plus au-dessous de la bifurcation.

Ce tronc artériel est très difficile à isoler convenablement, derrière le sternum, dans les conditions normales ; le passage du fil et son placement sont plus difficiles encore. Aussi recommandons-nous d'ajouter au manuel opératoire ordinaire la résection préliminaire de la poignée du sternum, de l'extrémité interne des deux clavicules et des deux premières côtes. Bardenheuer l'a recommandée également de son côté. Cooper (de San Francisco) et Burrtel l'ont même déjà exécutée sur les malades.

Sur plus de 30 cas de ligature de ce tronc qui auraient été pratiqués, on ne compte que cinq succès (Smith, Mitchell Banks, etc.); tous les autres opérés sont morts d'hémorragie secondaire.

ARTÈRES VERTÉBRALE ET THYROIDIENNE INFÉRIEURE

(Cal. nº 8 et Cal. nº 9.)

Procédé. — Faire la même incision cutanée, les mêmes sections d'aponévroses et de muscles que pour la ligature de la sous-clavière en dedans des scalènes (fig. 165, cc) ; — ou bien, faire une incision cutanée de 8 centimètres, verticale, qui commence sur le bord externe du sterno-mastoïdien, se dirige vers l'union du 1/4 interne avec les 3/4 externes de la clavicule (fig. 165, MM'), et dont le milieu soit à la hauteur du cartilage cricoïde ; puis, diviser le peaucier et les aponévroses cervicales superficielle et moyenne, tout en ménageant la veine jugulaire externe. Relever le muscle omoplat-hyoïdien.

Quelle que soit l'incision choisie, les parties étant convenablement écartées, chercher avec l'index le tubercule antérieur de l'apophyse transverse

de la 6e vertèbre cervicale, *tubercule carotidien* ou *de Chassaignac*, lequel, la tête tenue droite, correspond au bord supérieur du cartilage cricoïde.

a. **Ligature de la thyroïdienne.** — On reconnaît cette artère au coude qu'elle décrit à 2 ou 2 centimètres et demi au-dessous du tubercule (Chalot), au-devant du muscle long du cou, entre lui et le faisceau formé par la carotide primitive, la veine jugulaire interne et le nerf vague, qu'il faut refouler du côté opposé avec un crochet mousse.

Isoler et lier.

b. **Ligature de la vertébrale.** — A 1 centimètre et demi au-dessous et un peu en dedans du tubercule (Chalot), reconnaître avec l'index l'interstice ou gouttière qui sépare le scalène antérieur du long du cou.

Déchirer de haut en bas, avec la sonde, la lame aponévrotique qui répond à cet interstice. L'artère est aussitôt à nu.

L'isoler de la veine qui est en dehors d'elle et la lier.

La ligature des deux vertébrales pour l'épilepsie essentielle, pratiquée par W. Alexander (de Liverpool) qui avait tenté de guérir cette affection par la même ligature chez une vingtaine de malades, est totalement abandonnée aujourd'hui.

ARTÈRE CAROTIDE PRIMITIVE

(Cal. nº 5.)

Ligne indicatrice des trois carotides à la fois : Une ligne qui, la tête étant tenue droite, commence au milieu du creux carotidien et va tomber sur l'extrémité interne de la clavicule.

1º Ligature au tiers inférieur.

Procédé. — Faire la même incision cutanée, les mêmes sections d'aponévroses et de muscles que pour la ligature de la sous-clavière en dedans des scalènes (fig. 165, cc').

Reconnaître la trachée et immédiatement sur le côté de la trachée, contre les muscles prévertébraux, un cordon aplati, épais et résistant, qui est la carotide primitive.

Ouvrir la gaine carotidienne, en la déchirant avec les pinces et le bec de la sonde.

Isoler l'artère de la veine jugulaire interne qui est en dehors, et du nerf pneumogastrique qui est en dehors et un peu en arrière entre l'artère et la veine.

La lier derrière l'articulation sterno-claviculaire.

2º Ligature au tiers moyen.

Procédé. — Le cou étant modérément tendu sur un rouleau et la tête

renversée en arrière, diviser la peau et le peaucier sur le bord antérieur du sterno-mastoïdien, *muscle satellite*, dans une étendue de 6 centimètres, de façon que le milieu de l'incision soit à la hauteur du cartilage cricoïde (fig. 165, D).

Diviser l'aponévrose cervicale superficielle le long du sterno-mastoïdien, sans ouvrir sa gaine propre.

Pendant qu'un aide porte ce muscle en dehors, diviser l'interstice cellulaire qui le sépare de l'omo-hyoïdien, faire écarter du côté opposé le larynx et le corps thyroïde, enfin reconnaître le *tubercule carotidien* ou *tubercule de Chassaignac*. On trouve l'artère en dedans de lui, masquée, par la saillie de l'énorme jugulaire interne, située en arrière et en dehors de l'artère. Avec l'index recourbé en crochet, récliner en dehors tout le paquet vasculaire, laisser échapper l'artère qui retourne en dedans à sa place. Retenir la veine sous le doigt. Avec la sonde, et près du larynx, ouvrir la gaine carotidienne.

Isoler et lier de dehors en dedans.

3° Ligature au tiers supérieur.

Procédé. — Diviser la peau et le peaucier au-devant du sterno-mastoïdien, parallèlement à lui, dans l'étendue de 5 à 5 centimètres et demi, de façon que le milieu de l'incision soit de 1 à 1 centimètre et demi au-dessous du bord supérieur du cartilage thyroïde (fig. 165, E).

Diviser l'aponévrose cervicale superficielle.

Ménager en haut ou diviser entre ligatures la veine thyroïdienne supérieure ou le tronc veineux thyro-lingual ou thyro-linguo-facial qui la remplace.

Pendant qu'un aide écarte en dehors le sterno-mastoïdien, reconnaître l'omo-hyoïdien, qui se porte obliquement vers le corps de l'os hyoïde, ainsi que l'anse de l'hypoglosse. La carotide primitive est comprise dans cette anse derrière le muscle omo-hyoïdien.

Ouvrir la gaine sur la sonde, en ménageant la branche descendante de l'hypoglosse qui croise la face externe de la carotide.

Isoler et lier.

Chez la femme et chez l'enfant (A. Dubrueil), la carotide primitive se bifurque, non plus au niveau du bord supérieur, du cartilage, mais au-dessous, de sorte que le milieu de l'incision doit être reporté un peu plus bas.

Quelquefois, le nerf pneumogastrique n'est pas en dehors et en arrière, mais en dehors et en avant de la carotide. Nous en avons vu deux cas sur le cadavre, un cas sur le vivant, et le professeur A. Dubrueil nous a dit avoir constaté le même fait à l'autopsie d'un individu auquel, malgré son habileté bien connue, il avait lié le nerf en même temps que l'artère.

ARTÈRES CAROTIDES EXTERNE ET INTERNE

(Cal. n° 7 et Cal. n° 6.)

Procédé. — Le cou étant modérément étendu sur un rouleau, la tête renversée en arrière et la face un peu tournée du côté opposé, diviser la

peau et le peaucier sur une longueur de 5 à 6 centimètres, au-devant du muscle sterno-mastoïdien suivant la ligne AA' (fig. 167), *de façon que le milieu de l'incision corresponde à l'extrémité de la grande corne de l'os hyoïde.*

Diviser, au-devant du sterno-mastoïdien, une série de lames aponévrotiques ; écarter ou enlever les ganglions lymphatiques que l'on rencontre ; récliner ou couper entre deux ligatures les veines thyroïdienne supérieure et linguale (parfois aussi la faciale), ou thyroïdienne supérieure et linguo-faciale, qui traversent le champ opératoire.

Porter l'index au fond de l'incision et reconnaître l'extrémité de la grande corne de l'os hyoïde ainsi que les battements carotidiens. Les carotides externe et interne sont immédiatement en dehors de cette corne.

Ouvrir la gaine carotidienne du côté antérieur et externe, à partir de la bifurcation de la carotide primitive.

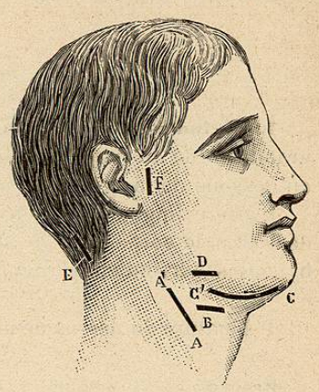

Fig. 167. — Lignes d'incision pour la ligature.

AA', des artères carotides externe et interne. — B, de l'artère linguale au-dessus de la grande corne de l'os hyoïde. — CC', de l'artère linguale au-dessus du tendon digastrique. — D, de l'artère faciale. — E, de l'artère occipitale. — F, de l'artère temporale superficielle.

a. **Ligature de la carotide externe.** — Reconnaître cette artère *à la présence de ses branches collatérales* (thyroïdienne supérieure et linguale), indice certain et constant ; *à sa situation antérieure et interne*, par rapport à la carotide interne ; *à son contact immédiat* avec la grande corne de l'os hyoïde (Farabeuf) et *avec la courbe décrite par le nerf grand hypoglosse* (Guyon).

On s'assure encore qu'il s'agit de la carotide externe en la pinçant doucement : les artères temporale et faciale cessent aussitôt de battre, elles battent de nouveau dès qu'on supprime la compression.

L'isoler, puis la lier entre la linguale et la thyroïdienne supérieure : la thyroïdienne naît d'ordinaire au point de bifurcation de la carotide primitive ou un peu au-dessous, et la linguale à 12 millimètres au-dessus de la bifurcation.

La section méthodique entre ligatures ou pinces à forcipressures des veines qui croisent les carotides facilite singulièrement leur ligature en permettant d'opérer pour ainsi dire à sec.

b. **Ligature de la carotide interne.** — La reconnaître à *sa situation excentrique, à l'absence de branches collatérales et à l'accolement de la branche descendante du nerf grand hypoglosse*, laquelle longe verticalement sa face antéro-externe.

L'isoler de cette branche nerveuse, de la veine jugulaire nterne en

dehors, du nerf pneumogastrique en arrière et du nerf laryngé supérieur en dedans ; puis la lier.

ARTÈRE LINGUALE

(Cal. n° 11.)

Ligne indicatrice : Une ligne qui va obliquement de l'extrémité de la grande corne de l'os hyoïde jusqu'à 1 centimètre et demi ou 2 centimètres au-dessous de la symphyse mentonnière.

L'artère linguale peut être liée en deux endroits différents : 1° au-dessus de la grande corne, près de son origine (Béclard) ; 2° dans le triangle mylo-hypoglosso-hyoïdien (Pirogoff).

1° Ligature au-dessus de la grande corne de l'os hyoïde (Béclard).

Procédé. — Les parties étant disposées comme pour la ligature des carotides externe et interne, la tête inclinée fortement vers l'épaule opposée, diviser la peau et le peaucier très près au-dessus de la grande corne parallèlement à elle, dans l'étendue de 5 centimètres ; l'incision commence ou finit au bord antérieur du sterno-mastoïdien (fig. 167, B).

Diviser l'aponévrose cervicale superficielle, ménager ou diviser entre deux pinces de Péan, la veine faciale vers l'angle externe de l'incision, et relever avec un écarteur le bord inférieur de la glande sous-maxillaire, si elle descend jusqu'à la grande corne.

Reconnaître avec le doigt l'angle à sinus postérieur et externe formé en haut par le ventre postérieur du digastrique et le stylo-hyoïdien ensemble, en bas par la grande corne de l'os hyoïde.

Disséquer avec la sonde l'aire de ce triangle qu'un aide rapproche le plus possible de la plaie extérieure en refoulant l'os hyoïde vers l'opérateur. Sur le vivant, les mouvements de déglutition étant fort gênants même sous le chloroforme, on peut encore, ainsi que nous le faisons, accrocher et fixer la grande corne avec une érigne ou une pince dentée. On voit à 5 millimètres environ au-dessus de la grande corne, le nerf grand hypoglosse qui passe en travers, accompagné d'une petite veine sous-jacente.

Le muscle hyo-glosse, sur lequel repose ce nerf, étant reconnu à ses fibres obliques en haut et en avant, le diviser à petits coups, en le soulevant avec une pince à égale distance du nerf et de la grande corne parallèlement à cette dernière. On peut aussi diviser le muscle sur la sonde préalablement passée sous son bord postérieur, contre le constricteur moyen du pharynx ; mais il faut prendre garde de perforer le pharynx, et l'on risque de couper l'artère.

Dès que les fibres de l'hyo-glosse se sont rétractées, on a sous les yeux l'artère linguale, souvent sans veine satellite.

Isoler, puis lier près de l'extrémité de la grande corne hyoïdienne, pour que la ligature siège en amont de l'artère dorsale de la langue.

2° Ligature dans le triangle mylo-hypoglosso-hyoïdien, au-dessus du tendon digastrique (Pirogoff).

Procédé. — Diviser la peau et le peaucier suivant une ligne courbe qui commence à 1 centimètre au-dessous et en dehors de la symphyse mentonnière, se termine à 1 centimètre au-dessous de l'angle antérieur et inférieur du masséter, et qui encadre le relief de la glande sous-maxillaire, ou bien dont la convexité, à défaut de relief, réponde à la petite corne de l'os hyoïde, toujours facile à déterminer (fig. 167 cc).

Diviser le peaucier et l'aponévrose cervicale, dans le même sens, en ménageant en dehors la veine faciale.

Ouvrir la loge cellulo-fibreuse de la glande sous-maxillaire et relever celle-ci avec une érigne. La glande descend souvent très bas.

Reconnaître le triangle formé ; en avant par le bord postérieur du mylo-hyoïdien ; en haut par le nerf grand hypoglosse ; en bas et en arrière par le tendon du digastrique et le corps de l'os hyoïde. A 2 ou 3 millimètres au-dessous du nerf, et parallèlement à lui, derrière le muscle mylo-hyoïdien, diviser à petits coups le feuillet postérieur de la loge et le muscle hyoglosse. L'artère est à nu. Elle est assez souvent accolée au corps de l'os hyoïde.

Isoler et lier.

Cette ligature passe pour être plus facile que la précédente ; elle est préférée par la plupart des chirurgiens contemporains, depuis qu'Alph. Guérin en a, le premier, signalé les avantages techniques. Mais on peut lui reprocher : 1° de laisser en arrière l'artère dorsale de la langue, ce qui est important pour l'hémostase complète de cet organe ; 2° d'offrir quelques difficultés dans les cas où le tendon du digastrique, situé plus haut que de coutume, masque l'artère restée au contact immédiat du bord supérieur de l'os hyoïde (Mériel et Florence [1]).

Farabeuf a vu une fois l'artère rester superficielle comme le nerf hypoglosse.

ARTÈRE FACIALE

(Cal. n° 20.)

Ligature au-devant du masséter.

Ligne indicatrice : Une ligne qui commence à 3 millimètres en avant de l'angle de la mâchoire et va obliquement vers l'angle interne de l'œil.

Procédé. — La tête étant tournée du côté opposé, diviser la peau et le peaucier, dans une étendue de 3 centimètres, parallèlement au bord inférieur de la mâchoire, et à 1 centimètre au-dessus de lui, de sorte que le milieu de l'incision tombe sur la ligne indicatrice (fig. 167, D).

Reconnaître le bord antérieur plus ou moins saillant du masséter. Immédiatement en avant on trouve une veine, la veine faciale. L'artère monte

[1] Mériel et Florence, *Société anatomo-clinique de Toulouse*, 5 juillet 1903.

contre l'os *en avant et en dedans de la veine,* au milieu d'un tissu cellulo-fibreux dense qu'on déchire avec la sonde.

Isoler et lier.

ARTÈRE OCCIPITALE

(Cal. nº 10.)

Ligature dans sa partie transversale.

Ligne indicatrice : Une ligne qui commence à 4 millimètres au-dessous du sommet de l'apophyse mastoïde et va aboutir à la ligne courbe occipitale supérieure, à l'union de son tiers interne avec ses deux tiers externes.

Procédé. — La tête étant tournée du côté opposé, diviser la peau et le tissu sous-cutané, en commençant à 1 centimètre en arrière et au-dessous du sommet de l'apophyse mastoïde, et se portant obliquement en haut et en arrière, dans l'étendue de 4 centimètres, parallèlement au bord postérieur de l'apophyse mastoïde (fig. 167, E).

Diviser dans le même sens le sterno-mastoïdien et son aponévrose d'insertion, puis le splénius que l'on reconnaît à ses fibres obliques en haut et en dehors.

Ecarter le petit complexus en avant et en dehors. On trouve l'artère immédiatement en dedans de son insertion, contre le plan osseux, entre le petit complexus et l'insertion du petit oblique.

Isoler et lier.

ARTÈRE TEMPORALE SUPERFICIELLE

(Cal. nº 11.)

Ligne indicatrice : Une ligne qui monte verticalement à la base du tragus, entre lui et le condyle (fig. 167, F).

Procédé. — La tête étant tournée du côté opposé, diviser la peau, suivant la ligne indicatrice, dans l'étendue de 3 centimètres, le milieu de l'incision correspondant à l'échancrure qui sépare le tragus de l'hélix.

Détruire le tissu sous-cutané, qui est dense, avec le bec de la sonde, en ménageant la veine temporale. L'artère est en *dedans et en avant d'elle,* ayant le nerf auriculo-temporal sur son côté externe.

Isoler et lier.

ARTÈRE MÉNINGÉE MOYENNE

La ligature ou du moins l'hémostase méthodique de l'artère méningée moyenne nécessite l'ouverture préliminaire de la boîte cranienne (voy. *Trépanation,* p. 556).

ARTÈRE MAMMAIRE INTERNE

(Cal. nº 11.)

Ligature dans les 2e, 3e et 4e espaces intercostaux.

Ligne indicatrice : Une ligne descendante, verticale, qui commence sur le deuxième cartilage costal à un demi-centimètre du bord du sternum.

Procédé. — Diviser la peau, le tissu sous-cutané et l'aponévrose superficielle, *obliquement,* de l'articulation sterno-chondrale supérieure à l'articulation chondro-costale inférieure (A. Dubrueil) ou *vice versa* (Goyrand) (fig. 165, H).

Diviser sur la sonde le grand pectoral, puis la lame aponévrotique qui rattache le muscle intercostal externe au sternum.

Soulever avec une pince le muscle intercostal interne qu'on reconnaît à ses fibres obliques en bas et en arrière et le sectionner à petits coups jusqu'à ce qu'on arrive à un tissu cellulo-graisseux.

Au milieu de ce tissu, qu'il faut déchirer avec précaution pour ne pas perforer la plaie ; à 6, 7, 8 millimètres du sternum, on aperçoit une ou deux veines gorgées de sang et qui croisent verticalement la face postérieure des cartilages costaux. L'artère est *en dehors,* s'il n'y a qu'une veine ; elle est entre les deux, s'il y en a deux.

Isoler et lier.

AORTE ABDOMINALE[1]

La ligature de l'aorte abdominale, du moins à sa partie inférieure, est une opération rationnelle pour certains cas bien déterminés, et qui nous paraît susceptible de réussir. Aussi sommes-nous d'avis avec C. Hueter, Kœnig, Lewis Stimson, Trèves, Tillaux et autres chirurgiens contemporains, qu'il faut la conserver comme une ressource suprême dans le cadre thérapeutique.

Sans doute la mort a été la règle absolue dans les quatorze cas qui ont été opérés depuis. A. Cooper jusqu'à Morris. Mais, pour apprécier le pronostic immédiat réel, il importe de noter que toutes les opérations ont été faites au milieu de circonstances désespérées et que presque toutes remontent à l'époque préantiseptique. L'expérimentation a démontré, notamment entre les mains de Kast, que la ligature de l'aorte, faite au-dessous des artères rénales, n'est pas par elle-même absolument fatale. Et l'on peut se demander avec Trèves, si l'emploi de la ligature aseptique n'aurait pas empêché l'opéré de Monteiro de mourir d'hémorragie secondaire au onzième jour. Le malade de Tillaux est mort au trente-neuvième jour ; celui de Keen, au quarante-huitième, après l'intervention, sans que dans ces deux cas, la mort ait paru imputable à la ligature.

D'autre part, l'observation clinique et l'expérimentation s'accordent encore à établir que la gangrène ischémique des membres inférieurs n'est nullement à craindre, la circulation se rétablissant : 1º par les anastomoses qui existent entre

[1] Cf. Tillaux, *Bull. et Mém. de la Soc. de chir.*, 2 mai 1900, p. 473. — Keen, *Congr. intern. de méd.*, 1900. — Tillaux et Riche, *Rev. de chir.*, 1901, t. XXIII, p. 3, 196, 320. — Morris, *Ann. of Surgery*, février 1902, p. 907.