les artères lombaires et les artères pariétales pelviennes, entre les circonflexes iliaques et les artères lombaires, entre les épigastriques et les mammaires internes ; 2° par la dilatation des petits vaisseaux et des vasa vasorum qui unissent les artères lombaires adjacentes et les deux tronçons aortiques au niveau de la ligature (Porta). Quant à la paraplégie observée chez les animaux mis en expérience, il ne semble pas qu'on doive la retrouver chez l'homme. Il n'y a pas lieu, non plus, de redouter des congestions viscérales (poumons, cerveau) qui seraient dues à l'augmentation de la pression dans le système aortique supérieur.

En somme, la ligature de l'aorte abdominale n'exclut pas la possibilité d'une survie définitive, et n'entraîne pas, du moins fatalement, les troubles fonctionnels graves qu'on tendrait à lui imputer *a priori*.

Elle est indiquée : 1° dans les plaies élevées d'une artère iliaque primitive ; 2° dans les hémorragies secondaires qui peuvent accompagner la ligature de cette même artère ; 3° dans les anévrismes iliaques ou ilio-inguinaux lorsque la ligature de l'artère iliaque primitive est reconnue impossible ; 4° dans l'anévrisme inférieur de l'aorte abdominale elle-même (ligature centrale de Milton), et peut-être dans l'anévrisme moyen de ce tronc (ligature distale à la Brasdor).

On peut la pratiquer soit à travers le péritoine, à l'exemple d'A. Cooper, soit par-dessous le péritoine décollé, ainsi que Murray l'a fait le premier. Mais la *méthode extra-péritonéale* n'a plus aujourd'hui sa raison d'être parce qu'elle est beaucoup plus difficile, plus aléatoire, et moins avantageuse que la *méthode transpéritonéale*. Cette dernière seule mérite d'être conservée.

La ligature ne doit *jamais* être faite *au-dessus des artères rénales*, il est à peine nécessaire d'insister sur ce point. Elle ne portera entre les artères rénales et l'artère mésentérique inférieure que lorsqu'il sera impossible de l'appliquer plus bas. *Son champ d'élection est la partie de l'aorte longue de 4 à 5 centimètres qui s'étend de la bifurcation iliaque à la mésentérique inférieure et qui correspond aux corps de la troisième et de la quatrième vertèbres lombaires.*

Procédé transpéritonéal (*Incision de v. Nussbaum*). — Le sujet étant en position fortement déclive, faire sur la ligne blanche une incision cutanée de 15 centimètres, dont le milieu corresponde à l'ombilic et le contourne du côté gauche. Diviser les autres tissus, y compris le péritoine, comme pour la laparotomie ordinaire.

Refouler les intestins à droite ; et, après avoir reconnu du doigt la bifurcation aortique au-devant de la partie supérieure de la 5e vertèbre lombaire soit à sa configuration, soit à ses battements, — pendant que les lèvres de la plaie abdominale sont largement et profondément écartées, soulever un petit pli longitudinal du péritoine sur la partie inférieure de l'aorte au moyen d'une longue pince à mors étroits, l'exciser d'un coup de ciseaux courbes, agrandir au besoin la boutonnière ainsi faite, dénuder circulairement l'aorte avec le bec recourbé d'une longue sonde cannelée, enfin passer autour de l'artère un fil de soie n° 3 ou un catgut n° 4 au moyen d'une aiguille de Deschamps et lier le vaisseau à la manière usuelle.

Faire la toilette de la cavité abdominale, remettre en place les intestins et le grand épiploon, et fermer complètement la plaie abdominale.

ARTÈRES ILIAQUES : PRIMITIVE, EXTERNE ET INTERNE

(Cal. nos 2 et 3.)

Ligne indicatrice pour les iliaques primitive et externe : Une ligne convexe en dehors qui va du milieu de l'arcade crurale à 2 centimètres au-dessous de l'ombilic, et dont la partie moyenne est à 4 centimètres et demi environ de la ligne blanche.

L'iliaque interne, longue de 2 centimètres et demi seulement, oblique en bas, en dedans et en avant, peut être considérée comme un *simple appendice* de la précédente ligne indicatrice.

Ligne d'incision unique pour les trois artères iliaques : une ligne qui commence au niveau et à 5 centimètres en dehors de l'ombilic et qui se termine à 2 centimètres au-dessus du milieu de l'arcade crurale (fig. 168, A).

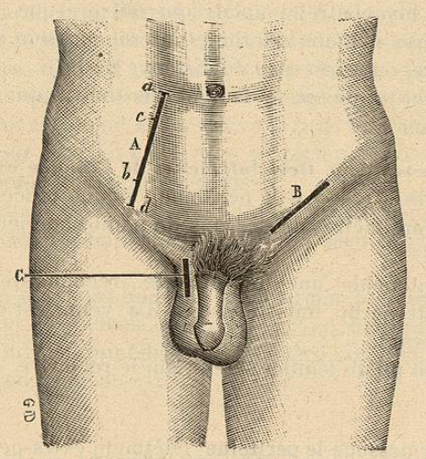

Fig. 168. — Lignes d'incision pour la ligature.

A, des trois artères iliaques : *ab*, iliaque primitive, iliaque interne et origine de l'iliaque externe ; *cd*, deux tiers inférieurs de l'iliaque externe. — B, de l'artère épigastrique. — C, de l'artère spermatique.

Quelle que soit l'artère à lier, qu'on veuille y arriver à travers le péritoine ou par-dessous le péritoine, l'incision sera longue de 10 centimètres ; elle commencera dès le point supérieur de la ligne d'incision, pour l'iliaque primitive, l'iliaque interne, et l'origine de l'iliaque externe, et seulement à 5 centimètres au-dessous de ce point, pour le reste de l'iliaque externe. La même ligne d'incision permet donc de lier l'une quelconque des trois artères.

1. Ligature à travers le péritoine. (Méthode transpéritonéale.)

a. **Procédé pour l'iliaque primitive, l'iliaque interne[1] et l'origine de l'iliaque externe.**

Après avoir mis le sujet dans la position de Trendelenburg, diviser la peau et le tissu conjonctif sous-cutané, dans l'étendue de 10 centimètres en commençant au point supérieur de la ligne d'incision (fig. 168, *ab*).

Diviser successivement et dans la même étendue les muscles grand oblique, petit oblique et transverse.

Diviser aussi le péritoine, après l'avoir ouvert en dédolant, en évitant de léser l'intestin soit avec le bistouri, soit avec le bec de la sonde.

On pourrait aussi parfaitement se servir d'une laparotomie médiane.

Pendant qu'on refoule la masse intestinale vers le diaphragme, au moyen d'une grande compresse de gaze introduite dans la cavité péritonéale, aller directement avec un index sur le côté correspondant de l'angle sacro-vertébral, et là reconnaître l'iliaque primitive à travers le feuillet séreux qui la recouvre. La veine est en dedans et en arrière, du côté droit; en dedans du côté gauche. Vers la partie inférieure, on voit l'iliaque primitique croisée par l'uretère, cordon blanchâtre et aplati qui fait presque toujours un relief apparent. Les artères iliaques externe et interne naissent immédiatement en dedans de l'uretère, ou à très peu de distance de lui.

Pincer, soulever et ouvrir le feuillet péritonéal qui recouvre chaque iliaque. Isoler et lier.

b. **Procédé pour les deux tiers inférieurs de l'iliaque externe.** — Diviser la paroi abdominale, y compris le péritoine, comme précédemment, mais en commençant à 5 centimètres au-dessous du point supérieur de la ligne d'incision (fig. 168, *cd*).

La cavité péritonéale une fois ouverte, reconnaître l'iliaque externe contre le bord interne du muscle psoas. La veine est en dedans, le nerf génito-crural en avant.

Exciser un petit pli du feuillet séreux qui le recouvre.

Isoler et lier.

2° Ligature par-dessous le péritoine. (Méthode extra-péritonéale.)

a. **Procédé pour l'iliaque primitive, l'iliaque interne et l'origine de l'iliaque externe.**

En utilisant le plan incliné, qui est ici extrêmement utile pour ménager le péritoine, diviser la paroi abdominale, sauf le péritoine comme dans le procédé intra-péritonéal correspondant (fig. 168, *ab*).

Pendant qu'un aide écarte les lèvres de l'incision, introduire les quatre derniers doigts de la main droite, et avec leurs extrémités, décoller doucement le péritoine dans l'angle inférieur de l'incision, du côté de la fosse iliaque, jusqu'à ce qu'on voie le bord interne du psoas, en même temps qu'on refoule la masse intestinale avec la concavité de la même main.

[1] Pour la ligature de l'hypogastrique, voir également extirpation du rectum par la voie abdomino-périnéale.

Continuer le décollement le long du psoas jusque sur le côté de la 5e vertèbre lombaire. L'iliaque primitive se trouve ainsi découverte dans toute son étendue.

Pour bien voir les autres iliaques, redescendre le long de l'iliaque primitive, sur le bord interne du psoas et décoller le feuillet séreux, mais rien que lui, sous peine de détacher avec lui tout le paquet vasculaire et de s'égarer. (On pourrait procéder en sens inverse pour la découverte successive des iliaques.)

Isoler et lier l'artère qu'on a en vue.

La méthode transpéritonéale pour la ligature des artères iliaques primitive et interne, et pour la ligature élevée de l'iliaque externe, est aujourd'hui préférée à la méthode extra-péritonéale.

b. **Procédé pour les deux tiers inférieurs de l'iliaque externe.**

Diviser la paroi abdominale, sauf le péritoine, comme dans le procédé intra-péritonéal correspondant (fig. 168, *cd*).

Kirmisson et Farabeuf préfèrent l'incision d'A. Cooper, qui part à 3 centimètres de l'épine pubienne et à 1 centimètre de l'arcade de Fallope, pour se porter en dehors, d'abord parallèle à cette arcade, puis se relevant de 1 centimètre, dans son tiers externe. La peau et l'aponévrose du grand oblique incisées, on reconnaît et on relève le bord inférieur du petit oblique et du transverse. Sur le trajet de l'artère on déchire le fascia transversalis et on décolle le péritoine doublé de sa graisse.

Décoller le péritoine de bas en haut dans la fosse iliaque, ce qui, du reste, se fait avec une extrême facilité, vu la laxité du tissu conjonctif sous-séreux à ce niveau.

Le bord interne du psoas une fois reconnu par le toucher et par la vue, décoller le péritoine en dedans de lui, de bas en haut plutôt que dans le sens transversal. On voit immédiatement l'artère, avec le nerf génito-crural en avant, la veine en dedans.

Isoler et lier.

ARTÈRE ÉPIGASTRIQUE

(Cal. n° 11.)

Ligne indicatrice : une ligne qui commence à 2 centimètres en dedans du milieu de l'arcade crurale et qui se dirige vers un point de la ligne blanche situé à 9 centimètres au-dessus de la symphyse pubienne.

Ligature au-dessus du cordon spermatique.

Procédé. — Le membre inférieur correspondant étant mis en extension et légère abduction, diviser la peau et le tissu sous-cutané, parallèlement à l'arcade crurale dans l'étendue de 5 centimètres, de façon que le milieu de l'incision soit à 2 centimètres en dedans du milieu de l'arcade et à 2 centimètres au-dessus d'elle (fig. 168, B). L'artère sous-cutanée abdominale étant

ainsi forcément sectionnée, appliquer une pince à forcipressure sur son bout central ou le tordre.

Diviser sur la sonde l'aponévrose du muscle grand oblique. On arrive au fascia transversalis fibreux sous-péritonéal, et l'on voit dans le sens de la ligne indicatrice, au milieu du tissu cellulaire, les vaisseaux épigastriques. Il y a deux veines satellites, ou une seule et alors celle-ci est en dedans.

Isoler l'artère avec le bec de la sonde immédiatement au-dessus de l'anneau inguinal interne, et la lier.

Le même procédé permet de lier l'artère spermatique à son entrée avec le canal déférent dans le trajet inguinal.

ARTÈRE SPERMATIQUE

(Cal. nº 12.)

Ligature au-dessous de l'anneau inguinal.

Procédé. — A 4 millimètres en dedans de l'épine du pubis, commencer l'incision de la peau et du tissu fibro-élastique sous-cutané, et la continuer en bas sur le cordon spermatique lui-même dans l'étendue de 4 centimètres (fig. 168, c).

Diviser la tunique celluleuse avec le bec de la sonde.

A l'angle supérieur de la plaie exciser en dédolant un pli du muscle crémaster qu'on reconnaît à sa striation et à sa couleur rougeâtre ou jaune rougeâtre. Passer la sonde au-dessous de la tunique fibreuse qui fait corps avec la face profonde du crémaster ; la conduire parallèlement au côté externe du canal déférent préalablement déterminé par le toucher ; puis diviser muscle et tunique fibreuse dans toute l'étendue de la plaie.

Reconnaître le canal déférent. L'artère est au-devant de lui, entourée de veines plexiformes, mais souvent très difficile à distinguer. On la reconnaît parfois à son calibre régulier et à sa direction rectiligne.

Isoler et lier.

ARTÈRE FESSIÈRE

(Cal. nº 8.)

Ligne indicatrice : Une ligne verticale dont le milieu est à 8 centimètres de la crête sacrée et à 10 centimètres au-dessous de la partie la plus élevée de la crête iliaque. Ce milieu correspond à l'émergence de l'artère (fig. 170, X).

Procédé. — Le sujet étant couché sur le côté et le membre inférieur mis en rotation interne (pointe du pied en dedans), diviser la peau, puis le tissu sous-cutané, par une incision transversale de 6 à 7 centimètres (Bouisson), ou par une incision verticale de 8 centimètres faite sur la ligne indicatrice même, de façon que le milieu de l'incision rencontre le point d'émergence de l'artère (fig. 170, AA').

Diviser l'aponévrose fessière et le muscle grand fessier sur la sonde, dans le même sens et dans la même étendue que la peau, jusqu'à ce qu'on arrive sur une membrane blanchâtre et résistante, l'aponévrose sous-fessière.

Diviser cette aponévrose sur la sonde.

Reconnaître par la vue et par le toucher l'interstice qui sépare le moyen fessier du pyramidal. Promener le doigt d'arrière en avant sur le bord de ce dernier muscle, sous le bord supérieur de la grande échancrure sciatique, jusqu'à ce qu'on sente le doigt arrêté à l'angle de l'échancrure. L'artère fessière se réfléchit à 10 ou 15 millimètres en arrière du sommet de cet angle, contre le bord supérieur de l'échancrure.

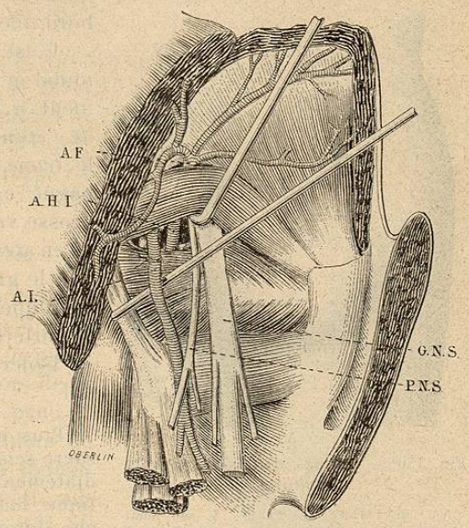

Fig. 169. — Anatomie d'ensemble des artères fessière, ischiatique et honteuse interne.

AF, artère fessière. — AI, artère ischiatique. — AHI, artère honteuse interne, — GNS, grand nerf sciatique. — PNS, petit nerf sciatique.

L'isoler du nerf fessier ainsi que les deux veines satellites, ou de la veine satellite unique, laquelle est volumineuse et siège en bas et en avant de l'artère.

Enfin la lier *sous le bord de l'échancrure* ou même dans le bassin, afin que la ligature porte sur son tronc ; car elle se divise en trois ou quatre branches terminales contre la lèvre externe même du bord supérieur de l'échancrure.

ARTÈRES ISCHIATIQUE ET HONTEUSE INTERNE

(Cal nº 9 et nº 11.)

Ligne indicatrice : Une ligne verticale dont le milieu est à 7 centimètres de la crête sacrée et à 14 centimètres au-dessous de la partie la plus élevée de la crête iliaque. Ce milieu correspond à l'émergence des artères ischiatique et honteuse interne (fig. 170, x').

Procédé. — Diviser la peau et le tissu sous-cutané, puis le muscle grand fessier sur une hauteur de 7 centimètres, le milieu de l'incision tombant sur le point d'émergence (fig. 170, BB').

Diviser l'aponévrose sous-fessière.

Au fond de l'incision, reconnaître le grand nerf sciatique et remonter, en le suivant jusqu'au bord inférieur du muscle pyramidal.

a. **Ligature de l'artère ischiatique.** — Là, tout en dedans du nerf, on trouve avec le doigt l'épine sciatique et le petit ligament sacro-sciatique. Suivre le bord supérieur de ce dernier, vers son insertion sacrée, pendant qu'avec un crochet mousse on relève le bord inférieur du muscle pyramidal.

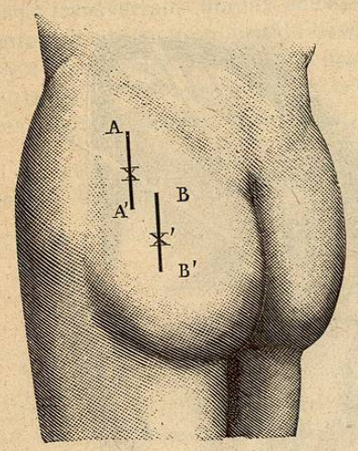

Fig. 170. — Lignes d'incision pour la ligature.

AA', de l'artère fessière. — X, son point d'émergence. — BB', des artères ischiatique et honteuse interne. — X, leur point d'émergence.

C'est dans l'angle formé par le pyramidal et l'insertion sacrée du petit ligament, *à 1 ou 2 centimètres de la pointe de l'épine sciatique* (Chalot), que siège le *tronc* de l'artère ischiatique, accompagné en arrière et en dedans d'une grosse veine, dirigé obliquement en bas et en avant, et *situé sur le même plan* que le grand nerf sciatique. Le petit nerf sciatique est entre le grand nerf sciatique et l'artère ischiatique.

Isoler et lier sous le muscle pyramidal.

Plus bas, au-dessous du petit ligament sacro-sciatique, l'artère est placée immédiatement en dedans du grand nerf sciatique; mais ce n'est déjà plus qu'une branche terminale. Il ne faut donc jamais chercher ni lier l'artère au-dessous de l'épine.

Quelquefois, quand l'artère naît d'un tronc commun avec la honteuse interne, on trouve son tronc placé également tout contre le grand nerf sciatique, derrière l'épine : disposition que plusieurs auteurs ont, à tort, indiquée comme normale.

Quelquefois encore, l'artère a un calibre aussi considérable que la fémorale, qui est alors rudimentaire, et elle se continue directement avec la poplitée. On connaît aujourd'hui une douzaine d'exemples de cette anomalie par inversion de volume.

b. **Ligature de la honteuse interne.** — Pour arriver à la honteuse, qui est toujours sur un plan plus profond que l'artère ischiatique et que les nerfs sciatiques, et qui siège contre la face postérieure de l'épine près de la pointe, — diviser, soit sur la sonde, soit avec le bec de la sonde, une forte lame fibreuse.

L'artère se reconnaît à son calibre, à ses rapports avec le nerf honteux interne placé en dedans d'elle, et à la courbe qu'elle décrit autour de l'épine. Une ou deux veines satellites.

Isoler et lier.

Ainsi, dans le plus grand nombre des cas, la honteuse est *en dehors* de l'ischiatique, entre cette dernière et le grand nerf sciatique.

§ 3. — Artères du membre inférieur

Artère fémorale

(Cal. n° 5.)

Ligne indicatrice : Une ligne qui, la cuisse ayant été mise dans un léger degré de flexion, d'abduction et de rotation externe, commence un peu en dedans du milieu de l'arcade crurale et va jusque *derrière* le condyle interne du fémur (fig. 171 AA'). L'artère est entre la veine en dedans et le nerf crural en dehors.

1° Ligature sous l'arcade crurale.

Procédé. — Après avoir marqué le trajet de l'arcade depuis l'épine iliaque antéro-supérieure jusqu'à l'épine du pubis (ou jusqu'à 3 centimères en dehors de la symphyse pubienne), diviser la peau et le tissu sous-cutané, sur une hauteur de 4 centimètres, suivant la ligne indicatrice en commençant à 1 centimètre au-dessus de l'arcade crurale (fig. 171,*a*). Découvrir l'arcade.

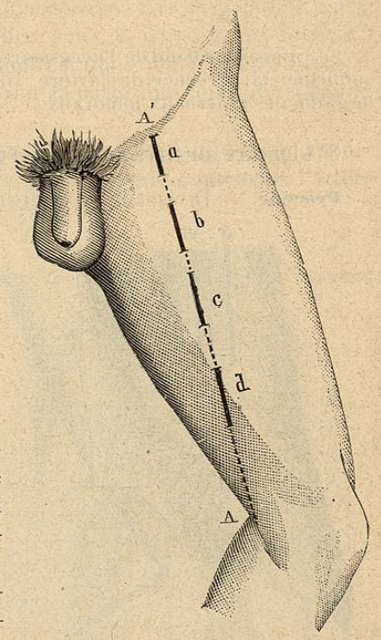

Fig. 171. — Ligature de l'artère fémorale.

AA', ligne indicatrice (pointillé) ; *a*, ligature sous l'arcade (trait plein) ; *b*, ligature au sommet du triangle de Scarpa ; *c*, ligature au tiers moyen de l'artère ; *d*, ligature dans le canal des adducteurs ou canal de Hunter.

Ecarter en dedans les ganglions lymphatiques superficiels; et reconnaître avec le doigt le relief du bord interne du muscle psoas, qu'on suit jusqu'à l'éminence ilio-pectinée.

Immédiatement en dedans de ce relief, de bas en haut, diviser le fascia cribriformis ou mieux le déchirer avec la pince ou la sonde, jusqu'à ce qu'on mette à nu, sans l'intéresser, le bord inférieur de l'arcade crurale.

Reconnaître avec le doigt l'artère crurale ; ouvrir sa gaine en dehors ; l'isoler de la veine qui est en dedans ; enfin la lier immédiatement au-dessous de l'arcade.

Assez souvent, les deux artères fémorales (superficielle et profonde) naissent sous l'arcade ou un peu au-dessus. Dans ce cas la superficielle est en dedans, la profonde en dehors.

2° Ligature au sommet du triangle de Scarpa.

Procédé. — Diviser la peau et le tissu sous-cutané, suivant la ligne indi-