a. **Ligature de l'artère ischiatique.** — Là, tout en dedans du nerf, on trouve avec le doigt l'épine sciatique et le petit ligament sacro-sciatique. Suivre le bord supérieur de ce dernier, vers son insertion sacrée, pendant qu'avec un crochet mousse on relève le bord inférieur du muscle pyramidal.

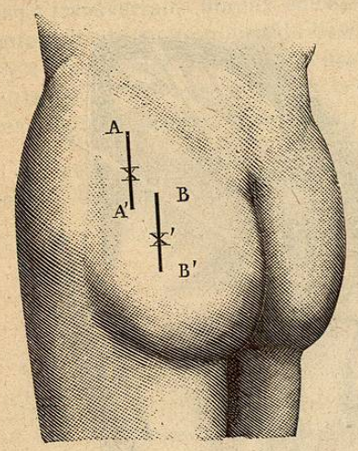

Fig. 170. — Lignes d'incision pour la ligature.

AA', de l'artère fessière. — X, son point d'émergence. — BB', des artères ischiatique et honteuse interne. — X, leur point d'émergence.

C'est dans l'angle formé par le pyramidal et l'insertion sacrée du petit ligament, *à 1 ou 2 centimètres de la pointe de l'épine sciatique* (Chalot), que siège le *tronc* de l'artère ischiatique, accompagné en arrière et en dedans d'une grosse veine, dirigé obliquement en bas et en avant, et *situé sur le même plan* que le grand nerf sciatique. Le petit nerf sciatique est entre le grand nerf sciatique et l'artère ischiatique.

Isoler et lier sous le muscle pyramidal.

Plus bas, au-dessous du petit ligament sacro-sciatique, l'artère est placée immédiatement en dedans du grand nerf sciatique; mais ce n'est déjà plus qu'une branche terminale. Il ne faut donc jamais chercher ni lier l'artère au-dessous de l'épine.

Quelquefois, quand l'artère naît d'un tronc commun avec la honteuse interne, on trouve son tronc placé également tout contre le grand nerf sciatique, derrière l'épine : disposition que plusieurs auteurs ont, à tort, indiquée comme normale.

Quelquefois encore, l'artère a un calibre aussi considérable que la fémorale, qui est alors rudimentaire, et elle se continue directement avec la poplitée. On connaît aujourd'hui une douzaine d'exemples de cette anomalie par inversion de volume.

b. **Ligature de la honteuse interne.** — Pour arriver à la honteuse, qui est toujours sur un plan plus profond que l'artère ischiatique et que les nerfs sciatiques, et qui siège contre la face postérieure de l'épine près de la pointe, — diviser, soit sur la sonde, soit avec le bec de la sonde, une forte lame fibreuse.

L'artère se reconnaît à son calibre, à ses rapports avec le nerf honteux interne placé en dedans d'elle, et à la courbe qu'elle décrit autour de l'épine. Une ou deux veines satellites.

Isoler et lier.

Ainsi, dans le plus grand nombre des cas, la honteuse est *en dehors* de l'ischiatique, entre cette dernière et le grand nerf sciatique.

§ 3. — Artères du membre inférieur

Artère fémorale

(Cal. n° 5.)

Ligne indicatrice : Une ligne qui, la cuisse ayant été mise dans un léger degré de flexion, d'abduction et de rotation externe, commence un peu en dedans du milieu de l'arcade crurale et va jusque *derrière* le condyle interne du fémur (fig. 171 AA'). L'artère est entre la veine en dedans et le nerf crural en dehors.

1° Ligature sous l'arcade crurale.

Procédé. — Après avoir marqué le trajet de l'arcade depuis l'épine iliaque antéro-supérieure jusqu'à l'épine du pubis (ou jusqu'à 3 centimères en dehors de la symphyse pubienne), diviser la peau et le tissu sous-cutané, sur une hauteur de 4 centimètres, suivant la ligne indicatrice en commençant à 1 centimètre au-dessus de l'arcade crurale (fig. 171,*a*). Découvrir l'arcade.

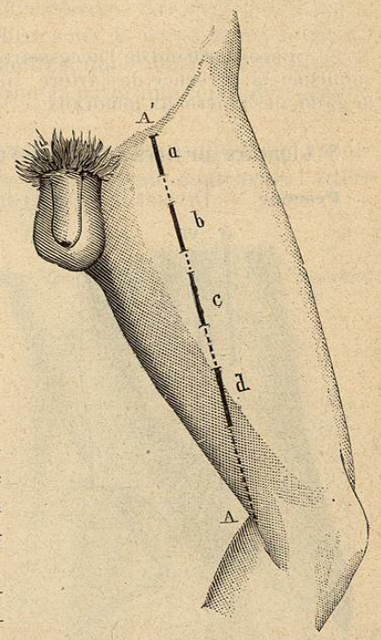

Fig. 171. — Ligature de l'artère fémorale.

AA', ligne indicatrice (pointillé) ; *a*, ligature sous l'arcade (trait plein) ; *b*, ligature au sommet du triangle de Scarpa ; *c*, ligature au tiers moyen de l'artère ; *d*, ligature dans le canal des adducteurs ou canal de Hunter.

Ecarter en dedans les ganglions lymphatiques superficiels; et reconnaître avec le doigt le relief du bord interne du muscle psoas, qu'on suit jusqu'à l'éminence ilio-pectinée.

Immédiatement en dedans de ce relief, de bas en haut, diviser le fascia cribriformis ou mieux le déchirer avec la pince ou la sonde, jusqu'à ce qu'on mette à nu, sans l'intéresser, le bord inférieur de l'arcade crurale.

Reconnaître avec le doigt l'artère crurale ; ouvrir sa gaine en dehors ; l'isoler de la veine qui est en dedans ; enfin la lier immédiatement au-dessous de l'arcade.

Assez souvent, les deux artères fémorales (superficielle et profonde) naissent sous l'arcade ou un peu au-dessus. Dans ce cas la superficielle est en dedans, la profonde en dehors.

2° Ligature au sommet du triangle de Scarpa.

Procédé. — Diviser la peau et le tissu sous-cutané, suivant la ligne indi-

catrice, sur une hauteur de 7 centimètres, de façon que le milieu de l'incision se trouve à 8 centimètres au-dessous de l'arcade crurale (fig. 171, *b*).

Diviser l'aponévrose fémorale ; puis chercher en dehors le relief du bord interne du muscle couturier, *m. satellite*, dont les fibres sont obliques en bas et en dedans, et le suivre jusqu'au point où il croise les fibres du premier adducteur, obliques en bas, mais en dehors.

Au-dessus de ce point, reconnaître avec le doigt l'artère fémorale.

Ouvrir sa gaine sur le côté externe ; isoler de la veine qui est en dedans et lier.

Le rameau profond de l'accessoire du nerf saphène interne peut quelquefois confirmer la présence de l'artère : il passe obliquement au-devant d'elle dans la gaine des vaisseaux fémoraux.

3° Ligature au tiers moyen de l'artère.

Procédé. — Diviser la peau et le tissu sous-cutané, suivant la ligne indicatrice, sur une hauteur de 8 centimètres, le milieu de l'incision se trouvant à 12 centimètres environ au-dessous de l'arcade crurale. La veine saphène interne est rejetée en dehors ou en dedans (fig. 171, *c*).

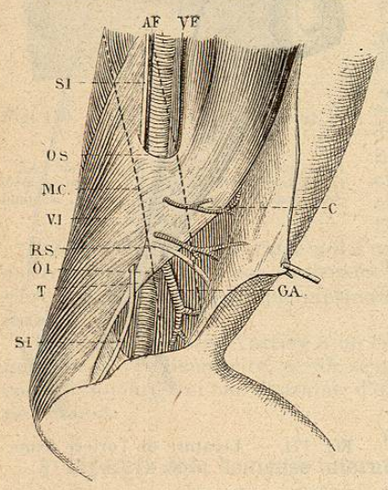

Fig. 172. — Artère fémorale dans son passage à travers le canal des adducteurs (Tillaux).

AF, artère fémorale. — VF, veine fémorale, — T, tendon du muscle troisième adducteur. — OS, orifice supérieur du canal de Hunter. — OI, son orifice inférieur. — VI, muscle vaste interne. — MC, lignes pointillées indiquant la place du muscle couturier. — SI, SI, nerf saphène interne. — RS, rameau de ce nerf. — GA, grande artère anastomotique. — C, un des rameaux de l'artère fémorale traversant le canal de Hunter.

Diviser l'aponévrose fémorale sur le muscle couturier, porter ce dernier en dehors, puis, à travers le feuillet postérieur de sa gaine, contre le vaste interne, reconnaître avec le doigt l'artère fémorale.

Fendre le feuillet et ouvrir la gaine des vaisseaux fémoraux. Le nerf saphène interne chemine sur la face antéro-externe de l'artère.

Isoler de la veine qui est en dedans et en arrière, et lier.

4° Ligature dans le canal des adducteurs, ou canal de Hunter.

Procédé. — Diviser la peau et le tissu sous-cutané, suivant la ligne indicatrice, en ménageant la veine saphène interne, sur une hauteur de 9 centimètres, l'extrémité inférieure de l'incision étant à 4 travers de doigt environ au-dessus du condyle interne du fémur ; car l'artère traverse le muscle grand adducteur, pour devenir poplitée, à 4 travers de doigt au-dessus du condyle (fig. 171 *d*).

Diviser l'aponévrose fémorale ; rejeter en bas et en arrière le muscle couturier. Alors mais seulement alors, fléchir la jambe et porter la cuisse en très forte abduction et rotation externe pour tendre les adducteurs ; puis reconnaître le vaste interne à ses fibres fasciculées obliques en bas et en dehors, *reconnaître aussi le tendon du grand adducteur*, fortement tendu en corde, et vibrant sous le doigt.

Si l'on voit le nerf saphène interne au-devant de ce tendon, le suivre de bas en haut comme un guide jusqu'à son émergence, et là, engager la sonde dans le canal des adducteurs, c'est-à-dire sous la lame aponévrotique, haute de 10 centimètres, large de 2 centimètres, qui s'étend du vaste interne aux premier et troisième adducteurs et forme la paroi antérieure du canal de Hunter (fig. 172).

En tout cas, qu'on voie ou non le nerf saphène fendre ladite lame aponévrotique *immédiatement en dehors du tendon du grand adducteur*, l'artère se présente la première, la veine est en arrière.

Isoler et lier.

D'ordinaire, sur la face antéro-externe de l'artère, passe un canal veineux collatéral plus ou moins volumineux, mais toujours bien moins volumineux que la veine fémorale, et à parois bien plus minces que celles de l'artère.

ARTÈRE POPLITÉE

(Cal. n° 6.)

Ligne indicatrice : Une ligne qui commence sur le bord interne et postérieur de la cuisse, à 4 travers de doigt au-dessus du condyle interne du fémur, descend obliquement en dehors jusqu'au milieu de l'espace intercondylien, et là devient verticale.

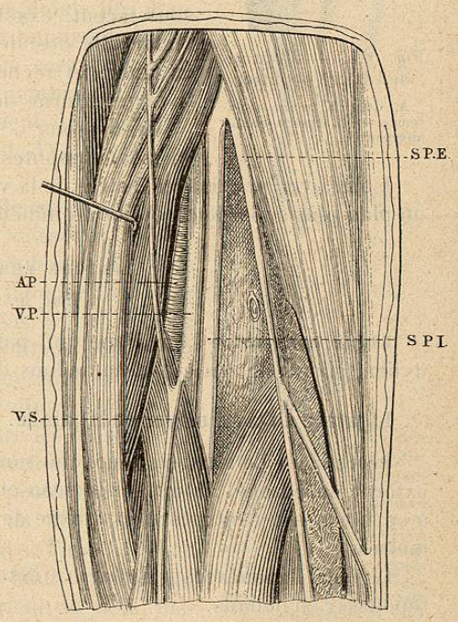

Fig. 173. — Région du creux poplité (Tillaux).

AP, artère poplitée. — VP, veine poplitée. — SPI, nerf sciatique poplité interne. — SPE, nerf sciatique poplité externe. — VS, veine saphène externe.

1° Ligature dans la moitié supérieure.

Procédé. — Le sujet étant couché sur le côté et le membre étendu, diviser la peau et le tissu sous-cutané par une incision de 8 centimères qui commence ou finit derrière le condyle interne du fémur et est conduite sur le côté externe du relief formé par le demi-tendineux et le demi-membraneux, parallèlement à ce côté (fig. 174, A).

Diviser l'aponévrose poplitée : puis, pendant que ces deux muscles sont écartés en dedans, déchirer à grands traits, de bas en haut, avec la sonde, le tissu cellulo-graisseux si abondant qui remplit le creux poplité.

Rechercher les vaisseaux poplités, suivant la ligne indicatrice, en promenant le doigt, à partir du condyle interne, contre le fémur. La veine, fort épaisse, est en dehors et en arrière de l'artère, à laquelle elle adhère intimement.

Isoler avec précaution, et lier au haut de l'incision.

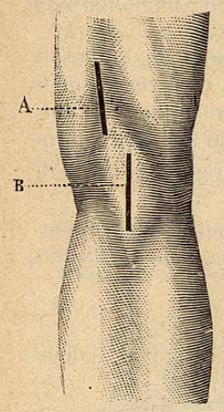

Fig. 174. — Ligature de l'artère poplitée.

A, dans la moitié supérieure. — B, dans la moitié inférieure.

2° Ligature dans la moitié inférieure.

Procédé. — Diviser la peau et le tissu sous-cutané sur la partie inférieure ou verticale de la ligne indicatrice, dans une étendue de 8 centimètres (fig. 174, B).

Diviser l'aponévrose poplitée, en ménageant la veine saphène externe qui chemine sous l'aponévrose (Chrétien) vers la veine poplitée.

Déchirer avec la sonde le tissu cellulo-graisseux sous-jacent, exactement sur la ligne médiane, dans l'intervalle des deux jumeaux et des deux condyles du fémur, et rechercher le grand nerf sciatique dans la lèvre externe de l'incision.

Au-dessous et en dedans du nerf on trouve les vaisseaux poplités solidement unis entre eux.

Isoler avec précaution l'artère de la veine qui est toujours en arrière, sur un plan plus superficiel, et lier au milieu de l'incision.

ARTÈRE PÉRONIÈRE

(Cal. n° 10.)

Ligne indicatrice : Une ligne qui, partie du milieu de l'espace intercondylien, aboutit en arrière et en dedans de la malléole externe.

Ligature au tiers moyen de la jambe.

Procédé. — Le sujet étant couché sur le flanc opposé, reconnaître le bord externe du péroné, et diviser la peau et le tissu sous-cutané parallèlement à ce bord, à 1 centimètre en arrière de lui, sur une longueur de 8 centimètres.

Diviser l'aponévrose jambière ; détacher le soléaire du péroné et le repousser en dedans.

Détacher du péroné le long fléchisseur propre du gros orteil et sa lame aponévrotique antérieure ou profonde (Malgaigne). Les vaisseaux péroniers se trouvent au-devant du long fléchisseur, derrière le péroné, immédiatement en dehors du ligament interosseux ou de l'insertion du jambier postérieur. Deux veines satellites.

Isoler et lier.

ARTÈRE TIBIALE ANTÉRIEURE

(Cal. n° 11.)

Ligne indicatrice : De la dépression antépéronière ou un peu en avant d'elle, au milieu de l'espace intermalléolaire, sur le côté externe du tendon du jambier antérieur, *m. satellite*, rendu saillant par l'extension du pied (fig. 175).

1. Ligature au tiers supérieur de la jambe.

Procédé. — La jambe étant étendue et mise en rotation interne, diviser la peau et le tissu sous-cutané, sur la ligne indicatrice, dans une étendue de 8 centimètres, en commençant ou finissant à deux travers de doigt au-dessous du tubercule de Gerdy (fig. 175, *a*). Libérer les lèvres cutanées.

Faire porter fortement le pied en extension pour tendre le jambier antérieur. Avec les doigts des deux mains réunis en crochet, glisser en appuyant de dedans en dehors, de la crête du tibia vers le péroné. Les doigts accrochent le relief du jambier antérieur tendu comme une corde, puis tombent dans une dépression, l'interstice du jambier et de l'extenseur, au fond duquel se trouve l'artère.

Sur cet interstice, reconnaissable aussi parfois à une ligne jaunâtre et à de petits vaisseaux qui en émergent, mais en tous cas, situé à bonne distance de la crête tibiale, car le muscle jambier antérieur est presque toujours très épais, diviser l'aponévrose générale dans le même sens longitudinal ; puis, pour détendre la boutonnière aponévrotique, diviser chaque lèvre en travers, vers le milieu (2 centimètres).

Faire relever le pied pour détendre les muscles.

Se rappelant que le jambier antérieur a la forme d'un prisme triangulaire à sommet postérieur et que l'artère est située immédiatement en dehors de ce sommet, trouer le plan musculaire avec l'index au bas de l'incision, et le cliver de bas en haut, en se rapprochant du bord externe et postérieur du tibia, jusqu'à ce qu'on se sente arrêté par le ligament interosseux.

Faire écarter largement et profondément les lèvres de l'incision, et chercher l'artère au-devant de ce ligament. Deux veines satellites, nerf tibial antérieur en dehors de l'artère.

Isoler et lier.

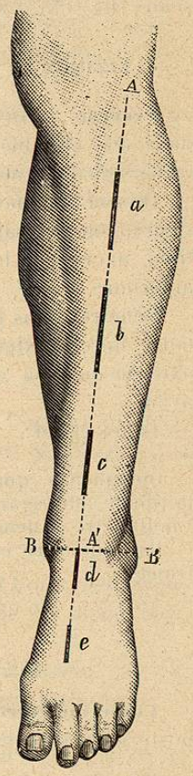

Fig. 175. — Ligature des artères tibiale antérieure et pédieuse.

BB, ligne intermalléolaire antérieure. — AA', ligne indicatrice de l'artère tibiale antérieure. — *a*, ligature de cette artère au tiers supérieur de la jambe ; *b*, ligature de cette artère au tiers moyen ; *c*, ligature de cette artère au tiers inférieur ; *d*, ligature de l'artère pédieuse au-dessous de l'articulation du pied ; *e*, ligature de la même artère près du premier espace intermétatarsien.

2. Ligature au tiers moyen.

Procédé. — Le même, avec une incision de 7 centimètres. Seulement ici, l'interstice du muscle jambier antérieur et de l'extenseur commun des orteils est plus facile à reconnaître, et le nerf tibial peut être au-devant des vaisseaux (fig. 175, *b*).

3. Ligature au tiers inférieur.

Procédé. — Diviser la peau et le tissu sous-cutané sur la ligne indicatrice, dans une étendue de 6 centimètres, en commençant ou finissant à deux travers de doigt au-dessus de la ligne intermalléolaire (fig. 175, *c*).

Diviser l'aponévrose générale, puis rechercher le tendon du jambier antérieur qu'on fait saillir par l'extension du pied. Aller pour cela à la crête du tibia, accrocher les tendons et en laisser échapper un, celui du jambier antérieur.

Pénétrer dans l'intervalle qui est situé immédiatement en dehors de lui, entre lui et l'extenseur propre du gros orteil. C'est au fond, contre la face externe du tibia ou du jambier antérieur qu'on trouve l'artère. Nerf en avant.

Isoler et lier.

Quelquefois (quand la pédieuse est fournie par la péronière antérieure), la tibiale antérieure est tout à fait grêle au bas de la jambe: 1 millimètre à 1 millimètre et demi.

Par une rare exception, elle peut être sous-aponévrotique dans tout son trajet.

ARTÈRE PÉDIEUSE

(Cal. nº 12.)

Ligne indicatrice : du milieu de l'espace intermalléolaire à l'extrémité postérieure du premier espace intermétatarsien.

1. Ligature au niveau de l'articulation tibio-tarsienne.

Procédé. — Le pied étant maintenu dans une forte flexion, diviser la peau et le tissu sous-cutané, suivant la ligne indicatrice, dans une étendue de 4 centimètres, en commençant au niveau de l'articulation tibio-astragalienne (fig. 175, *d*).

Diviser l'aponévrose dorsale du pied, et reconnaître le tendon de l'extenseur propre du gros orteil.

Diviser une lame fibreuse sus-périostique en dehors de ce tendon, toujours suivant la ligne indicatrice. Là, après avoir relâché le pied, en disséquant avec la sonde, on ne tarde pas à trouver le nerf pédieux (ou tibial antérieur). L'artère se voit *ordinairement en dehors*, quelquefois en arrière ou en dedans du nerf. Deux veines satellites.

Isoler et lier.

Cette ligature haute expose à moins de méprises que la ligature basse.

2. Ligature près du premier espace intermétatarsien.

Procédé. — Diviser la peau et le tissu sous-cutané, suivant la ligne indicatrice, dans une étendue de 4 centimètres, de façon que l'incision dépasse en avant, de 1 centimètre, l'extrémité postérieure du premier espace interosseux (fig. 175, *e*).

Reconnaître avec l'index l'extrémité même de cet espace, et disséquer avec la sonde d'avant en arrière suivant la ligne indicatrice. Reconnaître le tendon de l'extenseur propre du gros orteil et le premier tendon du pédieux. Celui-ci, oblique en avant et en dedans, croise l'artère, qu'il faut chercher ou bien *au-dessus et en dedans* de lui, ou bien *au-dessous et en dehors* de lui.

Deux veines satellites, *nerf pédieux en dedans*.

Isoler et lier.

ARTÈRE TIBIALE POSTÉRIEURE

(Cal. nº 9.)

Ligne indicatrice : Une ligne qui, partie du milieu de l'espace intercondylien, aboutit au milieu de l'espace compris entre le bord postérieur de la malléole interne et le tendon d'Achille.

1. Ligature au tiers supérieur de la jambe.

Procédé. — A partir et au-dessous de la jarretière, à 2 bons centimètres en arrière du bord interne du tibia, faire une incision de 10 centimètres, (fig. 176, A).

Couper l'aponévrose le long du bord interne du *jumeau interne*, isoler le bord et le rejeter fortement en bas pour découvrir la face postérieure du soléaire.

Le plus près possible de la ligne médiane, loin du bord interne du tibia, inciser prudemment le soléaire, d'un bout à l'autre de la plaie, en tenant le bistouri horizontal, comme si on voulait se percer le ventre. Inciser couche par couche, en écartant à mesure les lèvres musculaires. Reconnaître *l'aponévrose interstitielle* du soléaire. La couper prudemment et dissocier les quelques fibres musculaires situées au-dessous d'elle. On est alors dans l'espace celluleux qui sépare le soléaire des muscles profonds et qui contient au milieu le nerf tibial postérieur, en dedans de lui, l'artère tibiale postérieure, souvent masquée par des veines grosses et dures.

2. Ligature au tiers moyen de la jambe.

Procédé. — La jambe étant mise en flexion et reposant sur sa face externe, après avoir reconnu le bord interne et postérieur du tibia, diviser

la peau et le tissu sous-cutané sur une hauteur de 10 centimètres, à 2 centimètres derrière ce bord, parallèlement à lui (fig. 176, B).

Diviser l'aponévrose jambière, décoller le soléaire et le repousser en dehors.

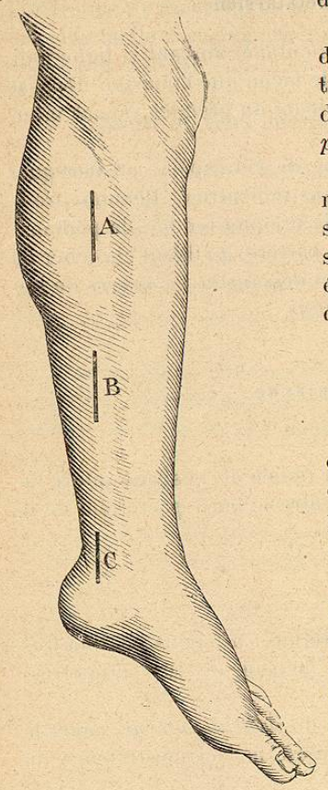

Fig. 176. — Ligature de l'artère tibiale postérieure.

A, tiers supérieur. — B, tiers moyen. C, tiers inférieur.

Reconnaître le long fléchisseur commun des orteils qui recouvre la face postérieure du tibia : puis, en dehors, sur la face postérieure de ce muscle, *rechercher le gros nerf tibial postérieur*.

Diviser l'aponévrose profonde immédiatement en dedans du nerf. On tombe aussitôt sur l'artère tibiale postérieure. Deux veines satellites, souvent volumineuses et à parois épaisses, l'une en dehors, l'autre en dedans de l'artère.

Isoler et lier.

3. Ligature derrière la malléole.

Procédé. — Diviser la peau et le tissu sous-cutané suivant la ligne indicatrice, dans une étendue de 5 centimètres (fig. 176, C). On peut pour plus de commodité recourber sous la malléole l'extrémité inférieure de l'incision.

Diviser avec précaution sur la sonde l'aponévrose jambière et une partie du ligament annulaire interne du tarse, en respectant la gaine séreuse du muscle jambier postérieur et du long fléchisseur commun des orteils dont on reconnaît les tendons superposés derrière la malléole.

Rechercher encore le gros nerf tibial postérieur qui est en arrière et en dehors de l'artère, et diviser l'aponévrose profonde sur la sonde, immédiatement en avant de ce nerf. On trouve aussitôt l'artère, placée entre deux veines satellites épaisses ; pour éviter toute erreur, disséquer les trois vaisseaux *in situ*, et recourir à l'expression des veines.

Isoler et lier.

II. — SUTURE DES ARTÈRES[1]

Indications. — La suture artérielle n'est pas toujours indiquée. On ne doit la pratiquer que « lorsqu'il en vaut la peine », c'est-à-dire lorsque l'artère est

[1] Cf. Murphy, *Medical Record*, 16 janvier 1897. — Djemil Pacha, *Congrès de Moscou*, 1897. — Bouglé, *Chir. des artères*, Paris, Doin, 1901. — Carrel, *Lyon médical*, 8 juin 1902. —

d'importance et que les conditions de siège et d'asepsie sont favorables : petite plaie non infectée sur une grosse artère. Elle sera utile pour les iliaques et la fémorale, la sous-clavière et l'axillaire, les carotides, une très grosse artère viscérale. Ailleurs on préférera la simple ligature.

On n'oubliera pas du reste que la suture expose à des hémorragies secondaires, à des embolies et à des thromboses souvent suivies d'accidents graves.

Elle peut être d'ailleurs insuffisante à arrêter l'hémorragie, lorsque la pression artérielle est trop considérable. Brewer a rapporté un cas de plaie de l'iliaque externe dans lequel, par excès de pression sanguine, les points de suture déchirèrent les parois, en sorte qu'on dut pratiquer la ligature du vaisseau.

Pour obvier à cet inconvénient, ce chirurgien a tenté, chez le chien, d'obturer les plaies artérielles en enroulant autour du vaisseau blessé un emplâtre agglutinant très mince, à l'oxyde de zinc. Ses expériences ne sont pas concluantes pour qu'on soit déjà autorisé à essayer cette méthode chez l'homme.

Technique. — Quel que soit la direction de la plaie, il est un ensemble de points communs de technique qu'il faut d'abord poser.

En premier lieu *l'hémostase préliminaire*. On doit oblitérer provisoirement l'artère en aval et en amont de la plaie ; la ligature d'attente est insuffisante ou dangereuse. Il faut ou bien soulever le vaisseau avec un gros catgut sur lequel on le coude et on le comprime s'il est besoin avec le doigt, ou bien saisir délicatement l'artère entre les mors bien caoutchoutés d'une pince à crémaillère très douce que l'on serrera juste assez pour arrêter le courant sans contusionner les parois artérielles.

Ensuite le *matériel opératoire*. On se servira d'aiguilles droites, rondes, très fines (aiguille Kirby, n° 13 ou 14), et de fils très fins, remplissant exactement le chas de l'aiguille (fil de lin, fil de soie, coton d'Alsace, n° 500), le catgut même très fin est peu favorable.

Le surjet est préférable aux points séparés, sauf pour les très petites plaies. L'aiguille piquera les parois à 2 millimètres des bords de la plaie, et l'on s'efforcera de ne pas faire de points perforants. Lejars et Djemil Pacha estiment cependant qu'il est à la fois plus facile, plus rapide et plus sûr de faire sans hésiter des points perforants. Les points seront rapprochés de 1 millimètre et demi à 2 millimètres.

On ne saisira pas l'artère elle-même avec une pince pour la fixer, mais seulement l'adventice. Si la plaie a quelque étendue, on fera bien de passer à ses deux extrémités un fil suspenseur qui servira très utilement à fixer l'artère et à coapter les lèvres.

La suture terminée, on cessera l'hémostase d'amont et d'aval. S'il se pro-

Launay, Lejars, *Bull. et Mém. de la soc. de chir.*, 21 juin 1904, p. 672. — Djemil Pacha, *Bull. et Mém. de la soc. de chir.*, 6 juillet 1904, p. 718. — Brewer, *Annals of Surgery*, décembre 1904, p. 856.