centrale, même d'une carotide externe à la place de la carotide primitive, ait été complètement abandonnée par les chirurgiens à titre d'opération *finale*.

Il est cependant des cas où l'altération vasculaire n'a point de foyer précis; où elle occupe une très large étendue, par exemple une moitié de la face ou ses deux moitiés, une grande partie du cuir chevelu ; où elle s'est propagée à des organes importants, comme les paupières, et difficiles, sinon impossibles à restaurer. On ne peut alors songer à l'extirpation. Nous pensons que la ligature centrale mérite d'être reprise, comme procédé d'exception, pour ces catégories de cas, *mais, à la condition formelle d'être faite des deux côtés à la fois dans la même séance*, afin d'interrompre complètement la circulation de l'anévrisme cirsoïde.

Voici, par conséquent, les préceptes que nous nous permettrons de formuler: lier les deux carotides externes dans la même séance, si l'anévrisme siège exclusivement dans le domaine carotidien externe; ou bien lier la carotide primitive du côté le plus affecté ou seul affecté et la carotide externe de l'autre côté, — toujours dans la même séance, — si l'anévrisme siège principalement au-devant d'un œil, c'est-à-dire à l'union des deux domaines carotidiens externe et interne.

Evidemment, il faut attendre de nouvelles observations pour juger la valeur thérapeutique de la *ligature centrale bilatérale ;* mais nous estimons qu'elle n'en mérite pas moins d'être prise en considération. Pearce Gould est également d'avis « qu'un anévrisme cirsoïde du cuir chevelu, trop vaste et diffus pour l'excision ou la ligature (en masse), doit être traité par la ligature simultanée des deux carotides externes, combinée au besoin avec la ligature des branches frontale et orbitaire de l'ophtalmique. »

Il importe, au reste, de remarquer que la ligature bilatérale n'engage nullement l'avenir des opérés et n'entrave point la liberté d'action du chirurgien; si elle se montre avec le temps insuffisante, si l'anévrisme redevient plus ou moins pulsatile, on pourra toujours dans des séances ultérieures, quand on voudra, recourir à une autre méthode de traitement complémentaire telle que l'excision partielle, l'ignipuncture interstitielle, les injections sclérogènes ; on se trouvera même alors dans des conditions plus favorables au succès parfait et définitif.

B. **Traitement curatif des anévrismes cirsoïdes des membres.** — Aux membres, l'extirpation est encore la méthode de choix ; mais elle est rarement praticable à cause de l'étendue de la lésion.

La ligature de l'artère ou des artères principales, n'a point d'action sur les anévrismes ou ne donne que des améliorations plus ou moins considérables ou précaires. La méthode sclérogène n'a pas été, que nous sachions, employée jusqu'à ce jour.

L'*amputation* est, en somme, jusqu'à nouvel ordre, la ressource le plus souvent indiquée. Seulement il faut *toujours amputer le plus bas possible* de façon à supprimer la lésion principale *sans remonter au delà des limites de la dilatation artérielle :* la dilatation ne porte point préjudice, nous l'avons déjà dit, à l'hémostase définitive, et, de plus, elle rétrocède régulièrement après l'amputation.

II

VEINES[1]

I. — LIGATURE DES VEINES

Cette ligature peut être *partielle* ou totale.

a. **Ligature partielle.** — Elle s'applique aux plaies très limitées des

[1] Cf. Bouglé, *Chir. des artères, veines et lymphatiques*, Paris, Doin, 1901.

grosses veines, qu'elles soient longitudinales ou transversales. L'orifice est saisi avec une fine pince hémostatique, sur les mors de laquelle on fait glisser un fil solide et fin, qui réalise la ligature latérale et partielle de la veine blessée.

b. **Ligature totale.** — La technique en est simple. La veine est découverte comme l'artère collatérale (voy. ligatures des artères), isolée et enserrée par un fil de soie ou de catgut.

Nous insisterons seulement sur la possibilité de lier sans accidents de gros troncs veineux.

La veine cave inférieure, en particulier, a été plusieurs fois liée totalement au cours de néphrectomies, et presque toujours sans accidents consécutifs (Houzel, Heresco, Hartmann[1]). Les expériences de Purpura[2], de Gosset et Lecène[3] montrent que la double ligature est absolument indiquée dans toutes les déchirures de la veine-cave inférieure siégeant au-dessous de l'abouchement de la veine rénale. Lorsque la déchirure occupe l'abouchement de la veine rénale ou s'est produit au-dessus, il faut tout faire pour éviter la ligature totale et pratiquer soit la ligature latérale, soit la suture de la veine.

II. — SUTURE DES VEINES

Indications. — Elle n'a de raison d'être : 1° que si la veine est d'importance (veine cave, veine jugulaire interne, veines iliaques ou fémorales).

2° Que si la suture est possible sans trop rétrécir le calibre du vaisseau.

Dans tous les autres cas, la ligature est de beaucoup préférable.

Technique. — *a.* **Plaie longitudinale.** — L'hémostase est faite en amont et en aval, à l'aide de deux pinces à mors caoutchoutés très faiblement serrées, ou à l'aide d'une ligature provisoire très lâche, sur laquelle on coude le vaisseau.

Avec une fine aiguille, armée d'un fil très fin (soie, lin, catgut) on fait, points séparés ou surjet, une suture perforante hermétique, par-dessus laquelle on réunit, si on le peut, la gaine adventice ou le tissu voisin.

On supprime l'hémostase provisoire. S'il y a suintement, on comprime pendant quelques minutes.

b. **Plaie circulaire incomplète.** — Même technique, mais on veillera à diminuer le moins possible le calibre du vaisseau.

c. **Plaie circulaire complète.** — Lorsque la coaptation des bouts sera facile, on emploiera de préférence la suture par invagination pratiquée suivant la technique de la suture artérielle (voir p. 196).

[1] Cf. *Bull. et Mém. de la Soc. de chir.*, 1902, p. 568, 1248, 1267 et Houzel, *Rev. de chir.*, 1903, t. XXVII, p. 285.

[2] Purpura, anal. in *Rev. de chir.*, 1903, t. XXVIII, p. 552.

[3] Gosset et Lecène, *Trib. médicale*, 1904, p. 213.

III. — VARICES[1]

Le traitement curatif des varices comprend quatre modes opératoires : 1° la ligature simple de la veine ; 2° la résection de la veine ; 3° l'extirpation des tumeurs variqueuses ; 4° la ligature et l'extirpation combinées.

1° Ligature de la saphène interne[2]. — Cette opération, dite encore *opération de Trendelenburg*, parce que c'est le chirurgien de Bonn qui a le mieux démontré, dès 1890, le rôle pathogénique prépondérant de l'insuffisance valvulaire en publiant ses premières observations, mais que d'autres chirurgiens (Annandale, Lucas-Championnière, Ed. Schwartz, Cerné (de Rouen), avaient déjà pratiquée, consiste dans la ligature unique ou multiple, étagée, du tronc veineux : la ligature fait office d'écluse, arrête la pression de la colonne sanguine sur la partie sous-jacente de la veine. On la combine souvent à une résection partielle.

Trendelenburg ne pratiquait d'abord qu'une ligature simple à l'union du tiers inférieur avec les deux tiers supérieurs de la cuisse ; aujourd'hui, d'après Perthes, il en fait trois : une au milieu de la cuisse, une au-dessus du condyle interne, une au-dessous du condyle interne. Avec de nombreux auteurs, on peut réséquer un segment de 3 à 4 centimètres entre ligatures sur le tronc de la veine. Schwartz enlève un segment de 3 à 5 centimètres de veine entre ligatures de catgut n° 2 en quatre endroits : au-dessous de l'embouchure dans veine fémorale, au milieu de la cuisse et enfin au-dessous du condyle interne.

Viannay[2] conclut de ses recherches anatomiques que le courant veineux de la saphène doit être interrompu en plusieurs endroits et que la ligature avec résection de la veine *immédiatement au-dessous* de son embouchure dans la veine fémorale est la plus importante de toutes.

Technique. — Après asepsie rigoureuse de la région et anesthésie locale à la cocaïne, la cuisse portée en rotation externe, abduction et flexion légères, faire sur un trajet de la veine, et aux points choisis (embouchure de la veine, partie moyenne de la cuisse, au-dessus et au-dessous du condyle interne, une incision cutanée de 3 à 4 centimètres. Disséquer les lèvres de la plaie de manière à mettre parfaitement à nu la veine. Hémostasier toutes les branches affluentes en les divisant entre ligatures. Isoler les extrémités du tronc veineux, les lier à la soie fine ou au catgut moyen, couper le tronc en deçà de chaque ligature et achever son isolement pour enlever le segment intermédiaire : si quelque branche anastomotique donne au-dessus de la partie enlevée, la lier à son tour. Il faut que l'hémostase soit absolue. Réunion totale de la peau ; pansement aseptique et bandage com-

[1] Cf. Rémy, *Traité des varices du membre inférieur*, Paris, Vigot, 1901. — Schwartz, *Traité de chir. de Le Dentu et Delbet*, t. IV.

[2] Cf. Viannay, *Rev. de chir.*, janvier 1905, p. 178.

pressif. On peut laisser lever l'opéré au bout de quelques jours. Par précaution, une bande de Martin peut être ensuite appliquée pendant quelque deux à trois mois.

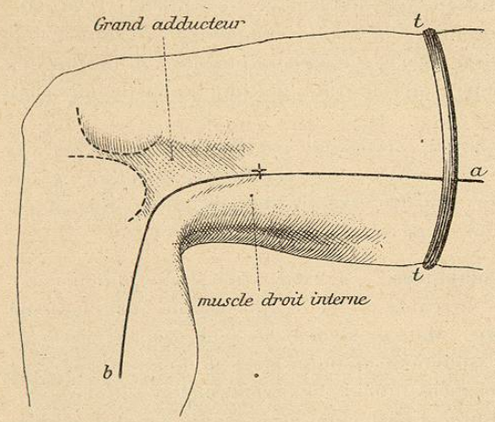

Fig. 185. — Ligature de la saphène interne au-dessus du condyle interne du fémur.

Son lieu d'élection + sur le trajet *ab* de la veine ; *tt*, tube ischémique.

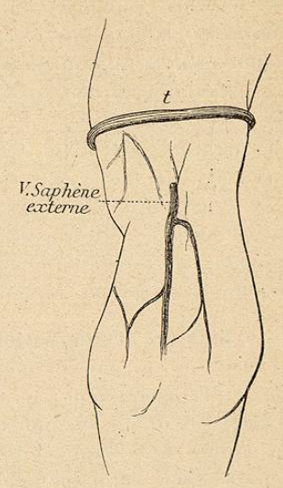

Fig. 186. — Ligature de la veine saphène externe dans le creux poplité.

x, lieu d'élection ; *t*, tube ischémique.

Si la veine saphène externe était, en même temps que l'interne ou isolément, atteint de varices, on ferait sa ligature de préférence avec résection dans le creux poplité comme l'indique la figure 186.

2° Résection de la veine[1]. — Nous entendons par là non plus la résection partielle, très limitée que nombre de chirurgiens associent à la ligature, mais la résection très étendue ou même totale de la veine malade (Ricard). Après désinfection et anesthésie locale, une incision de longueur voulue met à découvert la saphène variqueuse. On l'isole, on la sectionne en haut entre deux ligatures. Tirant sur le bout inférieur, on le libère sur la plus grande longueur possible ; on le lie et on le coupe.

Cette résection est surtout de mise, lorsque la veine est enflammée ou thrombosée (phlébite). En ce cas, il faut toujours, pour éviter la possibilité d'une embolie, commencer par lier la veine dans le triangle de Scarpa, au-dessus de la thrombose. L'extirpation doit comprendre tout le segment inflammé et parfois la peau qui le recouvre, lorsque celle-ci est trop atteinte elle-même.

3° Extirpation des tumeurs variqueuses de la saphène interne. — Après désinfection du champ opératoire et anesthésie locale ou générale, faire sur la

[1] Ricard, *Bull. et Mém. de la Soc. de chir.*, mars 1903.

tumeur une longue incision cutanée et disséquer les deux lèvres de la plaie; sinon exciser un long et large lambeau de peau suivant l'excellente manière de Schwartz. Isoler le bout central de la saphène, puis le diviser entre deux ligatures. Isoler et diviser de même le bout périphérique. Détacher alors rapidement la tumeur en quelques coups de ciseaux. Lorsqu'elle a été enlevée, forcipresser les gros vaisseaux veineux qui donnent, puis terminer l'hémostase directe, en enlevant les pinces et les remplaçant, au besoin, par des ligatures. Réunion immédiate autant que possible, pansement aseptique et bandage compressif.

« En excisant de longs et larges lambeaux cutanés à la cuisse et à la jambe, on reconstitue par la suture un vrai bas élastique naturel formé par la peau ; je crois, ajoute Schwartz, cette manière de faire bien préférable à la simple extirpation veineuse associée ou non à la ligature étagée. »

4° Ligature et extirpation combinées. — L'extirpation d'une tumeur variqueuse équivaut par elle-même, en réalité, à une double ligature de la saphène suivie de résection de son tronc. Mais il est des cas compliqués où le chirurgien est obligé d'employer isolément, quoique dans la même séance, et la ligature de la saphène proprement dite et l'extirpation des tumeurs veineuses. Leur technique opératoire, à part cela, ne présente point d'ailleurs de particularité.

IV. — ULCÈRE VARIQUEUX

Moreschi, Mariani, Delbet, Reclus, Brault [1] ont chaudement recommandé les sections ou incisions circonférentielles jadis proposées par Dolbeau et Nüssbaum.

Reclus se contente d'inciser circonférentiellement les téguments jusqu'à l'aponévrose, au niveau de la jarretière.

Brault, avec un couteau à amputation, fait pareille manœuvre à la partie moyennne du mollet. La lame doit couper la peau, le tissu cellulaire avec ses veines et ses nerfs, et lécher l'aponévrose jambière.

La plaie est abandonnée à la réunion seconde ou bien suturée, après hémostase des vaisseaux qui donnent.

V. — INJECTION INTRA-VEINEUSE DE SÉRUM ARTIFICIEL

Lavage du sang.

Préparation du sérum. — Nous possédons de nombreuses formules. Une des meilleures est celle du professeur Hayem :

	Grammes.
Eau stérilisée (autoclavée ou simplement bouillie)	1 000
Chlorure de sodium pur	5
Sulfate de soude	10

[1] Cf. Durand, thèse de Paris, 1902. — Brault, *Bull. et Mém. de la Soc. de chir.*, 3 juin 1903, p. 581. — Jasseron, thèse de Toulouse, 1904.

On emploie généralement la solution à 37° ou 38° C. ; cependant Lépine (de Lyon) a démontré que la solution à la température ordinaire des appartements est sans effet fâcheux.

Manuel opératoire. — On peut placer la canule directement par ponction si l'on emploie une aiguille tubulée. Mais le plus sûr est de mettre d'abord la veine à nu. Celle-ci est, suivant les cas, une veine du pli du coude ou la veine saphène interne au-dessus de la malléole.

Après avoir arrêté la circulation comme pour la saignée, et pratiqué l'anesthésie stovaïnique, inciser la peau au-devant de la veine ; dénuder le vaisseau sur une longueur de 2 centimètres environ ; passer sous lui deux fils à ligature ; engager dans son intérieur la canule s'il s'agit d'une canule-trocart, ou bien l'inciser auparavant en travers d'un coup de ciseaux, s'il s'agit d'une canule à extrémité mousse ; lier la veine au-dessous de la canule avec le fil périphérique ; puis fixer la canule dans la veine avec le fil central et enlever le lien d'arrêt.

Le mode d'injection varie suivant l'appareil employé (transfuseur de Collin ; entonnoir ou bôck suspendu à une hauteur de 50 centimètres à 1 mètre ; vide-bouteille, seringue). En tout cas, le débit doit être très lent (30 grammes environ par minute) et sans mélange d'air ; l'introduction d'une petite quantité d'air serait cependant inoffensive. On injecte dans une seule séance de 1 000 à 2 000 grammes de sérum, selon qu'on se propose de compenser une hémorragie ou de faire le lavage du sang.

Lorsque l'injection est terminée, passer un autre fil au-dessus de la canule, lier la veine, enlever la canule, et fermer la plaie par quelques points de suture. Pansement.

Pour les autres séances, on ouvre la même veine au-dessus de la précédente opération, ou l'on choisit d'autres veines.

Injections sous-cutanées massives de sérum artificiel. — Beaucoup de chirurgiens préfèrent ces injections à l'injection intra-veineuse non seulement pour réparer les grandes pertes de sang, pour combattre le shock et la dépression nerveuse, mais aussi pour tenter d'enrayer la septicémie post-opératoire et la septicémie puerpérale, à moins que la gravité et la marche rapide des accidents n'imposent l'injection intra-veineuse.

On pratique les injections sous-cutanées massives, au moyen d'un simple bock haut suspendu ou, si l'on veut aller plus vite, d'un appareil de Potain ou autre injecteur à pression analogue, activé par une soufflerie. On peut injecter de 200 à 300 et même 500 grammes dans la région (face externe de la cuisse, espace rétro-mammaire) et aller en plusieurs séances, jusqu'à 2 ou 3 litres en vingt-quatre heures.