CHAPITRE IV

OPÉRATIONS SUR LES NERFS CÉRÉBRO-RACHIDIENS ET SUR LE NERF GRAND SYMPATHIQUE

I

OPÉRATIONS GÉNÉRALES SUR LES NERFS

I. — DIÉRÈSE ET EXÉRÈSE, NEURECTOMIE, NEURORRHEXIS, NEUROTÉNIE, NEUROTRIPSIE, HERSAGE

Dans un but thérapeutique on excise le nerf, on en retranche une certaine longueur (*neurectomie*), on l'arrache (*neurorrhexis*), on le soumet à des tractions méthodiques (*neuroténie, élongation, distension*), on l'écrase (*écrasement, neurotripsie*) ou on le dissocie (*hersage*). Tous ces modes variés de diérèse et d'exérèse peuvent être groupés : leurs indications générales (névralgies, spasmes et affections spasmodiques, trophiques) sont les mêmes ; la technique est la même en ce qui concerne les deux premiers temps de l'opération spéciale à chacun d'eux, c'est-à-dire l'*incision des parties molles* et *la mise à nu du nerf*. Le dernier temps seul diffère : il représente le trait caractéristique, individuel, de chaque opération ; aussi le nommerons-nous *temps final* ou *fondamental*.

La neurectomie et la neurorrhexis conviennent aux nerfs, branches et rameaux exclusivement sensitifs : l'interruption, même définitive, de la conductibilité du nerf opéré présente ici tout avantage. L'élongation, la neurotripsie et le hersage sont applicables à tous les nerfs, sensitifs ou moteurs; mais ce sont les seules qui conviennent aux nerfs moteurs ou mixtes, parce qu'elles ne portent aucune atteinte à leur fonction de transmission motrice ou, du moins, parce qu'elles n'entraînent le plus souvent qu'une paralysie ou parésie tout à fait temporaire. Pour les nerfs sensitifs, il est prudent de leur préférer une opération plus précise et qui mette plus sûrement à l'abri de la récidive : la neurectomie, ou l'arrachement.

La simple neurotomie faite par la méthode sous-cutanée ou à ciel ouvert, est presque toujours suivie de récidive. Il faut donc y renoncer complètement.

Manuel opératoire en général. — Il y a deux temps préliminaires : l'*incision des téguments et la mise à nu du nerf*, et un temps *final ou fondamental*, qui est l'acte opératoire intéresssant le nerf lui-même, *neurectomie, neurorrhexis, neuroténie*.

1er *temps :* **Incision des parties molles.** — L'ischémie préventive étant instituée, quand elle est possible, et le trajet du nerf étant déterminé, tendre les téguments entre l'index et le pouce gauches, et faire une incision plus ou moins longue, parallèle, transversale ou oblique par rapport au nerf, et qui n'intéresse d'abord que la peau. Cette incision suffit si le nerf est sous-cutané.

Forcipresser les veines qui se rencontrent ou les récliner; puis diviser le tissu cellulaire sous-cutané jusqu'à l'aponévrose générale.

Diviser celle-ci et, poursuivre la division des parties molles, soit avec le bistouri et la sonde, soit avec le bec de la sonde, jusqu'à ce qu'on arrive sur le nerf.

Le nerf se reconnaît à ses rapports anatomiques, à son diamètre particulier, à sa teinte blanche, à son aspect finement strié dans le sens longitudinal, à la sensation du cordon plein qu'il donne au toucher. Il est moins éclatant et moins dense que le tendon ; et, quand il est rougeâtre par imbibition cadavérique, on peut toujours les distinguer d'une artère ou d'une veine d'après ses autres caractères, surtout d'après la sensation de cordon plein.

2e *temps :* **Découverte du nerf.** — La reconnaissance du nerf une fois faite, le dégager au milieu de l'incision en déchirant avec le bec de la sonde le tissu conjonctif qui l'environne et en ménageant avec le plus grand soin l'artère et la ou les veines satellites, s'il y en a.

Dès qu'on le peut, soulever le nerf avec un crochet mousse, et alors se comporter différemment suivant le choix de telle ou telle opération finale.

1° Neurectomie. — Dénuder le nerf dans toute l'étendue de l'incision ou sur la plus grande longueur possible. L'exciser par deux coups de ciseaux, l'un d'abord au pôle central de la partie mise à nu, et l'autre au pôle périphérique.

Le segment enlevé doit être long d'au moins 3 centimètres, l'expérimentation et l'observation clinique ayant démontré qu'au-dessous de cette limite, la reproduction du nerf a lieu et que la récidive de la maladie est alors très commune.

P. Vogt a donné le judicieux conseil de distendre toujours dans les deux sens le nerf qu'on va réséquer: on augmente ainsi les effets thérapeutiques de la neurectomie.

2° Neurorrhexis. — Dénuder le nerf sur toute sa longueur ; le saisir entre les mors de la pince à verrou ou celle de Thiersch, ou avec un autre instrument offrant bonne prise : exercer une traction vigoureuse, du centre vers la périphérie, jusqu'à ce que le nerf se rompe et que la partie située au-des-

sous de la rupture soit amenée sous l'œil du chirurgien, puis exciser toute la partie disponible du nerf.

Ce mode de diérèse-exérèse est surtout utile pour certains nerfs qui traversent des conduits osseux ou qui sont trop profonds pour être mis à nu sur une longueur convenable.

3° Neuroténie. — Dénuder le nerf sur toute sa longueur.

Avec l'élongateur de Gillette (fig. 187), ou tout simplement avec un écarteur ou les deux ou trois premiers doigts, exercer une forte traction, d'abord de haut en bas sur le pôle central, puis de bas en haut sur le pôle périphérique (von Nussbaum).

Il est impossible de préciser le degré nécessaire (thérapeutique) de la force de traction pour chaque nerf. On peut admettre avec Trombetta et Gillette que cette force de traction est, en général, le tiers de la force de rupture : 25 kilogrammes pour le grand nerf sciatique ; 12 à 13, pour le nerf crural et le nerf médian ; 9 pour le nerf radial et le nerf cubital ; 2 1/2 pour le nerf sous-orbitaire ; 1 1/2 pour le nerf sus-orbitaire, etc. *En tout cas, il vaut mieux faire plus que moins*, car les nerfs sont doués d'une très grande résistance.

Après l'opération, quel que soit le temps final, on réunit la plaie par suture, avec ou sans drains, et l'on applique un pansement aseptique.

Nous ne faisons que mentionner la distension dite sous-cutanée ou méthode de Trombetta, qui n'est, du reste, applicable qu'au grand sciatique, affecté de névralgie, et qui consiste à distendre ce nerf en faisant exécuter au membre inférieur des mouvements forcés de flexion sur le bassin, la jambe étendue sur la cuisse. Mosetig-Moorhof, Tillmanns, et d'autres en ont, paraît-il, obtenu de bons résultats en la combinant ou non avec le massage.



Fig. 187. — Élongateur de Gillette.

4° Neurotripsie. — Le nerf dénudé est chargé sur une forte sonde cannelée et, avec le pouce appuyant fermement, écrasé sur les bords de la sonde (Verneuil).

On peut encore mâcher fortement le nerf entre les mors d'une pince solide.

5° Hersage. — Dissociation[1]. — Le nerf mis à nu est dissocié hardiment à l'aide d'une fine sonde cannelée, d'une aiguille mousse ou du crochet formé par l'une des branches d'une pince à griffes.

[1] Cf. H. Delagenière, *Arch. prov. de chir.*, 1896, p. 414. — Marty. thèse Paris, juin. 1897. — H. Delagenière, *XVIe Congrès fr. de chir.*, Paris, 1903.

S'il y a des varicosités veineuses à sa surface, on peut au préalable frotter durement le nerf avec une compresse aseptique.

II. — NEURORRAPHIE

La neurorraphie ou *suture nerveuse* est une opération ou un temps opératoire qui consiste aujourd'hui, soit à *affronter* au moyen de points deux surfaces de section nerveuses, afin d'obtenir leur *réunion immédiate ;* soit à *relier* par des fils les bouts plus ou moins éloignés d'un nerf, afin d'instituer ou de favoriser leur *réunion médiate*. Il faut, par conséquent, distinguer une *suture à contact*, c'est la plus ancienne et la meilleure, et une *suture à distance*, cette dernière bien étudiée expérimentalement par Glück, Vanlair et Assaky.

Toutes les deux sont indiquées : 1° d'ordinaire, dans les sections complètes, accidentelles ou chirurgicales, des branches motrices ou sensitivo-motrices ; 2° quelquefois, dans les sections analogues de branches purement sensitives (au poignet, à la main par exemple). Cependant, lorsqu'une perte de substance accompagne la section d'un nerf, il ne faut pratiquer la suture à distance que s'il est réellement impossible d'affronter les bouts par l'élongation ; on sait, en effet, que les nerfs sont doués d'une extensibilité très notable. Max Schüller a réussi, chez un jeune homme de dix-neuf ans, à combler une perte de substance de 4 centimètres du nerf médian en distendant le bout central ; la sensibilité revint un mois après, et la motilité un mois et demi après l'opération. Il y aurait même, selon notre avis, tout avantage à faire systématiquement l'élongation des bouts avant d'appliquer une suture à distance qui est reconnue nécessaire : la restauration fonctionnelle du nerf n'en serait que plus hâtive.

On dit que la suture nerveuse est *primitive* lorsqu'on l'emploie pour une lésion fraîche ; il y a une plaie, et les extrémités nerveuses n'ont subi aucune altération. On la nomme *secondaire* si elle concerne une ancienne section de nerf cachée sous une cicatrice de la peau. Il faut alors faire une plaie, et, quand on est arrivé au siège de la lésion nerveuse, on trouve d'abord le moignon du bout central plus ou moins renflé et adhérent au voisinage, puis plus ou moins bas, le bout périphérique sous forme d'un cordon grisâtre, atrophié, effilé en pointe, relié ou non au renflement central par quelques tractus fibreux ; quelquefois, le bout périphérique est impossible à reconnaître. On excise le renflement central et l'extrémité amincie périphérique. Cet avivement une fois exécuté, l'opérateur se trouve en présence des mêmes conditions anatomiques que celles de la suture nerveuse primitive ; la technique devient, par suite, la même. Nous n'avons qu'à décrire les divers modes de suture proprement dite.

A. ***Sutures à contact.*** — Tantôt les points de sutures sont placés entre les faisceaux de tubes nerveux eux-mêmes, c'est la suture dite *directe*, employée pour la première fois par Nélaton (1863) ; tantôt ils n'embrassent

que le névrilème, c'est la suture dite *indirecte périneurotique*, dont la première application remonte à Baudens (1836) ; tantôt, enfin, ils n'intéressent pas les bouts nerveux et comprennent simplement le tissu conjoncti environnant, c'est la suture dite *indirecte paraneurotique*, spécialement préconisée par C. Hueter.

1° Suture directe. — Après avoir pincé en avant l'extrémité du bout périphérique, faire passer latéralement de part en part, à 4 millimètres de la surface de section, l'aiguille armée du fil.

Pincer de même le bout central et le traverser latéralement à la même distance par rapport à sa surface de section, pour revenir au point de départ.

Croiser les deux chefs du fil ; tirer dessus, et pour rapprocher autant que possible les surfaces de section, mais en évitant le chevauchement des bouts, faire un double nœud et couper les chefs au ras du nœud (suture perdue) ; ce seul point suffit (fig. 188).

Pour un gros nerf (sciatique poplité interne, grand sciatique), on met deux et même trois points de suture.

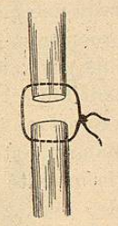

Fig. 188. — Suture nerveuse directe.

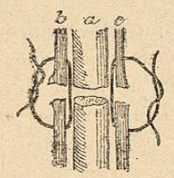

Fig. 189. — Suture nerveuse périneurotique.

a, nerf. — *bc*, névrilème montré à distance.

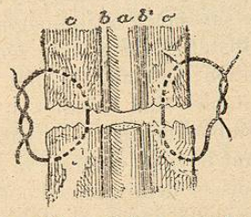

Fig. 190. — Suture paraneurotique.

a, nerf. — *bb'*, névrilème. — *cc'*, tissu conjonctif paranerveux.

2° Suture périneurotique. — Après avoir pincé en avant l'extrémité du bout périphérique, introduire l'aiguille sur le côté interne du nerf, à trois millimètres de la surface de section, et la faire passer sous le névrilème, vers cette surface.

Pincer de même le bout central, conduire la même aiguille de sa surface de section vers son côté interne sous le névrilème et la faire ressortir à 3 millimètres de sa surface de section. On a ainsi placé une anse qui embrasse le côté interne des deux bouts.

Placer de même une anse latérale externe.

Serrer chaque anse, au degré convenable ; faire un double nœud, et couper les chefs de chaque anse au ras du nœud. Les bouts se trouvent affrontés par deux points (fig. 189).

3° Suture paraneurotique. — Rapprocher les bouts, autant que possible, par la position et, au besoin, par la pression convergente des mains d'un aide.

Embrasser avec une anse de catgut le tissu conjonctif lâche qui environne le côté interne des deux bouts.

Placer une anse semblable du côté externe, et quelquefois une troisième en avant (fig. 190).

Le reste comme dans le procédé précédent.

La suture directe est la plus usitée dans la pratique ; elle tend même à supplanter complètement les deux genres de suture indirecte, depuis que l'expérience a démontré qu'elle est absolument inoffensive et qu'elle maintient mieux en présence les surfaces de section nerveuses.

Ce qui nous intéresse surtout, c'est la *valeur thérapeutique* manifeste des sutures à contact envisagées dans leur ensemble, valeur que nous résumerons simplemeut dans la formule générale suivante, laissant de côté le détail des théories nombreuses et la longue discussion des faits connus ; *en favorisant la réunion immédiate de la solution de continuité, les sutures à contact assurent et accélèrent le plus souvent le rétablissement des fonctions du nerf lésé.*

B. ***Sutures à distance.*** — **1° Méthode d'Assaky** (anses de catgut). — Soit une perte de substance de 5 à 6 centimètres du nerf médian à la partie inférieure de l'avant-bras.

Saisir délicatement avec une pince l'extrémité du bout central, et passer latéralement à 4 millimètres environ au-dessus de sa coupe transversale un fil de catgut durci n° 2. Saisir ensuite le bout périphérique, et passer à la même distance de la coupe transversale le fil qui traverse le bout supérieur. Tirer les deux chefs jusqu'à ce que les bouts nerveux soient modérément tendus l'un vers l'autre, fermer l'anse par un double ou mieux triple nœud, et couper les chefs presque à ras.

Placer une anse analogue d'avant en arrière, en piquant les bouts nerveux un peu au-dessus de la première anse (fig. 191).



Fig. 191. — Suture nerveuse à distance.

Les bouts se trouvent ainsi reliés entre eux par quatre fils, et c'est le long de ces conducteurs si bien tolérés et lentement résorbables que se projettent les fibres nerveuses nouvelles qui émanent du bout central pour aller rajeunir peu à peu toute la longueur du bout périphérique. Assaky a constaté dans ses expériences que la multiplication des anses de catgut augmente le nombre des fibres régénératrices.

La méthode d'Assaky a donné un succès remarquable à J. Ehrmann (de Mulhouse), qui a fait une suture secondaire du nerf radial, dans l'aisselle, au moyen de trois anses de catgut : l'écart de 3 centimètres.

2° Méthode de Vanlair (tubo-suture). — Aux drains d'os décalcifiés qu'il avait d'abord employés à l'exemple de Glück, Vanlair a substitué des tubes de caoutchouc préalablement aseptisés et dont la paroi est épaisse de 2 millimètres seulement. Les tubes d'osséine se résorbaient trop rapidement, tandis que ceux de caoutchouc se maintiennent longtemps avant de disparaître, eux aussi par la résorption.

La méthode est facile à comprendre. Lorsqu'un nerf a été sectionné avec perte de substance, on engage chaque bout, à une profondeur de 5 millimètres, dans une des extrémités du tube de caoutchouc dont le calibre est

approprié; on l'y fixe par la suture, puis on ferme la plaie de façon à obtenir la réunion immédiate.

Le tube fait office de conducteur, comme les anses de catgut, aux fibres nerveuses de formation nouvelle.

Dans une autre circonstance, pour prévenir les adhérences périphériques des nouvelles fibres nerveuses, v. Bruns « a enroulé autour des points suturés une lamelle dermo-épidermique taillée suivant la méthode de Thiersch ». Foramitti [1] a recommandé dans le même but l'emploi d'artères de veau formalinées.

III. — GREFFE NERVEUSE

La greffe est une opération qui consiste à affronter le bout périphérique d'un nerf avec le bout central d'un autre nerf (*greffe bout à bout*) ou avec le flanc d'un autre nerf (*greffe latérale*).

La greffe bout à bout est indiquée dans la section du plexus brachial, dans la section de deux ou plusieurs nerfs voisins, quand il est impossible de déterminer les bouts périphériques respectifs des troncs divisés. La greffe latérale est indiquée dans la section de l'un de deux ou plusieurs nerfs voisins, quand il est possible de retrouver le bout central ou que la perte de substance est trop considérable.

L'emploi de la greffe nerveuse est régi par les principes physiologiques suivants : 1° la suture d'un bout sensitif avec un bout central moteur ne rétablit pas la sensibilité ; 2° la suture d'un bout moteur avec un bout central sensitif ne rétablit pas la motilité ; 3° la suture d'un bout de nerf mixte avec le bout central d'un autre nerf mixte est capable de rétablir et la sensibilité et la motilité ; 4° la suture entre bouts sensitifs ou entre bouts moteurs rétablit toujours la sensibilité ou la motilité. En un mot, cela revient à dire que la réunion des nerfs à fonctions différentes n'a jamais pour résultat une restauration fonctionnelle, la spécificité des noyaux cellulaires d'origine étant fixe.

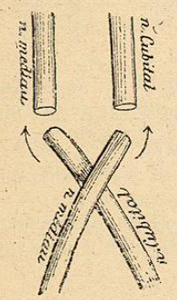

Fig. 192. — Greffe bout à bout par échange des tronçons nerveux périphériques.

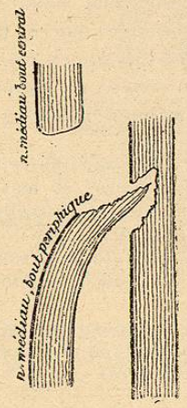

Fig. 193. — Greffe latérale d'un tronçon nerveux périphérique sur un nerf voisin.

A. ***Greffe bout à bout.*** — Mobiliser suffisamment les extrémités nerveuses à réunir. Les amener au contact, puis affronter les bouts par la suture périneurotique ou la suture directe.

B. ***Greffe latérale.*** — Soit à réunir le bout périphérique du médian au

[1] Foramitti, *Langenbeck's Arch*, Bd 72, Heft 3.

cubital. Après avoir mis à nu ce dernier, faire sur son côté externe, avec le bistouri ou avec les ciseaux, une petite encoche transversale qui intéresse la moitié seulement de son diamètre.

Détacher la moitié correspondante du bout central du cubital, sur une hauteur de 5 millimètres, pour avoir une fente.

Mobiliser le bout périphérique du médian ; mobiliser aussi, si c'est nécessaire, le nerf cubital, pour que le rapprochement soit aussi exact que possible.

Par deux coups de ciseaux, affiner en coin l'extrémité du médian, l'engager dans la fente du cubital (fig. 193) et le réunir à ce dernier par deux points de suture.

La greffe bout à bout peut aussi se faire par le procédé en fente.

Pour rétablir sûrement la conductibilité nerveuse dans le bout périphérique, il ne suffit pas, comme l'a fait ingénieusement A. Desprès (1875), d'insinuer l'extrémité de ce bout entre les faisceaux préalablement dissociés d'un nerf voisin ; il ne suffit pas davantage, suivant l'exemple de Gunn (1886), d'enlever une partie de la gaine du nerf tuteur, et de suturer simplement à sa place l'extrémité du bout périphérique : *il faut réunir coupe avec coupe de substance nerveuse même.* Si l'on omet ce point essentiel, on ne fait que de fausses greffes latérales, et l'on n'obtient que des résultats incomplets ou illusoires (Reboul).

IV. — NEUROPLASTIE

La neuroplastie est une opération qui consiste à placer dans l'intervalle de deux bouts nerveux, soit deux lambeaux ou un lambeau qu'on emprunte aux bouts mêmes ou à l'un d'eux (Letiévant), soit un segment de tronc nerveux (Phillipeaux et Vulpian, Glück), soit un autre raccord organique, tel que tendon, catgut, etc. (Glück).

Elle est indiquée quand la perte de substance d'un nerf est trop considérable pour être comblée par la puissance régénératrice de son bout central.

a. **Autoplastie à deux lambeaux. — Procédé de Létiévant.** — A l'aide d'un bistouri effilé, pratiquer dans le bout supérieur une fente ou boutonnière commençant à 5 millimètres de la terminaison de ce bout et s'élevant à 3 centimètres ou 3 centimètres et demi au-dessus.

Vers le haut de la boutonnière, faire sortir le bistouri en divisant transversalement une des lèvres de la boutonnière.

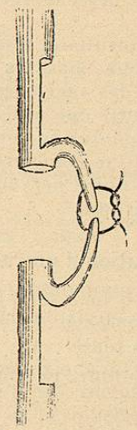

Fig. 194. — Autoplastie nerveuse à deux lambeaux.

Fig. 195. — Autoplastie nerveuse à un lambeau.

Renverser en bas, dans la direction du bout inférieur, la lèvre ainsi transformée en lambeau.

Tailler sur le bout inférieur un lambeau nerveux semblable, le renverser

à la rencontre du premier lambeau, affronter sa face avivée avec une partie de la face avivée de ce lambeau, et maintenir la juxtaposition par un point de suture (fig. 194).

L'autoplastie nerveuse à deux lambeaux a réussi déjà deux fois entre les mains de Tillmanns et de Dittel chez l'homme.

b. **Autoplastie à un seul lambeau**. — Pour laisser au bout central toute sa puissance de végétation, prendre le lambeau sur le bout périphérique, le tailler long de 3 centimètres, à la manière indiquée; le renverser sur lui-même, vers le bout central, et affronter son extrémité à celle de ce dernier par un point de suture directe (fig. 195).

Cette seconde variété d'autoplastie a été appliquée pour la première fois par Létiévant, — mais sans succès, peut-être parce que l'opération a été faite à l'époque pré-antiseptique. V. Bruns l'a également tentée pour une plaie ancienne du cubital avec écart de 10 centimètres; le résultat a été fort incomplet.

c. **Transplantation d'un segment nerveux**. — Lorsqu'on opère sur le vivant, on emprunte le segment à un membre fraîchement amputé (E. Albert, Mayo-Robson) ou à un animal (P. Vogt, Kaufmann, Landerer, Mayo-Robson); et, avant de l'appliquer, on le rend parfaitement aseptique par des moyens qui ne nuisent pas trop à sa vitalité. Il doit être un peu plus long que la perte de substance à combler.

Le manuel opératoire de sa fixation est des plus simples : on réunit ses extrémités aux deux bouts nerveux par quelques points de catgut fin.

Quant aux résultats, il faut bien dire qu'Albert, Kaufmann et Vogt ont complètement échoué; mais les plaies ont suppuré. Landerer et Robson ont, au contraire, obtenu des succès remarquables.

Il est démontré que ni les lambeaux nerveux autoplastiques, ni les segments nerveux transplantés ne conservent leur constitution normale, et qu'ils subissent fatalement la dégénérescence scléro-graisseuse; ils servent simplement de guides aux fibres nerveuses nouvelles qui se dirigent du bout central vers le bout périphérique.

d. **Interposition d'un raccord de catgut**. — C'est Glück qui le premier, du moins à notre connaissance, a songé à souder deux bouts nerveux plus ou moins écartés en fixant dans leur intervalle une tresse ou un faisceau de catgut; et il a tenté cette opération non seulement sur des animaux, mais encore sur l'homme. Le manuel opératoire se devine trop aisément pour être décrit.

Le 23 avril 1890, Glück a présenté à la Société de médecine berlinoise deux malades traités par le raccord de catgut, l'un pour une lésion du nerf radial, l'autre pour une lésion du nerf médian ; les fonctions s'étaient parfaitement rétablies.

En somme, — la greffe nerveuse mise à part à cause de ses indications spéciales, — malgré tout l'intérêt qui s'attache à la question de l'autoplastie nerveuse, — on peut conclure actuellement que les moyens les plus sûrs et les plus

simples de combler une perte de substance sont pour le chirurgien : la suture à distance d'Assaky et le raccord au catgut de Glück.

V. — TUMEURS NÉOPLASIQUES DES NERFS

Les tumeurs néoplasiques des nerfs cérébro-spinaux sont les unes des *névromes vrais*, comme celles qui se forment normalement dans toutes les sections de nerfs, accidentelles ou opératoires (névromes traumatiques, névromes d'amputation), les autres des *névromes faux* ou *pseudo-névromes*, ainsi nommées

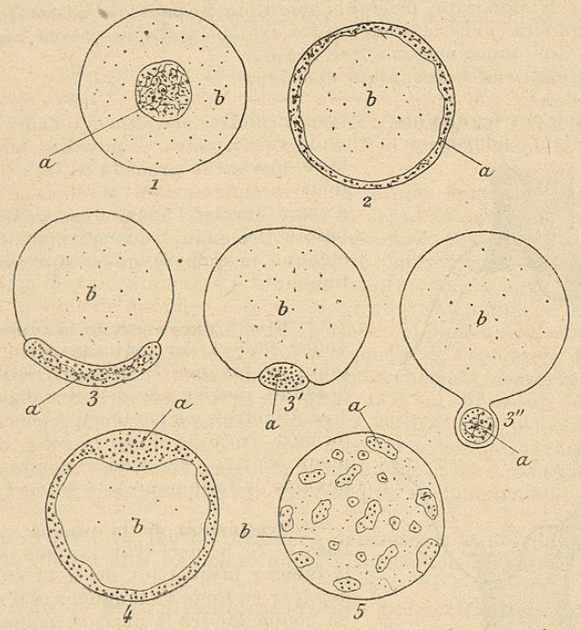

Fig. 196. — Coupes schématiques transversales pour montrer les connexions des pseudo-névromes avec le nerf d'origine.

1, type de tumeur périphérique ou engainante : *a*, nerf; *b*, tumeur. — 2, type de tumeur centrale ou engainée : *a*, nerf ; *b*, tumeur. — 3, 3', 3'', 4, divers types de tumeur latérale : *a*, nerf ; *b*, tumeur. — 5, type de tumeur diffuse ou infiltrée : *a*, faisceau nerveux ; *b*, tumeur.

parce qu'elles *siègent simplement* sur le trajet ou dans l'intérieur des nerfs sans être constituées elles-mêmes par du tissu nerveux. C'est des dernières seules qu'il sera ici question au point de vue opératoire.

Ces pseudo-névromes affectent avec le nerf des connexions qu'un coup d'œil sur la figure 196 permet de comprendre : le nerf est tantôt ramassé au centre de la tumeur comme une broche, 1 ; tantôt épandu à sa périphérie en forme de coque, 2; tantôt simplement tangent à une partie de sa circonférence : en surface, 3, dans une gouttière, 3', par un pédicule, 3'' ; tantôt étalé autour d'elle et, d'autre part, immergent par une partie de fibres nerveuses, 4 ; tantôt enfin, 5 dissocié ; infiltré par la tumeur.

I. ***Opérations pour pseudo-névrome primitif unique***. — Ces opérations sont, suivant les cas : *l'énucléation, l'extirpation, la combinaison de ces deux modes*

d'exérèse. Il est impossible d'avance, — avant d'avoir mis la tumeur à découvert, — de savoir ou du moins de juger à laquelle de ces opérations on sera obligé de recourir. En principe, c'est *à l'énucléation* qu'on doit donner la préférence pour tous les nerfs, surtout pour les nerfs moteurs ou mixtes, parce que c'est elle qui assure le mieux leur conservation ou leur restauration fonctionnelle; mais une autre question domine, ici, comme partout ailleurs, la question des fonctions, c'est celle de la *bénignité* ou de la *malignité* du pseudo-névrome qu'on a sous les yeux. Malheureusement, les signes cliniques de la malignité (*gros volume, croissance rapide, mobilité limitée*) ne sont point des guides sûrs; les ganglions lymphatiques en amont ne sont pas engorgés ou sont inaccessibles; l'examen histologique extemporané, pendant l'opération, ne peut fournir que des présomptions. Néanmoins, dans le doute, après examen suffisant, mieux vaut *extirper*, s'exposer à une impotence qu'à une récidive.

Voici, en tout cas, la technique opératoire :

1° **Incision des téguments**. — Après désinfection large du champ opératoire, le malade étant endormi et l'ischémie préliminaire, si possible, étant établie, faire suivant le grand axe de la tumeur une incision cutanée qui le dépasse de part et d'autre. Inciser l'aponévrose générale et, au besoin, les plans sous-jacents sur la même étendue jusqu'à ce qu'on soit arrivé sur la tumeur.

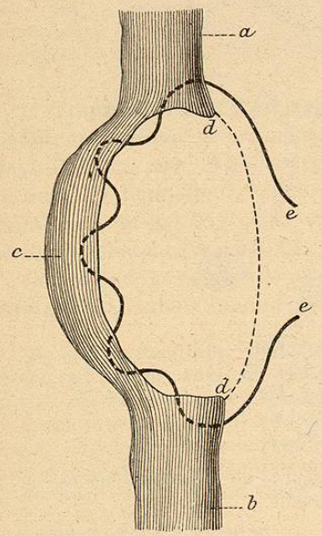

Fig. 197. — Demi-résection du grand nerf sciatique. Suture à distance du restant des deux bouts au moyen d'anses de catgut (coupe verticale).

a, bout central du nerf. — *b*, bout périphérique. — *c*, partie membraniforme conservée du nerf. — *d*, *d*, coupe des deux bouts. — *e*, *e*, anse de catgut traversant en bout et faufilée dans la partie membraniforme.

2° **Mise à découvert de la tumeur**. — Dénuder celle-ci sur tout son périmètre et sur toute sa longueur ; dénuder également, si possible, jusqu'à une distance d'au moins 2 à 3 centimètres, les bouts supérieur et inférieur du nerf d'origine. Puis, la plaie étant largement écartée, se rendre compte des connexions de la tumeur avec le nerf.

3° **Traitement de la tumeur**. — *Enucléation*. — Si le nerf traverse son axe, fendre la tumeur jusqu'à lui, de haut en bas, et le dégager en toute sa longueur. S'il est disposé en coque, fendre le nerf de même jusqu'à la tumeur, et dégager celle-ci par diérèse vive ou mousse. S'il est latéral, le séparer de la tumeur.

Extirpation. — Si le nerf est impossible à isoler, si la tumeur est ou semble maligne, sectionner le nerf, de part et d'autre, à 1 centimètre ou 2 centimètres de la masse néoplasique.

Enucléation et extirpation, d'après le type 4 de la figure 196. Fendre d'abord la coque nerveuse, l'isoler de la tumeur sur toute sa circonférence, puis terminer sa libération en coupant transversalement la partie des bouts nerveux qui plonge dans son épaisseur.

4° **Suture des bouts du nerf**. — Quand leur rapprochement est possible avec ou sans élongation préalable, les suturer comme nous l'avons indiqué dans la

neurorraphie à contact ; quand ils sont trop éloignés, cas ordinaires, neurorraphie à contact ; recourir à la suture tubulaire de Van Lair ou mieux aux anses de catgut d'Assaky.

4° **Suture de la plaie**. — Après hémostase définitive, la tumeur ayant été énucléée ou extirpée, réunir, s'il y a lieu, les plans musculaires et aponévrotiques par des sutures perdues, puis réunir la peau avec des crins de Florence. Pansement sec aseptique et bandage compressif.

Dans les cas où le pseudo-névrome siège sur un fin rameau sensitif (doigts, main, orteils, pieds) — comme la sensibilité se rétablit toujours et souvent très vite — il est inutile de tenter l'énucléation, on fait d'emblée l'extirpation; souvent même il serait impossible de faire autrement.

Résultats. — Lorsque le pseudo-névrome n'avait pas déterminé déjà des troubles nerveux avant l'opération, celle-ci s'accompagne des phénomènes ordinaires qui suivent toutes les sections de nerfs : anesthésie, paralysie motrice, paralysie vasomotrice, troubles trophiques. Il n'y aurait donc, à ce point de vue, rien de spécial au pseudo-névrome.

Mais ce qui serait intéressant pour le chirurgien, quand il s'agit des gros pseudo-névromes du grand nerf sciatique, ce serait de savoir au bout de combien de temps, suivant la longueur de nerf réséquée, peut disparaître la paralysie des mouvements du membre. Un fait de Bobroff nous apprend qu'après une résection de 12 centimètres il n'a pas fallu moins de deux ans pour que l'opéré fût en état de marcher comme auparavant. La suture à distance est-elle capable d'abréger une aussi longue période, et dans quelle mesure ?

Quand la résection n'a porté que sur une partie de l'épaisseur du nerf, une partie proportionnelle des mouvement est naturellement conservée aussi. Un malade auquel nous avons extirpé en juillet 1898 un fibro-sarcome kystique qui avait le volume des deux poings et pesait 1 300 grammes, pouvait à sa sortie de l'hôpital, fléchir et étendre la jambe, marcher avec une canne, mais soulevait difficilement et laissait traîner la pointe du pied : les deux tiers de l'épaisseur du grand nerf sciatique avaient été réséqués sur une hauteur de 13 centimètres.

Quant à la récidive, plusieurs faits en démontrent la possibilité, et il est probable qu'elle est plus fréquente après l'énucléation qu'après l'extirpation.

II. ***Opérations pour pseudo-névromes primitifs multiples***. — Les indications opératoires sont les mêmes que dans les cas où il s'agit d'une tumeur unique : douleurs intolérables ; gêne par le siège, le poids, le volume; symptômes de dégénérescence maligne; inflammation kystique et imminence de rupture; et les opérations requises (*énucléation, extirpation*) tantôt ne portent que sur une des tumeurs, tantôt s'adressent à toutes ou à plusieurs, dans la même séance ou dans des séances successives, plus ou moins espacées. La multiplicité n'est pas une contre-indication formelle à l'intervention.

III. ***Opérations pour pseudo-névromes récidivés***. — Lorsque la récidive a eu lieu par suite d'une opération trop parcimonieuse, on peut tenter une nouvelle exérèse, mais aussi largement que possible ; si l'ablation sur place est impraticable, il ne reste que l'amputation comme dernière ressource.