Pendant qu'on rétracte en haut la lèvre supérieure de la plaie, diviser à son tour, et toujours au ciseau, l'attache frontale de l'os malaire en dirigeant le trait de section vers la partie postérieure de la fente sphéno-maxillaire, et en enlevant simultanément le bord supérieur de cette fente, c'est-à-dire la crête zygomatique et orbitale du sphénoïde.

Luxer l'os malaire, en haut et en dehors, au moyen d'une forte érigne. Pendant qu'on soulève la graisse orbitaire avec un crochet mousse, on peut maintenant suivre le nerf sous-orbitaire par-dessus l'ouverture de l'antre, puis le nerf sous-maxillaire jusqu'au trou rond. Là, saisir le tronc nerveux, ce qui est facile avec une pince « après l'avoir chargé sur un crochet à strabisme, qui, plongé dans la profondeur de la fosse sphéno-maxillaire, le ramène avec le ganglion sphéno-palatin ». Le crochet prend arrêt derrière le nerf sphéno-palatin qui se détache du nerf sous-maxillaire verticalement en bas. Diviser ce dernier ou l'arracher « à la Thiersch ».

Remettre en place le bloc osseux, après hémostase complète, sans suture aucune, et réunir la peau par suture percutanée ou intradermique.

§ 3. — Troisième branche ou nerf maxillaire inférieur

Nerf dentaire inférieur. — On doit l'attaquer de préférence avant son entrée dans le canal dentaire.

Pour l'atteindre dans le canal dentaire même, il est nécessaire de trépaner ou mieux de ciseler la table externe de la mâchoire.

1° **Section avant l'entrée.** — Diviser la peau et le muscle peaucier suivant le contour de l'angle de la mâchoire, en commençant à 1 centimètre et demi ou 2 centimètres au-dessus de l'angle et en s'arrêtant en bas à 1 centimètre environ au-devant de l'insertion du muscle masséter (fig. 200 *bb'*).

Récliner la parotide en arrière, lier l'artère et la veine faciales devant le masséter, puis diviser le périoste dans toute l'étendue de l'incision cutanée.

Avec la rugine, dénuder la face externe du maxillaire.

Pendant qu'un aide relève le lambeau musculo-cutané, appliquer une petite couronne de trépan (Warren) ou la tarière conique du perforateur d'Hamilton, au milieu de la face externe de la branche montante de la mâchoire, sur le prolongement d'une ligne qui raserait le bord supérieur du corps de l'os, ou, si l'on veut encore, à $1^{cm},5$ au-dessus de l'angle. C'est là que se trouve l'orifice postérieur du canal dentaire.

Agrandir la brèche avec le ciseau et le maillet jusqu'à ce que le nerf soit découvert dans une étendue de 1 centimètre au delà et en deçà de son entrée.

Diviser le nerf aussi haut que possible, de préférence avec le thermocautère, pour oblitérer en même temps l'artère satellite.

2° **Section à la sortie.** — A égale distance du bord supérieur et du bord inférieur de la mâchoire, dans le sillon gingivo-labial, diviser la muqueuse horizontalement, dans l'étendue de 2 centimètres, de façon que le milieu de

l'incision corresponde à l'intervalle des deux petites molaires; rechercher le nerf mentonnier et le sectionner au ras de l'os.

3° **Arrachement de la portion intra-osseuse.** — Revenir à la première opération, saisir le bout périphérique du nerf avec une pince à verrou, l'enrouler sur le mors et exercer une forte traction pour amener la portion intra-osseuse du nerf déjà libérée au trou mentonnier.

On pourrait ne pas faire la section mentonnière, et se contenter d'arracher le bout périphérique après la section supérieure ; mais le procédé combiné que nous indiquons nous paraît plus efficace encore contre la récidive.

Les procédés qui ont pour but d'attaquer le nerf par la bouche sont souvent difficiles, plus sûrs et insuffisants. Celui de Sonnenburg, exécuté pour la première fois par Lücke sur le vivant, répété avec succès par Tillmanns et autres, et dans lequel on aborde le nerf en dénudant la face interne de la branche montante jusqu'à l'épine de Spix, permet difficilement de voir le nerf dentaire inférieur et de le bien déterminer, surtout si l'on opère sur la tête pendante.

Procédé de Horsley[1]. — Ce procédé, consiste à augmenter l'échancrure sigmoïde à l'aide du ciseau et du maillet ; par cette échancrure on peut atteindre le nerf dentaire inférieur, le suivre jusqu'à la base du crâne et le réséquer le plus haut possible.

Par une incision verticale le long du bord postérieur du maxillaire et par deux insertions horizontales rejoignant la première, l'une au-dessous de l'arcade zygomatique, l'autre au niveau du bord de la mâchoire et un peu au-dessus, tracer un lambeau en forme de volet que l'on dissèque d'arrière en avant (fig. 203). Ce lambeau doit comprendre seulement la peau et un peu de graisse. Refouler ensuite en bas la graisse qui reste adhérente aux parties profondes et qui contient les filets supérieurs du facial ; déplacer de la même façon le canal de Sténon, puis sectionner transversalement le masséter au-dessous de l'apophyse zygomatique. Il ne faut pas trop se rapprocher de l'apophyse coronoïde, ni du col du condyle du maxillaire inférieur.

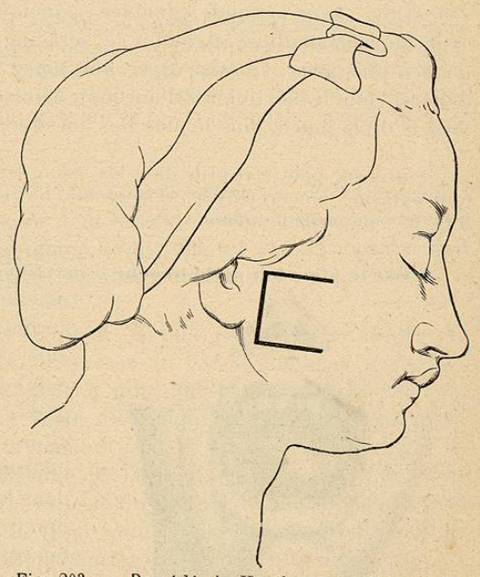

Fig. 203. — Procédé de Horsley pour la résection sous-cranienne du nerf dentaire inférieur.

[1] Horsley, *British med. Journal*, 1891, t. II, p. 1139. — Le Dentu, *Sem. méd.*, 1895, p. 285.

Pratiquer sur cet os une brèche haute de 1 centimètre et demi environ, mais dont la largeur ne doit pas dépasser 1 centimètre, sinon l'on court les risques de fracturer soit l'apophyse coronoïde, soit le condyle du maxillaire inférieur.

Atteindre le nerf dentaire inférieur et le mettre à nu, ce qui est affaire de patience puis le réséquer, mais la résection faite jusqu'à la base du crâne offre des dangers réels (section de l'artère maxillaire interne et de l'artère dentaire inférieure) (Le Dentu).

Nerf lingual. — Indications opératoires : névralgie du lingual; épithéliome lingual inopérable, quand il est très douloureux.

On peut attaquer le nerf en dedans de la branche montante de la mâchoire ou sur le plancher de la bouche.

1° **Par trépanation du maxillaire.** — Faire la même incision et le même lambeau que pour le nerf dentaire inférieur.

Appliquer une large couronne de trépan à l'exemple de Linhart et d'Inzani, sur le tiers inférieur de la branche montante.

Dès que l'os est perforé, reconnaître le nerf dentaire, qui est le premier accessible. Avec la sonde cannelée, à quelques millimètres en dedans et en avant du nerf dentaire, dénuder le nerf lingual qui est aussi vertical, mais un peu plus gros; le saisir avec une pince à verrou, l'attirer fortement au dehors, enfin le sectionner d'un coup de ciseaux, le plus haut possible au-dessus de la pince, puis le plus bas possible, au-dessous de la pince.

Ce procédé peut être utile dans les cas où le plancher buccal est infiltré par le néoplasme cancéreux et où la recherche intra-buccale du nerf serait trop difficile, impossible même.

2° **Par le plancher de la bouche** : *Incision de Létiévant* (fig. 204). — Les mâchoires étant largement séparées au moyen de l'écarteur, pendant qu'un aide attire la pointe de la langue du côté opposé avec une pince à griffes, porter la pointe du bistouri au côté interne de la dernière grosse molaire inférieure et pratiquer sur la muqueuse, dans le sillon linguo-gingival, à 5 millimètres de la réflexion de la muqueuse buccale sur le côté de la langue (Michel), une incision de 3 centimètres de longueur, qui n'intéresse que la muqueuse et une faible couche de tissu cellulaire.

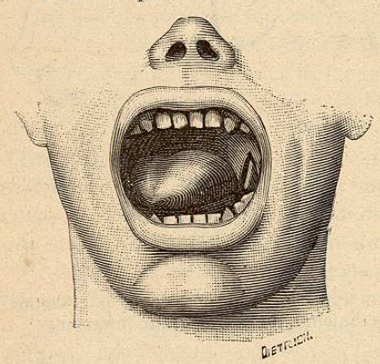

Fig. 204. — Incision de Létiévant pour la résection du nerf lingual.

Disséquer le tissu cellulaire avec le bec de la sonde pour mettre le nerf à découvert.

Puis, au lieu de diviser simplement le nerf, comme l'indique Létiévant,

le distendre dans les deux sens opposés, ou mieux, l'exciser sur la plus grande étendue possible.

Nerf auriculo-temporal. — **Procédé.** — Faire la même incision que pour la ligature de l'artère temporale superficielle.

Distendre le nerf ou mieux l'exciser.

Nerf buccal. — **Procédé de Holl**[1]. — La bouche étant ouverte au moyen d'un dilatateur, après avoir reconnu le *sillon buccinateur*, qui s'étend d'une mâchoire à l'autre, à leur partie la plus reculée (derrière la dernière molaire) faire une incision verticale sur la lèvre antérieure de ce sillon, en divisant la muqueuse et quelques glandules molaires.

Reconnaître le nerf (tronc) qui croise obliquement en bas et en avant la face interne du tendon du muscle temporal, au moment où ce tendon s'insère sur l'apophyse coronoïde.

L'isoler de la petite quantité de graisse environnante; le saisir avec une pince ou un crochet; avec des ciseaux courbes, le diviser le plus loin possible du côté central, et exciser une longueur de 1 à 2 centimètres.

Ce procédé, facile et simple, a été exécuté avec succès sur le vivant par Wolfler. Panas (1874) a également recommandé et pratiqué la section intra-buccale du nerf buccal ; mais, par son procédé, on n'atteint que le rameau antérieur, au-devant du masséter. Cela peut suffire, mais la récidive devient moins probable lorsque l'action chirurgicale porte sur le tronc lui-même, comme dans le procédé de Holl.

Nerf maxillaire inférieur. — 1° **Procédé de Salzer**[2]. — Faire une incision courbe à convexité supérieure dont les extrémités correspondent aux deux extrémités de l'arcade zygomatique (fig. 206, *a b*). Cette incision doit comprendre la peau, l'aponévrose et le muscle temporal lui-même. Hémostase des artères temporales.

Diviser l'arcade zygomatique en avant, — puis en arrière au-devant de l'articulation temporo-maxillaire. Renverser en bas le lambeau formé par les téguments, par l'arcade et le masséter, ainsi que par le muscle temporal; et, pour n'être pas gêné dans le reste de l'opération par l'apophyse coronoïde, faire ouvrir modérément la bouche.

Passer immédiatement au-devant de l'articulation temporo-maxillaire avec la sonde cannelée, en rasant la base du crâne vers la profondeur, pour aboutir au nerf maxillaire dans le trou ovale. On arrive ainsi facilement et sûrement à découvrir le nerf ainsi que l'artère méningée moyenne.

2° **Procédé de Kronlein**[3] (méthode rétro-buccale) 1892. — Tout en conservant son précédent procédé pour la résection simultanée des deux nerfs

[1] Holl. *Archiv. de Langenbeck*, 1881, p. 994.

[2] Salzer, *Centr. f. Chir.*, 1888, p. 37.

[3] Krönlein, *Arch. f. klin. Chir.*, 1892, p. 13 et *Corresp. f. schw. Aertz. allg.*, 1894, p. 477.

maxillaires, le chirurgien de Zurich a établi le procédé suivant destiné à la résection isolée du nerf maxillaire inférieur au niveau du trou ovale :

La tête étant tournée du côté opposé, faire une incision cutanée droite qui commence à 1 centimètre environ de la commissure labiale et qui se termine à 1 centimètre au-devant de la pointe du lobule de l'oreille (fig. 206, *c d*). Dans le même sens et sur la même longueur, diviser le tissu graisseux

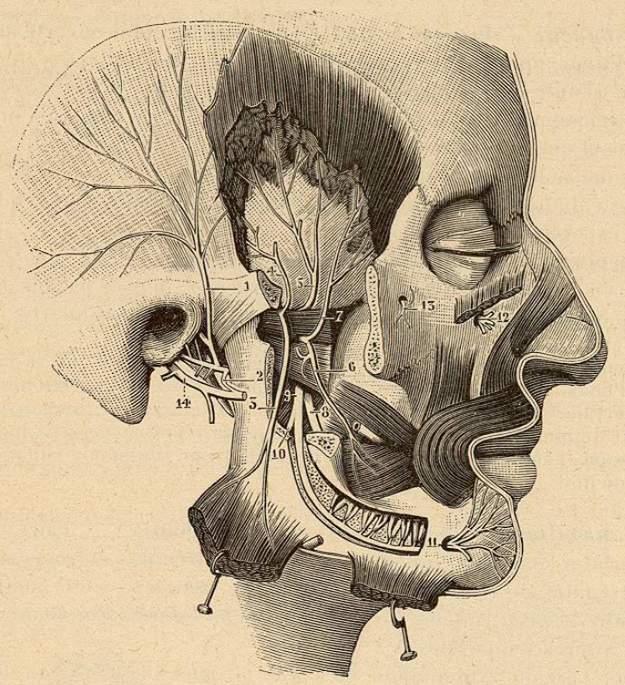

Fig. 205. — Nerf maxillaire inférieur, vu en dehors (L. Testut, *Anatomie humaine*).

1, nerf auriculo-temporal. — 2, son anastomose avec le facial. — 3, nerf massétérin, avec 4, nerf temporal profond postérieur. — 5, nerf temporal profond moyen. — 6, nerf buccal, avec 7, temporal profond antérieur. — 8, nerf lingual. — 9, nerf dentaire inférieur, avec 10, nerf mylo-hyoïdien, et 11, nerf mentonnier. — 12, nerf sous-orbitaire. — 13, rameau malaire. — 14, facial.

sous-cutané, en respectant le muscle buccinateur et la muqueuse de la joue. Dans ce même sens diviser ensuite le muscle masséter jusqu'au point où il est recouvert par la parotide, c'est-à-dire dans les 2/3 de sa largeur.

Découvrir la base de l'apophyse coronoïde en détachant avec l'élévatoire en dehors le masséter, en dedans le ptérygoïdien interne, et la sectionner le plus bas possible, obliquement, à partir de l'échancrure semi-lunaire, avec de fortes cisailles.

Pendant que l'apophyse est attirée en haut au moyen d'une double érigne qui harponne le muscle temporal, procéder à l'isolement des branches du nerf maxillaire avec des instruments mousses, pince, sonde cannelée, fine

élévatoire, crochet à strabotomie. Pour cela enlever la boule graisseuse de Bichat et la couche graisseuse plus profonde qui enveloppe les nerfs et les vaisseaux sur le côté latéral du muscle ptérygoïdien interne jusqu'au muscle ptérygoïdien externe. Ménager le nerf buccal, cordon grêle qui passe par-dessus la boule graisseuse et peut être suivi vers le muscle ptérygoïdien externe. Reconnaître avec l'index l'épine de Spix, et, par suite, découvrir les nerfs dentaire inférieur et lingual, la corde du tympan, ainsi que l'artère maxillaire interne qui passe en travers au-dessus des nerfs dentaire inférieur et lingual (fig. 207).

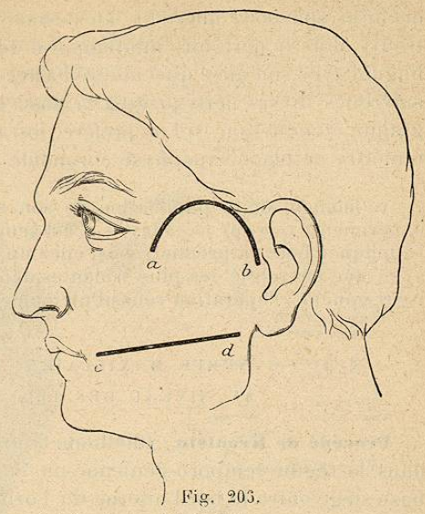

Fig. 206.

ab, incision du procédé de Salzer pour la résection du maxillaire inférieur. — *cd*, incision du procédé de Kronlein pour la résection du même nerf (méthode rétro-buccale).

Pour poursuivre les nerfs jusqu'au trou ovale et pour trouver le nerf auriculo-temporal qui n'est pas

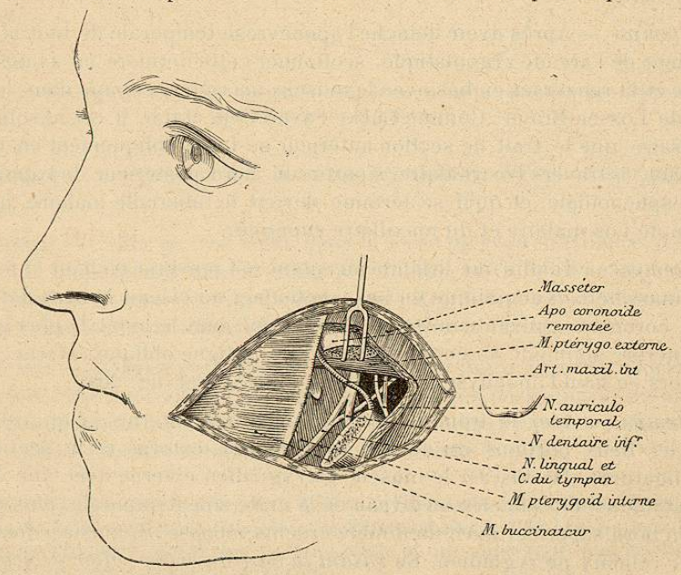

Fig. 207. — Branches du maxillaire inférieur mises à nu par le procédé de Krönlein (méthode rétro-buccale).

encore visible, relever fortement le muscle ptérygoïdien externe ou même

déchirer son bord inférieur, au besoin lier l'artère maxillaire interne ; on trouve alors le nerf auriculo-temporal derrière les nerfs dentaire inférieur et lingual avec son anse qui entoure l'artère méningée moyenne. On peut ainsi suivre les divers nerfs jusqu'à la base du crâne et les réséquer dans une grande étendue, ou, si l'on préfère, les arracher « à la Thiersch ». Cela fait, remettre en place l'apophyse coronoïde et la fixer, suturer le masséter, etc.

Au moment de la publication de son nouveau procédé, Krönlein ne l'avait expérimenté que sur le cadavre. C'est seulement en 1894 qu'il a eu l'occasion de l'appliquer pour la première fois, chez un patient de soixante-dix-neuf ans, qui avait une névralgie des plus violentes dans le domaine du nerf maxillaire inférieur gauche ; l'opération réussit pleinement.

§ 4. — Nerfs maxillaires supérieur et inférieur au niveau des trous rond et ovale

Procédé de Kronlein [1] (méthode temporale, 1884). — 1er *temps*. — Tailler dans la région temporo-génienne un lambeau cutané semi-lunaire dont la base siège entre le bord interne de l'orbite et le tragus, et dont le sommet, placé en bas, touche à une ligne fictive étendue du bord inférieur de l'aile du nez au lobule de l'oreille (fig. 208). Disséquer la peau du lambeau en ménageant le tronc du nerf facial, le canal de Sténon et l'artère temporale superficielle.

2e *temps*. — Après avoir détaché l'aponévrose temporale de tout le bord supérieur de l'arcade zygomatique, sectionner cette dernière en avant et en arrière et la renverser en bas avec le muscle masséter, comme dans le procédé de Lossen-Braun. Comme Lücke l'avait déjà établi, il est absolument nécessaire que le trait de section antérieur se fasse obliquement en bas et en avant, à travers l'os malaire, à partir du bord postérieur de l'apophyse fronto-sphénoïdale, et qu'il se termine devant le tubercule malaire, juste à l'union de l'os malaire et du maxillaire supérieur.

3e *temps*. — Tandis que le lambeau cutané est renversé en haut et le lambeau massétéro-zygomatique en bas, sectionner au ciseau la base de l'apophyse coronoïde suivant un trajet oblique qui joint le point le plus bas de l'échancrure sigmoïde au commencement de la ligne oblique externe. Relever alors en haut l'apophyse avec le muscle temporal (fig. 208).

4e *temps*. — Lier le tronc de l'artère maxillaire interne, ce qui est aisé, entre les deux portions du muscle ptérygoïdien externe et le sectionner entre ligatures. Désinsérer le muscle ptérygoïdien externe avec une élévatoire et une sonde cannelée au niveau de la crête sous-temporale, puis abaisser son bord supérieur avec un double crochet mousse. Hémostase facile du plexus veineux ptérygoïdien. En *rasant la base du crâne, aller directement avec la sonde derrière la racine de l'aile externe de l'apophyse ptérygoïde ; c'est là qu'on trouve de suite la* 3e *branche du trijumeau à l'émergence du trou ovale*. La charger avec un crochet à strabotomie, la distendre, enfin l'exciser. Pendant qu'on isole le trou nerveux, on voit immédiatement derrière lui l'artère méningée moyenne engagée dans l'anneau du nerf auri-

[1] Krönlein, *D. Zeitsch. f. Chir.*, 1884, p. 484.

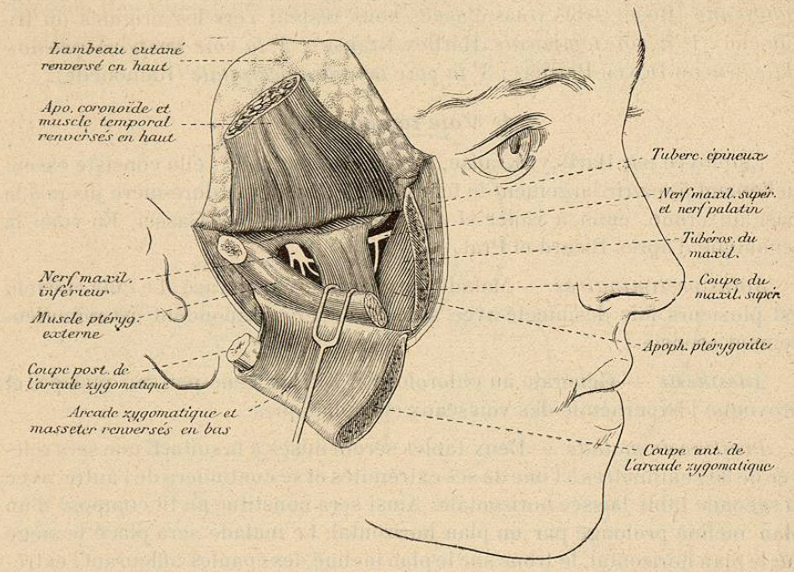

Fig. 208. — Procédé de Krönlein (méthode temporale) pour la résection des nerfs maxillaires supérieur et inférieur.

culo-temporal ; on peut la lier, comme Krönlein l'a fait chez son premier opéré.

5e *temps*. — Aller au trou rond, dans la fosse ptérygo-maxillaire, d'après le procédé de Lossen-Braun, et exciser la 2e branche du trijumeau.

« Quand la fissure est trop étroite, ajoute Krönlein, on doit se donner de la place en enlevant la tubérosité maxillaire avec le ciseau. »

6e *temps*. — Après avoir nettoyé le foyer opératoire, abaisser l'apophyse coronoïde et la fixer au maxillaire, par des sutures périostiques au catgut. Relever le lambeau massétéro-zygomatique et le fixer par des sutures analogues. Enfin, rabattre le lambeau cutané et fermer la plaie.

Ce procédé, comme le reconnaît Krönlein lui-même, est une combinaison du procédé de Lossen-Braun avec celui que Pancoast avait déjà établi pour l'excision du nerf maxillaire inférieur au trou ovale et qui consistait essentiellement en la résection de l'apophyse coronoïde.

En 1888, Krönlein l'avait appliqué avec de bons résultats chez quatre malades. Israël, Rydygier, Madelung, l'avaient aussi employé chacun une fois. Il nous a donné à nous-même un succès thérapeutique très satisfaisant.