§ 5. — Portion intra-cranienne du trijumeau ganglion de Gasser[1]

Depuis l'abandon définitif de *la voie transmaxillaire* et de *la voie ptérygoïdienne* (Rose), trois voies d'accès nous restent vers les origines du trijumeau : 1° *la voie temporale* (Hartley-Krause) ; 2° *la voie temporo-sphénoïdale* (Quénu-Doyen-Poirier) ; 3° *la voie temporo-occipitale* (Ramonède).

1° Voie temporale[2].

Employée par Hartley, Krause, Lexer, Cushing, etc., elle consiste essentiellement à ouvrir largement le temporal, à décoller la dure-mère jusqu'à la base du crâne, enfin à isoler et extirper le ganglion de Gasser. En voici la technique d'après Ricard et Prat.

Soins préliminaires. — Malade purgé, entièrement rasé. Le cuir chevelu est plusieurs fois désinfecté avec soin et l'œil correspondant est minutieusement asepsié.

Anesthésie. — Générale au chloroforme. L'éther gêne par son masque et provoque l'hyperhémie des vaisseaux encéphaliques.

Position du malade. — Deux tables seront mises à la suite. L'une sera relevée de 30 centimètres à l'une de ses extrémités et se continuera de l'autre, avec la seconde table laissée horizontale. Ainsi sera constitué un lit composé d'un plan incliné prolongé par un plan horizontal. Le malade sera placé le siège sur le plan horizontal, le tronc sur le plan incliné, les épaules affleurant l'extrémité haute de ce plan, la tête tombant en hyperextension. Cette position, tête pendante à la Rose, empêche le sang de s'accumuler dans le foyer opératoire, fait tomber le cerveau non plus vers la base, mais vers la calotte, découvrant ainsi le ganglion. Enfin le liquide céphalorachidien, au lieu de s'amasser vers l'encéphale, s'accumule dans la région déclive du rachis lombaire.

Cette position ne sera donnée au malade que lorsque la trépanation cranienne sera terminée.

a. **Ligature de la carotide externe.** — Pour réaliser l'hémostase des parties molles, du diploé et des méninges. Elle ne demande que quelques minutes, facilite singulièrement l'intervention cranienne et ne compromet pas, quoiqu'on en ait dit, la nutrition des lambeaux mous et osseux.

b. **Incision des téguments.** — Elle a la forme d'un Ω, commence en arrière sur le zygoma au niveau du tubercule zygomatique, monte verticale, se développe au-dessus du pavillon de l'oreille en faisant un ventre postérieur, se recourbe en avant, redescend vers l'apophyse orbitaire externe en faisant

[1] Cf. Gérard Marchant et Herbet, *Rev. de chir.*, 1897, p. 287. — Villar, *XIVe Congr. fr. de chir.*, oct. 1901. — Lexer, *Arch. für klin. Chir.*, vol. LXV, 1902. — R. Abbe, *Annals of Surgery*, vol. XXXVII, 1903, n° 1.

[2] Cf. Louis Prat, thèse Paris, 1903.

un ventre antérieur et s'arrête en avant un peu au-dessus du zygoma pour respecter les filets orbiculaires inférieurs du facial. Le lambeau est haut de 6 centimètres, large de 5 avec un pédicule de 4.

Toutes les parties molles sont incisées à fond jusqu'à l'os et les lèvres de l'incision très légèrement décollées à la rugine.

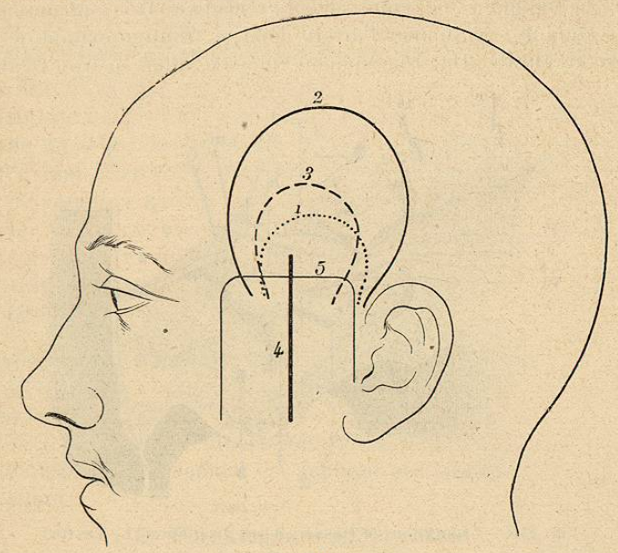

Fig. 209.

1, incision de Quénu pour la section intra-cranienne du trijumeau. — 2, incision de Hartley pour l'extirpation du ganglion de Gasser. — 3, incision de Krause pour la même extirpation. — 4, incision de Doyen pour la même extirpation. — 5, incision de Poirier pour la même extirpation.

c. **Section du zygoma.** — Dénuder les deux extrémités de l'arcade ; en arrière, on profite de l'incision cutanée ; en avant, il faut décoller les parties molles sans les inciser pour continuer à respecter le facial ; il suffit de ruginer la crête orbitaire et externe. L'os est coupé à la scie de Gigli, à la pince coupante, ou plus simplement au ciseau bien tranchant. Il faut en arrière ménager l'articulation temporo-maxillaire, et agir obliquement en bas et en avant.

d. **Trépanation cranienne.** — Elle peut se faire à la fraise de Doyen, puis à la scie (voy. Hémicraniectomie, p. 561), ou bien au ciseau. En ce cas, attaquer l'os en arrière, en haut, puis enfin en avant ; tenir le ciseau très obliquement et le frapper légèrement. L'os sectionné, introduire un élévateur sous le volet, le renverser, fracturer sa base à la partie inférieure de l'écaille et rabattre doucement en bas pour ne pas décoller la rondelle osseuse du périoste qui la porte.

A la pince-gouge, régulariser très soigneusement les bords de la perforation. Abattre toutes les pointes. En bas, faire sauter la paroi osseuse jusqu'à la crête sous-temporale, surtout en arrière.

e. **Décollement de la dure-mère.** — Faire pousser le tronc de l'opéré pour que la tête se renverse en arrière et devienne pendante.

Avec le doigt ou un instrument mousse, décoller lentement mais franchement la dure-mère sur toute l'étendue de la fosse moyenne. A mesure, faire récliner le cerveau avec l'écarteur malléable de Poirier.

Suivre la méningée moyenne, décoller jusqu'au trou sphéno-épineux où elle vous conduit. Sectionner l'artère dans le trou, en évitant de percer la dure-mère cérébrale. Du trou sphéno-épineux, aller au trou ovale, situé à

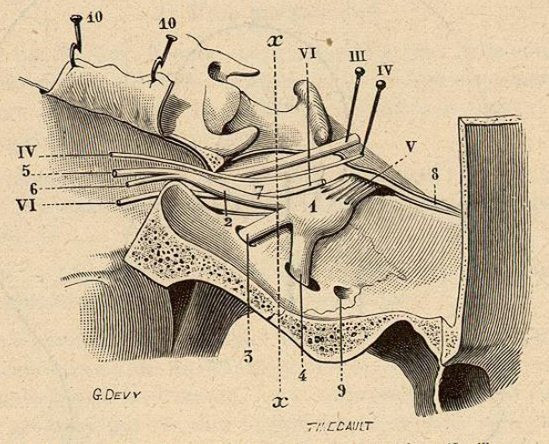

Fig. 210. — Ganglion de Gasser et ses branches (L. Testut).

1, ganglion de Gasser. — 2, branche ophtalmique. — 3, nerf maxillaire supérieur. — 4, nerf maxillaire inférieur. — 9, trou petit rond.

quelques millimètres en avant et en dedans (fig. 210) et avec la sonde cannelée, isoler dans ce trou la 3e branche : nerf maxillaire inférieur, mais se garder de la couper[1]. Hémostase par compression momentanée, du saignement veineux provoqué par le décollement.

Suivre la 3e branche vers le bord inférieur du ganglion, se porter en avant, reconnaître l'origine de la 2e branche, nerf maxillaire supérieur, et la suivre jusqu'au trou grand rond en l'isolant sans le couper.

f. **Libération du ganglion.** — Revenir au maxillaire inférieur, faire récliner

[1] Le ganglion de Gasser, des dimensions et de la forme d'un petit haricot aplati, est contenu dans une loge dure-mérienne dont le toit adhère au ganglion, dont le plancher au contraire se clive facilement. Dans cette loge pénètre en arrière la racine du trijumeau. De cette loge, sortent en avant les trois branches ; 1re, ophtalmique ; 2e, maxillaire supérieur : 3e, maxillaire inférieur. Le bord externe et la face supérieure du ganglion n'offrent pas de rapports vasculaires dangereux. Le bord interne au contraire est en rapport avec une nappe veineuse (sinus caverneux et ses émissaires) qui englobe la 1re branche et se prolonge au-dessous des deux autres. Il en résulte que pour réduire le saignement au minimum, il faut libérer d'abord les parties qui ne saignent pas : face supérieure des 3e et 2e branches, bord supérieur du ganglion, arracher la racine supérieure et détacher en dernier lieu les parties qui peuvent saigner : bord interne du ganglion, 3e, 2e branches ; arracher enfin la 1re qu'il ne faut jamais couper, à cause de ses rapports intimes avec le sinus.

le cerveau et la dure-mère. De la pointe du bistouri, en dédolant, séparer le ganglion de la dure-mère qui lui adhère en allant un peu de dehors en dedans mais surtout d'avant en arrière. Après 5 ou 6 millimètres, diriger la pointe du bistouri non plus vers la dure-mère mais vers le ganglion. On pénètre dans un petit canal qui contient la racine afférente du trijumeau.

On la saisit avec une pince et on l'arrache très facilement sur une étendue de plusieurs centimètres.

On renverse alors le ganglion. On le libère sur son bord externe et sur sa face profonde, ce qui est facile.

On sectionne les 3e et 2e branches dans leurs trous respectifs, ce qui souvent amène un saignement considérable. On tamponne et on comprime au besoin. S'il faut aller vite ou si l'on est gêné par le sang, on peut dès lors arracher le ganglion qui ne tient plus que par son bord interne et par la 1re branche. Au cas contraire, on libère très prudemment le bord interne du ganglion, puis on arrache l'ophtalmique.

Hémostase par tamponnement. Le cerveau retombant à sa place fait lui-même l'hémostase.

g. **Sutures.** — On met un petit drain sous le cerveau, arrivant au sommet de la fosse cérébrale et ressortant à un des angles de la plaie. Il sera enlevé après quarante-huit heures.

On remet le lambeau cutanéo-musculo-osseux en place. On suture les lèvres cutanées. Un pansement est appliqué sur la plaie ; un autre sur l'œil correspondant.

2° *Voie temporo-sphénoïdale*[1].

Employée par Quénu et Sébileau, Doyen, Poirier, Cushing, elle consiste à ouvrir le crâne juste au-dessus de la crête sous-temporale, à réséquer à la pince-gouge toute la partie temporo-sphénoïdale comprise entre cette crête et le trou ovale, à reconnaître la 3e puis la 2e branche, enfin à isoler et extirper le ganglion de Gasser.

En voici la technique d'après Poirier et Lexer.

Soins préliminaires. Anesthésie. Position du malade. — Comme plus haut.

a. **Incision cutanée.** — En fer à cheval, partant du zygoma à un travers de doigt du conduit auditif, pour monter jusqu'au niveau d'une ligne allant du rebord supérieur de l'orbite au bord supérieur du pavillon, puis redescendre et finir au-dessus de l'angle supérieur du malaire, sans dépasser en bas une ligne allant de la queue du sourcil au lobule de l'oreille. Ainsi est ménagé le facial palpébral.

Disséquer le lambeau ainsi dessiné.

b. **Résection de l'apophyse zygomatique et de la moitié postérieure du losange malaire.** — Le lambeau ayant été rabattu vers l'angle de la mâchoire,

[1] Cf. Quénu, *Sem. médic.*, 1894, p. 13. — Doyen, *Archiv. prov. de chir.*, 1895, p. 429. — Poirier, *Progrès médic.*, 1895, p. 97. — Juvara, *Presse médic.*, 22 juillet 1903, p. 528.

inciser l'aponévrose temporale le long de l'apophyse orbitaire et du zygoma, en restant à 2 ou 3 millimètres du rebord osseux.

Sectionner le malaire en avant d'un coup de ciseau tranchant.

Avec la pince coupante diviser obliquement l'arcade zygomatique immédiatement en arrière de son tubercule, juste en avant du condyle, qui est plus facile à sentir que le tubercule. On a une brèche de 4 centimètres.

Rabattre l'arc osseux en dehors et pousser ce renversement assez loin pour mettre bien à découvert l'apophyse coronoïde.

c. **Section du sommet de la coronoïde et relèvement du temporal ; dénudation de la partie inférieure de la fosse temporale**. — Diviser le sommet de la coronoïde avec une pince coupante et achever au bistouri la section du tendon temporal. Hémostase. Relever le muscle temporal, dénudant avec la région la fosse temporale, depuis la *crête du sphénoïde* (crête sous-temporale de quelques auteurs) jusqu'à deux bons travers de doigt au-dessus.

On peut aussi, au lieu de sectionner la coronoïde, inciser le temporal en haut et le récliner de haut en bas.

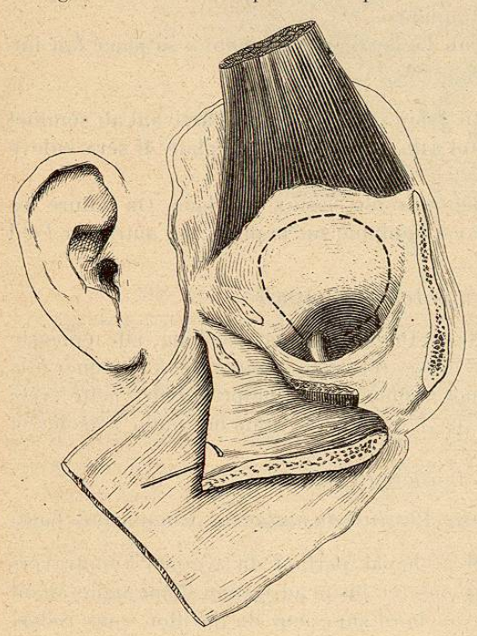

Fig. 211. — Dénudation du plan sous-temporal (Poirier).

On voit le nerf maxillaire inférieur sortir du trou ovale. La résection osseuse est marquée en pointillé.

d. **Dénudation du plan sphéno-temporal, reconnaissance du trou ovale et de l'émergence du nerf maxillaire inférieur**. — Se rappeler que le plan sphéno-temporal est à peu près horizontal et que le trou ovale est à 20 ou 23 millimètres de profondeur sur le prolongement de la racine transverse de l'apophyse zygomatique. Avec la même rugine courbe qui a servi à dénuder la fosse temporale, dénuder le plan sphéno-temporal, en partant de la crête sphénoïdale. Le dos de l'instrument repousse et protège le ptérygoïdien et les vaisseaux ; à 20 millimètres de profondeur, après avoir bien épongé, on reconnaît et l'on *voit* le bord postérieur de l'aile externe de la ptérygoïde et, immédiatement en arrière de lui, le trou ovale d'où émerge un gros trousseau rougeâtre, le nerf maxillaire inférieur. Avec le bord mousse de la sonde cannelée, isoler quelque peu ce paquet nervo-vasculaire (fig. 211).

e. **Résection de la partie basse de la fosse temporale et du plan sphéno-temporal. Soulèvement progressif du lobe temporo-sphénoïdal. Reconnaissance de la partie intracranienne du maxillaire inférieur**. — Avec un ciseau bien coupant, agissant presque parallèlement à la surface osseuse, enlever un lambeau d'environ 2 centimètres carrés. Décoller la dure-mère, puis, remplaçant le ciseau par la pince-gouge, agrandir et régulariser l'orifice de la fosse temporale, après quoi l'on attaque le plan sous-temporal par morsures successives de la pince-gouge, jusqu'au trou ovale qu'on ouvre par un dernier coup de pince. La dure-mère a été décollée au fur et à mesure soit par la branche convexe de la pince coupante soit autrement. Une brèche ovalaire de 3 centimètres de largeur sur 2,5 de hauteur est très suffisante pour les manœuvres ultérieures sur le ganglion (fig. 211 en pointillé).

f. **Reconnaissance des nerfs maxillaire inférieur et maxillaire supérieur ; dégagement de la face cérébrale du ganglion de Gasser ; section des nerfs maxillaires aux trous ovale et rond ; soulèvement et dégagement de la face cranienne du ganglion ; pincement avant son épanouissement du trijumeau ; arrachement protubérantiel de ce nerf ; extraction du ganglion d'arrière en avant**. — Le nerf maxillaire inférieur ayant été reconnu et le trou ovale échancré, soulever avec l'*écarteur malléable* le lobe temporo-sphénoïdal, et, d'autre part, avec la pointe mousse de la sonde cannelée de Nélaton, détacher la dure-mère au fond du sillon formé par la réunion du maxillaire inférieur avec cette membrane. Continuer à détacher la dure-mère d'avec la face cérébrale du ganglion, pendant que l'écarteur, manié de la main gauche, s'avance et relève la dure-mère au fur et à mesure ; on reconnaît alors très facilement le nerf maxillaire supérieur et parfois la branche ophtalmique confondue avec la paroi externe du sinus caverneux. Dégager de même la face cranienne du ganglion (fig. 212).

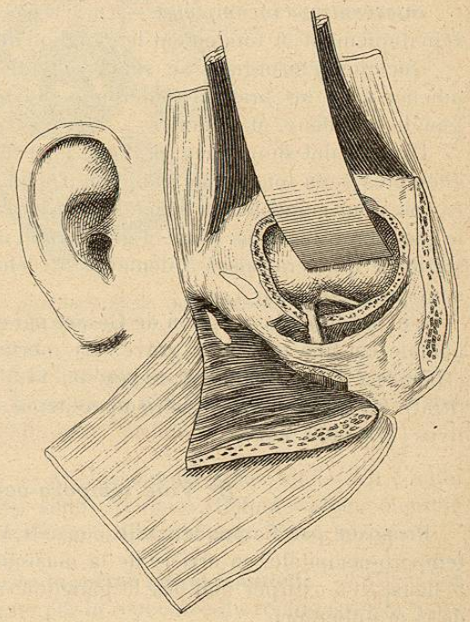

Fig. 212. — Dégagement du ganglion (Poirier), d'où émergent les deux nerfs maxillaire supérieur et maxillaire inférieur.

Avec le névrotome courbe à pointe mousse, charger et couper dans le trou ovale le nerf maxillaire inférieur, en ménageant l'artère méningée moyenne. Charger et couper le nerf maxillaire supérieur.

Maintenant, prenant avec une pince à disséquer le bout central du maxillaire inférieur, soulever par ce nerf le ganglion et dégager la face pétreuse de celui-ci avec la sonde cannelée jusqu'au bout du ganglion, à l'entrée du nerf dans le cavum Meckelii. Là, comme pour la face cérébrale, éviter de pousser le dégagement trop en dedans vers le sinus caverneux. Avoir la main légère, car le ganglion repose sur la carotide interne séparé d'elle par une couche fibreuse.

Le ganglion étant ainsi dégagé et visible par ses deux faces, avec une pince hémostatique ordinaire pincer le nerf à son entrée dans le ganglion, et le tordre sur place, de façon à l'arracher de son origine protubérantielle.

Lorsque le tronc du trijumeau aura été arraché, continuer le mouvement de torsion pour achever, par arrachement encore, et d'arrière en avant, l'enlèvement de la branche ophtalmique. Celle-ci n'est d'ordinaire pas disséquable sur la paroi externe du sinus caverneux.

Interventions incomplètes. — On n'a pas toujours cherché à extirper systématiquement et totalement le ganglion de Gasser.

Quelques chirurgiens se sont contentés d'en arracher ce qu'ils ont pu amener avec les branches efférentes, ou bien se sont bornés à curetter le ganglion (Tiffany, Marchant).

D'autres ont simplement pratiqué la section intracranienne des branches efférentes sans toucher au ganglion (Quénu-Abbe). Abbe[1] recommande, en ce cas, pour empêcher la régénération de ces branches, d'interposer entre le ganglion et les trous ovale et grand rond un petit morceau de gutta-percha stérilisée qui sera laissé à demeure. Ce chirurgien a obtenu ainsi 5 guérisons prolongées sur 5 cas.

L'extirpation du ganglion de Gasser par voie temporale ou temporo-sphénoïdale est une opération grave. La mortalité globale varie de 22 p. 100 (Tiffany) à 17 p. 100 (Turrk-Lexer) ou 14,5 p. 100 (G. Marchant et Herbert-(Prat). En revanche, les guérisons obtenues ont été presque toutes définitives (77 p. 100, Lexer).

3° Voie temporo-occipitale[2].

Proposée par Ramonède, elle consiste à ouvrir le crâne dans la région temporo-occipitale, en arrière de la mastoïde, à pénétrer dans la loge cérébelleuse et à extirper non pas le ganglion, mais sa racine afférente, au ras de la protubérance.

a. **Incision cutanée.** — Déterminer l'inion, le sommet de la mastoïde, la ligne courbe occipitale supérieure étendue de l'une à l'autre. L'incision part du milieu de la face cutanée de la mastoïde, chemine en haut, arrive en s'arrondissant à 3 centimètres au-dessus de la ligne courbe et redescend

[1] R. Abbe, *Annals of Surgery*, vol. XXXVII, juillet 1903, n° 1.
[2] Ramonède, *Presse médicale*, 14 nov. 1903 p. 789.

pour aboutir à 4 centimètres de l'inion, dessinant un lambeau haut et large de 6 centimètres. Inciser jusqu'à l'os.

Détacher le lambeau à la rugine, périoste compris.

b. **Trépanation.** — Dans l'aire dénudée, chercher l'astérion formé par la convergence des trois sutures pariéto-occipitale, pariéto-mastoïdienne et occipito-mastoïdienne. Faire une brèche ovale, à grand diamètre vertical, long de 3 centimètres et demi, qui en haut débordera l'astérion de 1 centi-

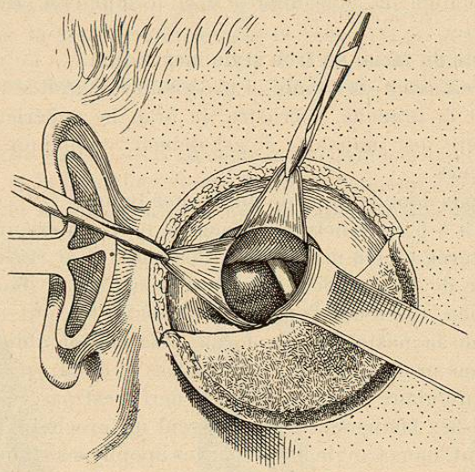

Fig. 213. — Extirpation de la racine protubérantielle du trijumeau par voie temporo-occipitale (Ramonède).

mètre et en avant sera tangente à l'apophyse mastoïde, sans l'entamer. Employer pour cela le ciseau, la fraise ou la pince coupante. Epargner soigneusement le sinus latéral qui contourne l'orifice en haut et en avant.

c. **Ouverture de la dure-mère.** — Au-dessous du sinus, dans son coude, faire à la dure-mère une incision semi-circulaire. Refouler doucement le cervelet en arrière, avec un écarteur, en cheminant entre lui et le rocher.

d. **Découverte et arrachement de la racine protubérantielle.** — S'avancer peu à peu dans l'angle dièdre formé par la rencontre du rocher avec la tente du cervelet. Examiner la plaie à l'aide d'une bonne lumière. Sur le rocher, à 3 centimètres du sinus latéral, on remarque une saillie blanche, arrondie qui surplombe le conduit auditif interne, avec au-dessous un cordon blanchâtre : les 7e et 8e paires. En dedans de cette saillie, à 5 centimètres de profondeur, on aperçoit un voile étendu du cervelet au rocher. C'est le trijumeau dans sa gaine arachnoïdienne. A l'aide d'un stylet, manié du rocher vers le cervelet, écarter cette gaine. Le tronc cherché apparaît blanchâtre, reconnaissable (fig. 213).

Le charger soigneusement sur un crochet mousse, en évitant la 6e paire, placée un peu plus loin. Sectionner le nerf le plus loin possible du rocher. Saisir le bout périphérique avec une pince fine et l'arracher sur une longueur d'un bon centimètre.

2° FACIAL[1]

Deux interventions se pratiquent sur le nerf facial, après sa découverte. C'est : 1° l'élongation ; 2° l'anastomose avec le spinal ou l'hypoglosse.

A. **Découverte du facial au trou stylo-mastoïdien.** — Le procédé de Hueter qui incisait en avant du lobule et traversait la parotide pour reconnaître successivement la branche inférieure, la branche supérieure puis le tronc d'avant en arrière, est mauvais ; il est délicat, compliqué, expose aux fistules parotidiennes.

Nous décrirons donc le procédé de Kocher-Baum.

Incision de 5 à 6 centimètres, le long du bord antérieur de la mastoïde et du muscle sterno-cléido-mastoïdien. Reconnaître et récliner en avant le bord postérieur de la parotide ; récliner en arrière le bord antérieur du sterno-mastoïdien. Chercher l'apophyse styloïde. Le nerf sort entre elle et la face interne de la mastoïde, sous forme d'un cordon oblique en bas et en avant, situé à une profondeur de 2 centimètres et demi, en avant des artères occipitale et auriculaire postérieure. Si le nerf n'est pas visible, on le chargera toujours assez facilement en conduisant un crochet d'arrière en avant et de bas en haut, dans l'angle formé par les apophyses styloïde et mastoïde. (Chipault).

B. **Anastomose spino-faciale** (d'après J.-L. Faure). — *a*. **Découverte du facial.** — Bien exposer la région ; tête légèrement élevée sur un coussin. Incision de 12 centimètres, sur le bord antérieur du sterno-cléido-mastoïdien, commençant aussi haut que possible dans le pli rétro-auriculaire, à la base même de la mastoïde. Tirer en haut et en avant le pavillon de l'oreille pour remonter jusqu'au conduit auditif cartilagineux.

Dénuder la face antérieure de la mastoïde à la sonde cannelée ou au bistouri. Couper entre deux pinces l'artère auriculaire postérieure.

A 12 ou 15 centimètres en dedans de la pointe mastoïdienne, chercher le facial qui contourne la base de l'apophyse styloïde, sous forme d'un cordon cylindrique, blanchâtre, épais de 2 millimètres. Pour cela, récliner en avant l'extrémité inférieure de la parotide et chercher au-dessus du ventre postérieur du digastrique, sur la base de l'apophyse, contre le plan osseux lui-même.

Saisir le facial et le repérer avec une pince.

[1] J.-L. Faure, *Bull. et Mém. de la Soc. chir.*, 1903, p. 830. — Bréavoine, th. de Paris, 1901. — Francis Munch, *Sem. médic.*, 9 mars 1904. — Villar, *VIIe Congrès intern. d'Otol.*, Bordeaux, août 1904.

b. **Découverte de la branche externe du spinal.** — Traverser et dissocier le feutrage qui recouvre le sterno-cléido-mastoïdien au niveau de son tiers supérieur. Ecarter en arrière le muscle en éversant son bord pour tendre le nerf spinal. Chercher celui-ci à la sonde cannelée, par des coups obliques en bas et en arrière, dissociant le tissu cellulo-graisseux au-dessous du digastrique, à 2 centimètres environ de l'insertion mastoïdienne de ce muscle. Le nerf découvert, le suivre en bas et en arrière, voir et respecter les filets destinés au sterno-mastoïdien, puis, à côté, isoler la branche du trapèze et la libérer avec la sonde cannelée sur la plus grande longueur possible.

c. **Anastomose des deux nerfs.** — Plusieurs procédés peuvent être employés :

α. ***1er procédé de Faure.*** — Il consiste à anastomoser bout à bout, après section, le facial et la branche externe du spinal (anastomose termino-terminale). On coupe le facial aussi près que possible du trou stylo-mastoïdien.

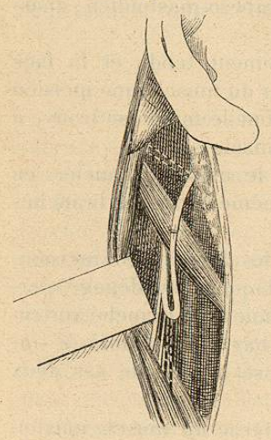

Fig. 214. — Anastomose spino-faciale. 1er procédé de J.-L. Faure. Suture de la branche trapézienne du spinal au bout périphérique du facial.

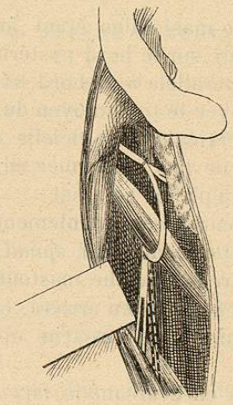

Fig. 215. — Anastomose spino-faciale. 2e procédé de J.-L. Faure. Suture de la branche trapézienne du spinal au facial laissé intact.

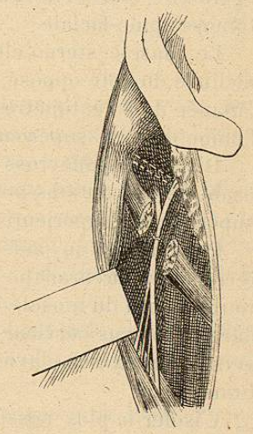

Fig. 216. — Anastomose spino-faciale. Procédé de Manasse. Suture du bout phériphérique du facial au spinal laissé intact.

On coupe également la branche externe du spinal aussi loin que possible de son origine. On taille son extrémité en biseau et on la fait pénétrer dans le bout périphérique du facial, dissocié pour la recevoir.

Avec une aiguille et de la soie très fines, on fixe les deux bouts en rapport (fig. 214).

β. ***2e procédé de Faure.*** — Il consiste à suturer le bout central de la branche spinale externe au facial laissé intact (anastomose termino-latérale) (fig. 215).

γ. ***Procédé de Manasse.*** — Pour épargner les fonctions du spinal, Manasse pratique l'anastomose termino-latérale inverse ; il coupe le facial et suture son bout périphérique au spinal laissé intact et dont on se contente de fendre la gaine (fig. 216).

δ. ***Procédé de Ballance.*** — Ballance et Körtz ont anastomosé le facial non plus avec le spinal, mais avec l'hypoglosse. Villar (de Bordeaux), a récemment préconisé ce procédé comme plus rationnel. Bréavoine, dans sa thèse, avait rassemblé déjà 14 observations d'anastomose spino-faciale avec 7 guérisons fonctionnelles. Plus récemment, Fr. Munch en a réuni 22 cas, dont 7 anastomoses hypoglosso-faciales.

3° SPINAL

Branche externe du nerf spinal ou accessoire de Willis. — Indication opératoire : torticolis spasmodique, mastoïdien ou trapézo-mastoïdien ; anastomose spino-faciale.

Le muscle sterno-cléido-mastoïdien étant fortement tendu et la face inclinée du côté opposé, faire sur le bord postérieur du muscle une incision cutanée de 5 centimètres, parallèle à ce bord, et dont le milieu se trouve à l'union du tiers supérieur avec le tiers moyen du muscle.

Diviser l'aponévrose cervicale superficielle et le muscle peaucier, en usant de précautions pour ne pas sectionner en même temps les branches superficielles supérieures du plexus cervical.

Pendant qu'un aide écarte convenablement les lèvres de l'incision, reconnaître la branche externe du nerf spinal, laquelle se dégage derrière le bord du muscle entre la branche mastoïdienne et la branche auriculaire du plexus cervical, et se porte en arrière, en bas et en dehors, à travers le creux sus-claviculaire, dans un sens opposé à celui de ses deux branches.

L'isoler le plus possible en éversant la face interne du muscle mastoïdien, puis la distendre avec les doigts dans les deux sens opposés.

4° PLEXUS CERVICAL

Branches superficielles du plexus cervical. — Le procédé qui précède permet d'agir sur la branche mastoïdienne, sur la branche auriculaire et sur la branche transverse du plexus cervical, aussi bien que sur le nerf accessoire de Willis.

Pour atteindre en outre les branches sus-acromiales et sus-claviculaires, on n'a qu'à prolonger l'incision en bas dans l'étendue de 2 centimètres, mais en évitant la lésion de la veine jugulaire externe, ou en la divisant entre deux ligatures perdues. La neurectomie est ici préférable à la distension.

5° NERF OCCIPITAL

Procédé de Létiévant. — La nuque étant rasée et tendue par l'inclinaison forcée de la tête en avant, pratiquer une incision cutanée verticale, longue de 3 centimètres, partant de 15 millimètres au-dessous de la ligne courbe occipitale supérieure et passant à 15 millimètres en dehors du bord de la gouttière médiane de la nuque.

Diviser le tissu cellulaire sous-cutané très dense, puis la partie correspondante du trapèze.

Pendant qu'un aide écarte les lèvres de l'incision, reconnaître le cordonnet blanchâtre, aplati, ascendant, pénicillé, que représente le nerf occipital ; diviser le feuillet aponévrotique qui recouvre la face postérieure du grand complexus, disséquer le tronc du nerf aussi profondément que possible à travers ce muscle.

Le saisir avec une pince à verrou, le distendre fortement du côté central, enfin exciser toute sa partie mise à nu.

6° PLEXUS BRACHIAL

Le muscle sterno-cléido-mastoïdien étant fortement tendu et la face tournée du côté opposé, faire la même incision que pour la ligature de l'artère sous-clavière en dehors de scalènes. (Voy. *Ligatures*, p. 169.)

Dès qu'on a reconnu le tendon du scalène antérieur par le toucher et par la vue, le dénuder de bas en haut vers l'index et la sonde cannelée, en ménageant le nerf phrénique, pendant qu'un aide rétracte fortement la lèvre supérieure de l'incision. Tout le paquet nerveux se voit immédiatement en dehors du scalène antérieur.

Diviser l'artère cervicale transverse entre deux ligatures, si cette artère traverse le plexus. Dénuder la face antérieure du plexus avec précaution dans une étendue suffisante.

Passer un crochet mousse ou une aiguille de Cooper entre l'artère sous-clavière et le bord inférieur du plexus, derrière lui ; en passer un autre derrière le bord supérieur du plexus, et le soulever tout entier avec les deux crochets pendant que l'épaule et le bras sont fortement rapprochés du tronc.

Passer un index derrière le plexus, retirer les crochets, achever d'isoler la face postérieure du plexus, et exercer sur lui une puissante traction dans les deux sens opposés.

La section du plexus doit être absolument rejetée.

II. — MEMBRE SUPÉRIEUR

Nerf médian. — 1° *Dans l'aisselle, au tiers supérieur et à la partie moyenne du bras, au pli du coude.*

Mêmes incisions que pour la ligature de l'artère axillaire et de l'artère