γ. ***Procédé de Manasse.*** — Pour épargner les fonctions du spinal, Manasse pratique l'anastomose termino-latérale inverse ; il coupe le facial et suture son bout périphérique au spinal laissé intact et dont on se contente de fendre la gaine (fig. 216).

δ. ***Procédé de Ballance.*** — Ballance et Körtz ont anastomosé le facial non plus avec le spinal, mais avec l'hypoglosse. Villar (de Bordeaux), a récemment préconisé ce procédé comme plus rationnel. Bréavoine, dans sa thèse, avait rassemblé déjà 14 observations d'anastomose spino-faciale avec 7 guérisons fonctionnelles. Plus récemment, Fr. Munch en a réuni 22 cas, dont 7 anastomoses hypoglosso-faciales.

### 3° SPINAL

**Branche externe du nerf spinal ou accessoire de Willis.** — Indication opératoire : torticolis spasmodique, mastoïdien ou trapézo-mastoïdien ; anastomose spino-faciale.

Le muscle sterno-cléido-mastoïdien étant fortement tendu et la face inclinée du côté opposé, faire sur le bord postérieur du muscle une incision cutanée de 5 centimètres, parallèle à ce bord, et dont le milieu se trouve à l'union du tiers supérieur avec le tiers moyen du muscle.

Diviser l'aponévrose cervicale superficielle et le muscle peaucier, en usant de précautions pour ne pas sectionner en même temps les branches superficielles supérieures du plexus cervical.

Pendant qu'un aide écarte convenablement les lèvres de l'incision, reconnaître la branche externe du nerf spinal, laquelle se dégage derrière le bord du muscle entre la branche mastoïdienne et la branche auriculaire du plexus cervical, et se porte en arrière, en bas et en dehors, à travers le creux sus-claviculaire, dans un sens opposé à celui de ses deux branches.

L'isoler le plus possible en éversant la face interne du muscle mastoïdien, puis la distendre avec les doigts dans les deux sens opposés.

### 4° PLEXUS CERVICAL

**Branches superficielles du plexus cervical.** — Le procédé qui précède permet d'agir sur la branche mastoïdienne, sur la branche auriculaire et sur la branche transverse du plexus cervical, aussi bien que sur le nerf accessoire de Willis.

Pour atteindre en outre les branches sus-acromiales et sus-claviculaires, on n'a qu'à prolonger l'incision en bas dans l'étendue de 2 centimètres, mais en évitant la lésion de la veine jugulaire externe, ou en la divisant entre deux ligatures perdues. La neurectomie est ici préférable à la distension.



### 5° NERF OCCIPITAL

**Procédé de Létiévant.** — La nuque étant rasée et tendue par l'inclinaison forcée de la tête en avant, pratiquer une incision cutanée verticale, longue de 3 centimètres, partant de 15 millimètres au-dessous de la ligne courbe occipitale supérieure et passant à 15 millimètres en dehors du bord de la gouttière médiane de la nuque.

Diviser le tissu cellulaire sous-cutané très dense, puis la partie correspondante du trapèze.

Pendant qu'un aide écarte les lèvres de l'incision, reconnaître le cordonnet blanchâtre, aplati, ascendant, pénicillé, que représente le nerf occipital ; diviser le feuillet aponévrotique qui recouvre la face postérieure du grand complexus, disséquer le tronc du nerf aussi profondément que possible à travers ce muscle.

Le saisir avec une pince à verrou, le distendre fortement du côté central, enfin exciser toute sa partie mise à nu.

### 6° PLEXUS BRACHIAL

Le muscle sterno-cléido-mastoïdien étant fortement tendu et la face tournée du côté opposé, faire la même incision que pour la ligature de l'artère sous-clavière en dehors de scalènes. (Voy. *Ligatures*, p. 169.)

Dès qu'on a reconnu le tendon du scalène antérieur par le toucher et par la vue, le dénuder de bas en haut vers l'index et la sonde cannelée, en ménageant le nerf phrénique, pendant qu'un aide rétracte fortement la lèvre supérieure de l'incision. Tout le paquet nerveux se voit immédiatement en dehors du scalène antérieur.

Diviser l'artère cervicale transverse entre deux ligatures, si cette artère traverse le plexus. Dénuder la face antérieure du plexus avec précaution dans une étendue suffisante.

Passer un crochet mousse ou une aiguille de Cooper entre l'artère sous-clavière et le bord inférieur du plexus, derrière lui ; en passer un autre derrière le bord supérieur du plexus, et le soulever tout entier avec les deux crochets pendant que l'épaule et le bras sont fortement rapprochés du tronc.

Passer un index derrière le plexus, retirer les crochets, achever d'isoler la face postérieure du plexus, et exercer sur lui une puissante traction dans les deux sens opposés.

La section du plexus doit être absolument rejetée.

## II. — MEMBRE SUPÉRIEUR

**Nerf médian.** — 1° *Dans l'aisselle, au tiers supérieur et à la partie moyenne du bras, au pli du coude.*

Mêmes incisions que pour la ligature de l'artère axillaire et de l'artère

humérale dans les points correspondants. Le nerf est successivement en avant et en dedans de l'artère.

2° *Au tiers inférieur de l'avant-bras.*

L'avant-bras reposant sur sa face dorsale et la main étant en supination-extension, après avoir reconnu par le toucher les tendons des grand et petit palmaires, faire entre les deux tendons une incision cutanée longitudinale de 4 centimètres, qui s'arrête à 2 centimètres au-dessus de la ligne supérieure du poignet (fig. 217, AA').

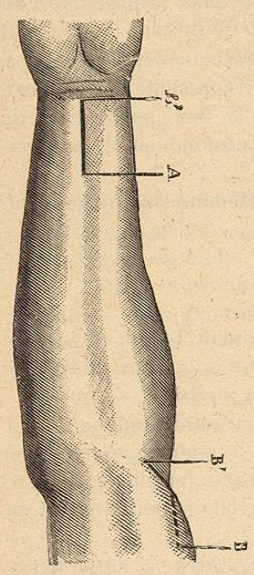


Fig. 217.

AA', incision pour la découverte du nerf médian au tiers inférieur de l'avant-bras. — BB', incision (trait moitié plein, moitié pointillé) pour la découverte du nerf radial entre le brachial antérieur et le long supinateur.

Diviser le tissu cellulaire sous cutané, et forcipresser les petites veines qui donnent.

Diviser l'aponévrose antibrachiale sur la sonde.

Pendant que la main est fléchie, écarter les tendons des palmaires, pénétrer avec le bec de la sonde entre le tendon du grand palmaire et le faisceau externe du fléchisseur commun superficiel, et récliner en dedans ce faisceau en même temps que le tendon du petit palmaire. On voit aussitôt le nerf médian, parfaitement reconnaissable à son volume et à son siège au-devant des muscles fléchisseurs profonds.

Isoler le nerf de sa petite artère satellite.

**Nerf cubital**. — 1° *Dans l'aisselle, au tiers supérieur et la partie moyenne du bras.*

Mêmes incisions que pour la ligature de l'artère axillaire et de l'artère brachiale dans les points correspondants. Le nerf cubital est le *premier* et le *plus gros* des nerfs qu'on trouve en dedans du nerf médian, qui sert de guide.

2° *Au-dessus de la gouttière olécrano-épitrochléenne.*

L'avant-bras étant fléchi sur le bras et le coude convenablement écarté du tronc, faire au-dessus de la gouttière et dans son prolongement, sur la face postérieure du bras, une incision verticale de 3 centimètres, qui n'intéresse que la peau.

Diviser sur la sonde le tissu cellulaire sous-cutané, puis la forte aponévrose brachiale, et enfin la partie correspondante du muscle triceps. On arrive ainsi sur le nerf, derrière la cloison intermusculaire interne.

Isoler le nerf de l'artère collatérale interne.

3° *Au tiers moyen et au tiers inférieur de l'avant-bras.*

Mêmes incisions que pour la ligature de l'artère cubitale dans les points correspondants. Le nerf est en dedans de l'artère.



**Nerf radial**. — 1° *Dans l'aisselle.*

Incision de 8 centimètres parallèle au bord postérieur de l'aisselle, s'étendant du milieu de ce bord à la face interne du bras, et comprenant la peau et l'aponévrose.

Découverte de la face antérieure des tendons réunis du grand rond et du grand dorsal (que le nerf radial croise perpendiculairement, voy. fig. 218) à l'aide de la sonde et des pinces.

Déchirure de la gaine du paquet vasculo-nerveux sur sa partie la plus déclive.

Isoler d'un coup de sonde le premier nerf qui se présente, c'est le nerf radial, reconnaissable à son volume, qui égale et surpasse même souvent celui du médian.

Charger le reste du paquet vasculo-nerveux sur un écarteur et le fixer hors de toute atteinte contre la paroi antérieure de l'aisselle.

Poursuivre le nerf radial jusque sur le bord inférieur du tendon du grand dorsal qu'il contourne pour se porter en bas, en avant et en dehors dans la gouttière de torsion.

2° *Dans la gouttière de torsion.*

Après avoir reconnu et marqué le bord postérieur du deltoïde, diviser la peau et le tissu sous-cutané le long de sa moitié inférieure.

Diviser sur la sonde l'aponévrose brachiale.

Pénétrer avec le bec de la sonde et le doigt entre le deltoïde et la portion externe du triceps en se dirigeant vers la face externe de l'humérus. Disséquer leur intervalle, et faire écarter par un aide les deux lèvres de l'incision.

Le bras étant mis en rotation interne, reconnaître les fibres d'insertion du vaste externe, fibres obliques en arrière, et les diviser au ras de l'os. On trouve le nerf de suite.

Isoler le nerf de l'artère collatérale externe.

3° *Entre le brachial antérieur et le long supinateur.*

Le membre étant en extension, après avoir reconnu et marqué la gouttière intermédiaire au biceps et au brachial antérieur d'une part et aux muscles épicondyliens d'autre part, diviser la peau sur la gouttière par une incision de 4 centimètres qui soit oblique en bas et en avant comme la gouttière elle-même et dont le milieu se trouve à 3 centimètres au-dessus de l'interligne articulaire du coude. (Fig. 217, BB ; le pointillé montre la partie supérieure et externe de l'incision.)

Récliner en dedans la veine céphalique, diviser sur la sonde l'aponévrose antibrachiale, et pendant qu'un aide écarte au fur et à mesure les lèvres de l'incision, disséquer, soit avec le bec de la sonde, soit avec l'extrémité du doigt, jusqu'à l'os, l'interstice des muscles épicondyliens et du brachial antérieur. On trouve le nerf radial couché devant les muscles épicondyliens.

4° *Branche cutanée terminale au tiers supérieur et au tiers moyen de l'avant-bras.*

Mêmes incisions que pour la ligature de l'artère radiale dans les points correspondants. Le nerf est en dehors d'elle.

**Nerf axillaire ou circonflexe.** — Après avoir reconnu et marqué le bord postérieur du deltoïde, faire sur lui une incision cutanée de 5 à 6 centimètres, dont le milieu corresponde à l'union de son tiers supérieur avec ses deux tiers inférieurs.

Diviser l'aponévrose deltoïdienne sur le bord même du muscle.

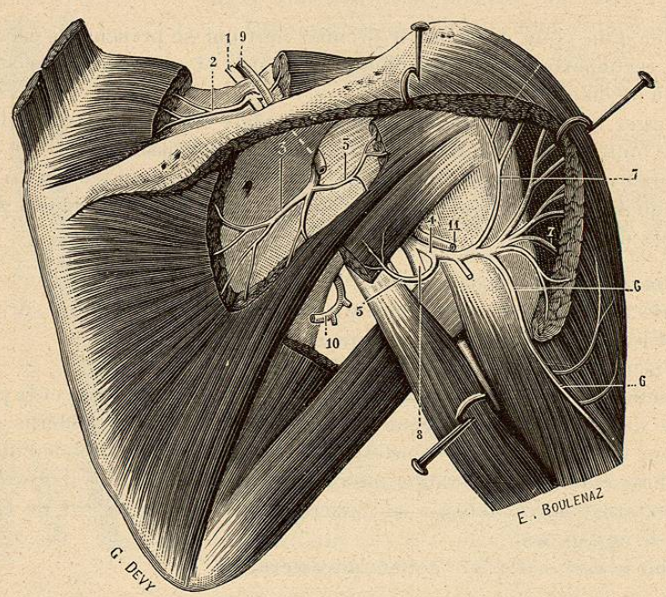


Fig. 218. — Nerfs et artères de l'épaule (L. Testut, *Anatomie humaine*).

1, nerf sus-scapulaire, avec : 2, ses rameaux pour le sus-épineux ; 3, ses rameaux pour le sous-épineux. — 4, nerf axillaire ou circonflexe, avec : 5, le nerf du petit rond ; 6, le rameau cutané de l'épaule. — 7, 7, ses rameaux deltoïdiens. — 8, nerf radial. — 9, artère scapulaire supérieure. — 10, artère scapulaire inférieure. — 11, artère circonflexe postérieure.

Écarter le muscle en avant pendant que le membre est maintenu dans l'abduction et la rotation interne.

Se guider sur les rameaux nerveux qu'on rencontre pour arriver jusqu'au tronc, ou bien d'emblée se diriger vers la partie du col chirurgical de l'humérus qui est en rapport avec la longue portion du biceps. C'est là, entre les deux, un peu au-dessus de l'artère axillaire, contre la tête humérale, qu'on trouve le nerf axillaire.

**Nerf musculo-cutané et nerf brachial cutané interne.** — *Au tiers supérieur du bras.*

Même incision que pour la ligature de l'artère humérale dans le point correspondant. Le nerf musculo-cutané est immédiatement en dehors du médian, et le brachial cutané en dedans du cubital.



**Branches palmaires collatérales des quatre derniers doigts.** — Le doigt étant en extension et la main en supination, faire une incision longitudinale de 2 centimètres, dont le milieu corresponde à la rainure digito-palmaire et dont la moitié inférieure soit placée sur le bord correspondant du doigt, et la moitié supérieure sur la paume elle-même. Cette incision comprend la peau et le tissu cellulaire graisseux sous-cutané.

En disséquant avec la sonde, découvrir l'arcade fibreuse du second espace interdigital. C'est là qu'on voit s'échapper la branche nerveuse.

**Branches palmaires du pouce.** — Le pouce étant en extension et en abduction, après avoir reconnu le pli cutané intermédiaire au court fléchisseur et à l'adducteur, faire une incision de 2 centimètres qui suive le pli et se prolonge sur le bord interne du pouce, de façon que le milieu de l'incision corresponde à la rainure digito-palmaire. L'incision ne comprend que la peau.

Disséquer avec la sonde le mince feuillet aponévrotique qui se présente. On ne tarde pas à voir les deux branches palmaires entre le court fléchisseur et l'adducteur du pouce.

## III. — TRONC

**Nerfs intercostaux.** — On en pratique la distension ou l'excision à la partie moyenne de leur trajet.

Après avoir reconnu et marqué le bord inférieur de la côte correspondante, faire sur ce bord une incision cutanée horizontale de 5 à 6 centimètres.

Diviser le muscle grand dentelé, puis le muscle intercostal externe, au ras de la côte.

Pendant qu'un aide écarte la lèvre inférieure de l'incision, décoller doucement la plèvre avec le bec de la sonde, au niveau de la partie inférieure et interne de la côte.

Avec un petit crochet mousse amener à soi le nerf intercostal qui repose au bas de la gouttière costale.

L'isoler dans une étendue suffisante, et l'exciser ou le distendre dans les deux sens opposés.

Si l'on voulait opérer, séance tenante, plusieurs nerfs intercostaux du même côté, il faudrait faire autant d'incisions distinctes.

**Nerf honteux interne.** — 1° **Procédé de Rochet**[1]. — Malade dans la position de la taille périnéale. Incision de 4 à 5 centimètres, oblique en

[1] Rochet, *Arch. prov. de chir.*, 1899, p. 362.

dedans et en avant, partant de 1 centimètre et demi en dedans et en arrière de l'ischion pour aboutir à 2 centimètres en dehors et en avant de l'anus.

Couper la peau, la graisse et découvrir le bord postérieur du muscle grand fessier. Récliner les bords de la plaie. Avec l'index gauche reconnaître la face interne de la tubérosité ischiatique sur laquelle sont appliquées les branches de division du nerf par une mince lamelle fibreuse.

Avec la sonde cannelée, dissocier cette lamelle. En dedans de l'ischion, isoler un assez large faisceau de rameaux nerveux rubanés, étalés. Les suivre, en arrière jusqu'au tronc même du nerf, au moment où il sort de la petite échancrure sciatique.

Le nerf se divise là en deux branches *pénienne* (ascendante derrière l'ischion) et *périnéale*, qui se divise bientôt et se dirige vers le creux ischio-rectal.

Les saisir avec une pince, les écraser ou les couper.

Hémostase, suture de la plaie.

2° **Procédé de Tavel**[1]. — Tavel reproche à l'incision oblique de Rochet sa longueur insuffisante pour découvrir le nerf et sa cicatrice mal placée pour la station assise.

Il recommande une incision antéropostérieure, longue de 8 à 10 centimètres faite au milieu de l'espace tubéro-anal et partagée en deux par la ligne bi-ischiatique. La peau et la graisse coupées, on marche droit en arrière et en dehors vers la face interne de l'ischion pour y découvrir le nerf, l'isoler des vaisseaux honteux et le suivre d'arrière en avant. On tire sur ses différentes branches pour en déterminer la direction et la terminaison. On doit soigneusement respecter le nerf hémorrhoïdal inférieur, très postérieur et qui se dirige transversalement vers l'anus. On essaie de ménager les filets anaux de la branche périnéale profonde. On peut réséquer tous les autres.

## IV. — MEMBRE INFÉRIEUR

**Nerf fémoro-cutané.** — Après avoir reconnu et marqué le sommet de l'épine iliaque antéro-supérieure, faire une incision cutanée verticale de 4 centimètres, qui commence à 1 centimètre au-dessus du sommet de l'épine, passe sur ce sommet et se prolonge sur la cuisse.

Diviser le tissu cellulaire sous-cutané et le fascia superficiel dans la même étendue que la peau.

Diviser l'aponévrose fémorale de bas en haut, jusqu'à l'épine, après avoir glissé exactement le bec de la sonde contre la face profonde de l'aponévrose.

Pendant qu'un aide écarte les lèvres de l'incision, reconnaître l'insertion

[1] Tavel, *Rev. de chir.*, 1902, t. XXV, p. 145.



du ligament crural sur l'épine. C'est immédiatement au-dessous de cette insertion qu'on voit le nerf fémoro-cutané apparaître et de là se porter au-devant de l'extrémité supérieure du muscle couturier.

L'isoler et l'exciser sur une longueur de 3 centimètres.

**Nerf crural.** — *Distension sous l'arcade crurale.*

Après avoir déterminé et marqué l'arcade crurale comme il a été dit à propos de l'artère de même nom (voy. *Ligatures*), faire à 1 centimètre en dehors du milieu de l'arcade, une incision cutanée verticale de 4 centimètres, qui commence à 1 centimètre au-dessus de l'arcade et se prolonge sur la cuisse.

Diviser le tissu cellulaire sous-cutané et le fascia superficiel dans la même étendue que la peau.

Diviser jusqu'à l'arcade, de bas en haut, la forte lame aponévrotique qui recouvre la face antéro-interne du muscle psoas iliaque. Après avoir glissé exactement le bec de la sonde contre la face postérieure de cette lame aponévrotique, on voit aussitôt au-devant du psoas iliaque le paquet des branches terminales du nerf crural.

Soulever le paquet sur un crochet mousse, l'isoler le plus loin possible en haut et en bas; et le distendre avec les doigts dans les deux sens opposés.

**Nerf saphène interne.** — 1° *Excision du tronc au tiers inférieur de la cuisse.*

Même incision que pour la ligature de l'artère fémorale dans le canal du troisième adducteur, puisque le nerf saphène sert de guide pour cette ligature. On le voit sortir de la paroi antérieure du canal à un niveau variable. L'isoler et l'exciser sur une longueur de 3 à 4 centimètres.

2° *Excision de la branche jambière au tiers supérieur de la jambe.* — A partir de 2 centimètres en dedans de l'extrémité inférieure de la tubérosité antérieure du tibia, faire une incision cutanée de 3 centimètres, oblique en bas vers la face interne du mollet.

Reconnaître la veine saphène interne, au besoin en refoulant le sang par des frictions de bas en haut. Le nerf est au-devant d'elle.

L'isoler et l'exciser.

**Nerf grand sciatique.** — Ce nerf est un de ceux qui sont le plus souvent opérés, en raison même de la fréquence de la névralgie sciatique. Depuis Erlenmeyer, on le distend aussi dans le *tabes dorsalis* afin de modifier la lésion spinale.

*Distension entre la tubérosité ischiatique et le fémur.*

Le sujet étant couché sur le ventre et le membre sur lequel doit porter l'opération étant étendu en rotation interne, après avoir reconnu le bord externe de la tubérosité ischiatique, faire une incision cutanée verticale de