dedans et en avant, partant de 1 centimètre et demi en dedans et en arrière de l'ischion pour aboutir à 2 centimètres en dehors et en avant de l'anus.

Couper la peau, la graisse et découvrir le bord postérieur du muscle grand fessier. Récliner les bords de la plaie. Avec l'index gauche reconnaître la face interne de la tubérosité ischiatique sur laquelle sont appliquées les branches de division du nerf par une mince lamelle fibreuse.

Avec la sonde cannelée, dissocier cette lamelle. En dedans de l'ischion, isoler un assez large faisceau de rameaux nerveux rubanés, étalés. Les suivre, en arrière jusqu'au tronc même du nerf, au moment où il sort de la petite échancrure sciatique.

Le nerf se divise là en deux branches *pénienne* (ascendante derrière l'ischion) et *périnéale*, qui se divise bientôt et se dirige vers le creux ischio-rectal.

Les saisir avec une pince, les écraser ou les couper.

Hémostase, suture de la plaie.

2° **Procédé de Tavel**[1]. — Tavel reproche à l'incision oblique de Rochet sa longueur insuffisante pour découvrir le nerf et sa cicatrice mal placée pour la station assise.

Il recommande une incision antéropostérieure, longue de 8 à 10 centimètres faite au milieu de l'espace tubéro-anal et partagée en deux par la ligne bi-ischiatique. La peau et la graisse coupées, on marche droit en arrière et en dehors vers la face interne de l'ischion pour y découvrir le nerf, l'isoler des vaisseaux honteux et le suivre d'arrière en avant. On tire sur ses différentes branches pour en déterminer la direction et la terminaison. On doit soigneusement respecter le nerf hémorrhoïdal inférieur, très postérieur et qui se dirige transversalement vers l'anus. On essaie de ménager les filets anaux de la branche périnéale profonde. On peut réséquer tous les autres.

IV. — MEMBRE INFÉRIEUR

Nerf fémoro-cutané. — Après avoir reconnu et marqué le sommet de l'épine iliaque antéro-supérieure, faire une incision cutanée verticale de 4 centimètres, qui commence à 1 centimètre au-dessus du sommet de l'épine, passe sur ce sommet et se prolonge sur la cuisse.

Diviser le tissu cellulaire sous-cutané et le fascia superficiel dans la même étendue que la peau.

Diviser l'aponévrose fémorale de bas en haut, jusqu'à l'épine, après avoir glissé exactement le bec de la sonde contre la face profonde de l'aponévrose.

Pendant qu'un aide écarte les lèvres de l'incision, reconnaître l'insertion

[1] Tavel, *Rev. de chir.*, 1902, t. XXV, p. 145.

du ligament crural sur l'épine. C'est immédiatement au-dessous de cette insertion qu'on voit le nerf fémoro-cutané apparaître et de là se porter au-devant de l'extrémité supérieure du muscle couturier.

L'isoler et l'exciser sur une longueur de 3 centimètres.

Nerf crural. — *Distension sous l'arcade crurale.*

Après avoir déterminé et marqué l'arcade crurale comme il a été dit à propos de l'artère de même nom (voy. *Ligatures*), faire à 1 centimètre en dehors du milieu de l'arcade, une incision cutanée verticale de 4 centimètres, qui commence à 1 centimètre au-dessus de l'arcade et se prolonge sur la cuisse.

Diviser le tissu cellulaire sous-cutané et le fascia superficiel dans la même étendue que la peau.

Diviser jusqu'à l'arcade, de bas en haut, la forte lame aponévrotique qui recouvre la face antéro-interne du muscle psoas iliaque. Après avoir glissé exactement le bec de la sonde contre la face postérieure de cette lame aponévrotique, on voit aussitôt au-devant du psoas iliaque le paquet des branches terminales du nerf crural.

Soulever le paquet sur un crochet mousse, l'isoler le plus loin possible en haut et en bas; et le distendre avec les doigts dans les deux sens opposés.

Nerf saphène interne. — 1° *Excision du tronc au tiers inférieur de la cuisse.*

Même incision que pour la ligature de l'artère fémorale dans le canal du troisième adducteur, puisque le nerf saphène sert de guide pour cette ligature. On le voit sortir de la paroi antérieure du canal à un niveau variable. L'isoler et l'exciser sur une longueur de 3 à 4 centimètres.

2° *Excision de la branche jambière au tiers supérieur de la jambe.* — A partir de 2 centimètres en dedans de l'extrémité inférieure de la tubérosité antérieure du tibia, faire une incision cutanée de 3 centimètres, oblique en bas vers la face interne du mollet.

Reconnaître la veine saphène interne, au besoin en refoulant le sang par des frictions de bas en haut. Le nerf est au-devant d'elle.

L'isoler et l'exciser.

Nerf grand sciatique. — Ce nerf est un de ceux qui sont le plus souvent opérés, en raison même de la fréquence de la névralgie sciatique. Depuis Erlenmeyer, on le distend aussi dans le *tabes dorsalis* afin de modifier la lésion spinale.

Distension entre la tubérosité ischiatique et le fémur.

Le sujet étant couché sur le ventre et le membre sur lequel doit porter l'opération étant étendu en rotation interne, après avoir reconnu le bord externe de la tubérosité ischiatique, faire une incision cutanée verticale de

8 centimètres dont le milieu corresponde à 2 centimètres en dehors de la tubérosité ischiatique (fig. 219).

Diviser le tissu cellulaire sous-cutané et la forte aponévrose fémoro-fessière.

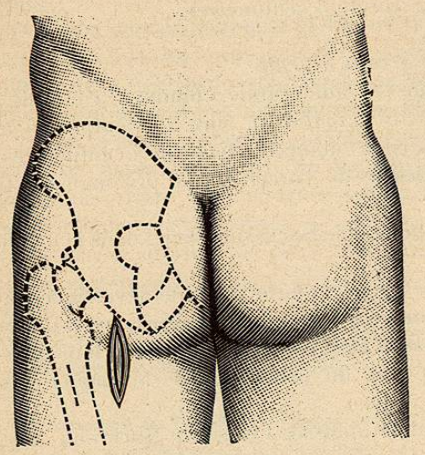

Fig. 219. — Nerf grand sciatique mis à nu pour être distendu, entre la tubérosité ischiatique et le fémur (squelette en pointillé).

Diviser le muscle fessier dans la partie correspondante à l'incision, puis le feuillet profond de son aponévrose.

Pendant qu'un aide écarte fortement et profondément les deux lèvres de l'incision, reconnaître le bord externe de la tubérosité ischiatique. C'est à 2 centimètres en dehors de lui, sur la face postérieure du carré crural, qu'on voit le nerf grand sciatique sous la forme d'un cordon aplati de la largeur du petit doigt.

L'isoler avec sa petite artère satellite dans la plus grande étendue possible, puis le distendre vigoureusement, du centre à la périphérie, de la périphérie au centre, avec le pouce, l'index et le médius, ces deux derniers passés sous le nerf.

Quelques chirurgiens, pour parfaire la distension, soulèvent le membre avec le nerf lui-même.

Nerf sciatique poplité interne. — *Dans le creux poplité.*

Même incision que pour la ligature de l'artère poplitée dans le point correspondant. Le nerf est en arrière et en dehors d'elle, sur un plan plus superficiel.

Nerf saphène externe. — *A la partie supérieure du mollet.*

Sur le prolongement du milieu de l'espace intercondylien fémoral, faire une incision cutanée verticale de 5 centimètres, qui commence à la hauteur de la tête du péroné.

Diviser le tissu cellulaire sous-cutané.

Pendant qu'un aide écarte les deux lèvres de l'incision, diviser l'aponévrose jambière de bas en haut sur la sonde, après avoir fait glisser exactement son bec contre la face postérieure de l'aponévrose. On voit le nerf et la veine saphène externe couchés l'un à côté de l'autre sur l'intersection des deux jumeaux.

Nerf tibial postérieur. — *Au tiers moyen de la jambe et derrière la malléole interne.*

Même incision que pour la ligature de l'artère tibiale postérieure dans les points correspondants. Le nerf est successivement en dehors puis en arrière de l'artère.

Nerf sciatique poplité externe. — *Derrière le tendon du biceps.*

Après avoir reconnu et marqué le bord postérieur du tendon du biceps fémoral, faire sur ce bord une incision cutanée de 4 centimètres qui lui soit parallèle et qui, en dehors, s'arrête au-dessous de la tête du péroné.

Diviser le tissu cellulaire sous-cutané, puis l'aponévrose jambière, de bas en haut sur la sonde. On trouve le tronc du sciatique poplité externe entre le jumeau externe et le tendon bicipital.

Nerf tibial antérieur et nerf musculo-cutané. — 1° *A leur origine.*

Sur le prolongement du bord postérieur du tendon bicipital, faire une incision cutanée de 4 centimètres dont le milieu soit placé au-dessous de la tête du péroné.

Diviser le tissu cellulaire sous-cutané, puis l'aponévrose jambière de bas en haut sur la sonde.

Avec le bec de la sonde ou à petits coups de bistouri, toujours dans la direction du tendon bicipital, diviser l'extrémité supérieure du long péronier latéral. On trouve les deux nerfs contre le péroné au moment où ils se séparent à angle aigu.

2° *Nerf tibial antérieur au tiers moyen et au tiers inférieur de la jambe.*

Mêmes incisions que pour la ligature de l'artère tibiale antérieure dans les points correspondants. Le nerf est au-devant ou en dehors de l'artère.

3° *Partie cutanée du nerf musculo-cutané.*

A la partie moyenne de la jambe, à 1 centimètre en dedans du bord antérieur du péroné, faire une incision cutanée verticale de 5 centimètres.

Diviser le tissu cellulaire sous-cutané puis l'aponévrose jambière.

Avec le doigt ou le bec de la sonde, disséquer l'interstice qui sépare les péroniers latéraux des extenseurs des orteils. C'est dans leur intervalle que l'on trouve le nerf musculo-cutané unique, parfois double.

V. — GRAND SYMPATHIQUE

La chirurgie du grand sympathique comprend actuellement deux parties distinctes : chirurgie du sympathique cervical, chirurgie du sympathique pelvien.

§ 1. — Chirurgie du sympathique cervical[1]

Elle se borne à la résection de ce nerf, laquelle peut être *partielle* ou *totale* (Herbet).

[1] Cf. Juvara, *Presse médicale*, 1899, t. II, p. 152. — Herbet, thèse de Paris, 1900.

1° Résection partielle étendue. — Pour découvrir le grand sympathique cervical, deux voies existent, suivant que l'on passe en avant ou en arrière du muscle sterno-cléido-mastoïdien. La voie rétro-musculaire est la plus employée.

a. **Incision cutanée.** — Anesthésie générale. Tête inclinée du côté opposé. Faire une incision de 12 centimètres, partant de la pointe mastoïdienne pour suivre le bord postérieur du muscle sterno-mastoïdien. Couper en haut quelques fibres du faisceau cléido-occipital. Libérer le bord postérieur du muscle, et les branches correspondantes du plexus cervical. Couper les branches auriculaire et cervicale tranverse. Respecter au contraire la branche externe du spinal, qui pénètre dans le muscle à quatre petits travers du doigt au-dessous du lobule de l'oreille.

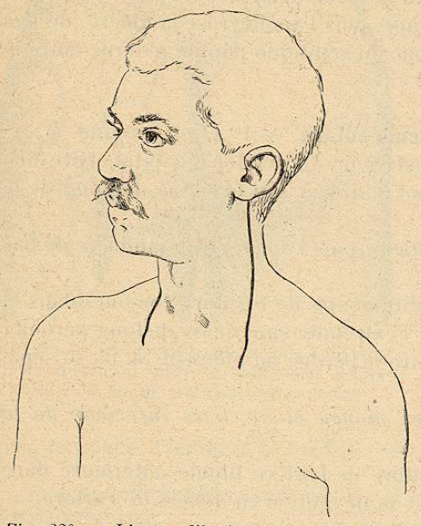

Fig. 220. — Lignes d'incision pour la résection du sympathique cervical par le procédé de Jonnesco.

b. **Recherche du paquet vasculo-nerveux.** — Inciser le feuillet profond de la gaine du sterno-mastoïdien, libérer le bord postérieur de ce muscle, le réduire en avant. Chercher en bas le paquet vasculo-nerveux, l'isoler en masse et le récliner en avant, pneumogastrique compris.

c. **Isolement et résection du nerf.** — Pendant que le paquet vasculo-nerveux, carotide, jugulaire interne et pneumogastrique, se laisse récliner en avant, le sympathique et son ganglion supérieur restent fixés sur les muscles prévertébraux par leurs anastomoses avec le plexus cervical profond.

Immédiatement en dedans des tubercules transversaires antérieurs, on reconnaît le sympathique, cordon blanc, grisâtre, ondulé. On l'isole, on remonte jusqu'au ganglion cervical supérieur. On coupe toutes ses branches en le soulevant. Le ganglion se laisse alors détacher de la colonne vertébrale, emportant avec lui l'extrémité supérieure du sympathique, libéré facilement à la sonde cannelée.

On isole alors le nerf de haut en bas jusqu'au niveau de l'artère thyroïdienne inférieure ; s'il existe, on enlève le ganglion moyen ; on sectionne le cordon de façon à en obtenir 6 à 7 centimètres de long.

Suture de la plaie sur deux plans : profond et superficiel.

2° Résection totale. — Prolonger l'incision jusqu'au delà de la clavicule.

Découvrir et couper le sympathique au-dessus du ganglion supérieur, comme il vient d'être dit, puis isoler le nerf de haut en bas jusqu'au niveau de l'artère thyroïdienne inférieure. S'il se dissocie à son niveau, il faut suivre uniquement ses filets externes et profonds (Herbet). Avec le doigt, on creuse

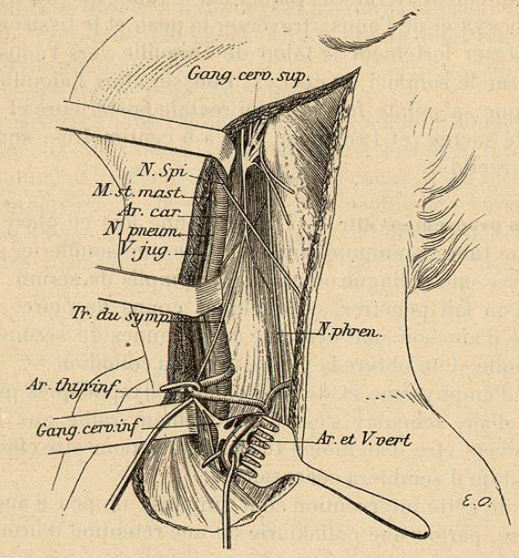

Fig. 221. — Rapports du sympathique cervical (Jonnesco).

une sorte de puits entre le scalène, la clavicule et la trachée. On évite les trois artères : thyroïdienne inférieure, vertébrale, intercostale supérieure. On ménage le dôme pleural et on arrive enfin à isoler le ganglion, dont on coupe prudemment les branches.

On draine la plaie à sa partie inférieure.

§ 2. — Chirurgie du sympathique pelvien[1]

Particulièrement étudiée par Jaboulay et ses élèves, elle comprend deux modes d'intervention, destinés à produire l'élongation, ou très exceptionnellement l'arrachement ou la section du sympathique pelvien.

1° Injections rétro-rectales. — Pratiquées avec de l'air stérilisé ou avec du sérum artificiel, elles ont pour but de distendre la cavité rétro-rectale dans laquelle est situé le sympathique sacré et de produire ainsi, par voie indirecte, une véritable élongation des rameaux efférents de la chaîne sympathique.

[1] Cf. M. Patel et Ch. Viannay, *Gaz. des Hôp.*, 26 mars 1904, p. 345.

a. **Introduction de l'aiguille.** — Le malade non anesthésié, est placé en position génupectorale ou dans le décubitus latéral, la cuisse supérieure pliée sur l'abdomen. Introduire l'index gauche, pulpe en haut, dans le rectum, pour veiller sur la paroi postérieure. De la droite, saisir une aiguille longue et forte, préalablement stérilisée ; piquer sur le raphé ano-coccygien, à égale distance du coccyx et de l'anus ; traverser la peau et le tissu cellulaire sous-cutané puis porter fortement le talon de l'aiguille vers l'anus pour que sa pointe contourne le sommet du coccyx. Pousser alors l'aiguille directement en haut, afin que sa pointe fuie la paroi rectale postérieure et se rapproche de la concavité sacrée, et l'enfoncer de 4 à 5 centimètres, sous le contrôle du doigt intra-rectal.

b. **Injection proprement dite.** — L'aiguille une fois en place, on adapte à son pavillon un tube communiquant soit avec une soufflerie, si l'on injecte de l'air, soit avec une seringue ou un flacon remplis de sérum, si l'on injecte du sérum et l'on fait pénétrer, en quelques coups de poire, soit une très petite quantité d'air, soit une centaine de grammes de sérum. Après quoi, on retire l'aiguille et on obture la piqûre avec du collodion.

A la suite d'emphysème et de phénomènes dyspnéiques provoqués par les injections d'air, Jaboulay s'est définitivement rallié aux injections de sérum, qui doivent être d'au moins 100 grammes pour être efficaces, et sont répétées autant qu'il semblera nécessaire.

Les suites de cette intervention sont simples : un peu d'anesthésie périnéale passagère, parfois une pollakiurie ou une rétention d'urine légères.

2° Décollement du rectum. — Il permet l'élongation, l'arrachement ou l'excision des ganglions sympathiques sacrés.

a. **Premier procédé ou sacro-coccygien.** — Nécessaire, si l'on veut voir et exciser le sympathique.

Malade en position périnéale inversée. Incision transversale de 12 centimètres au niveau de l'articulation sacro-coccygienne. Libération du coccyx à la rugine et à la cisaille. On passe entre le coccyx et le sacrum et on remonte le long de la concavité sacrée, en décollant le rectum. Celui-ci fortement récliné en avant, on peut avec l'œil et le doigt, voir et sentir en dedans des trous sacrés antérieurs, les ganglions sacrés et la chaîne qui les unit. On les charge avec un crochet et on les résèque sur une longueur de 2 à 3 centimètres ou plus.

b. **Deuxième procédé ou para-sacré.** — Malade sur le ventre, ou dans le décubitus latéral sur le côté sain, l'autre jambe étant repliée. Incision de 10 centimètres, le long d'un des bords latéraux du sacrum, à partir de sa pointe. Couper la peau, la graisse, les insertions du grand fessier et, profondément, les fibres les plus internes du grand ligament sacro-sciatique.

Avec le doigt qui contourne le bord du sacrum, décoller alors le rectum,

puis à l'aide de tampons de gaze, introduits successivement avec le doigt, créer au-devant du sacrum une cavité artificielle du volume d'une orange.

Retirer les tampons ; le doigt sent alors aisément la face antérieure du sacrum et les trous sacrés inférieurs.

On peut alors se borner à drainer puis à suturer la peau. Ou bien auparavant, on peut écraser les ganglions sacrés que le doigt cherche et perçoit dans la concavité sacrée.

Le drain sera retiré le troisième jour.

Entre ces diverses interventions Jaboulay semble donner actuellement la préférence aux injections de sérum dans l'espace rétro-rectal, plus simples, absolument inoffensives et aussi efficaces. Il les recommande dans les névralgies pelviennes, le vaginisme, l'incontinence essentielle d'urine, les névralgies du membre inférieur et les sciatiques rebelles, les troubles trophiques des membres inférieurs (maux perforants, ulcères, etc.), les arthralgies.