CHAPITRE V

OPÉRATIONS SUR LES OS

I

OSTÉOTOMIE, CHONDROTOMIE

A. — OSTÉOTOMIE EN GÉNÉRAL

L'ostéotomie consiste dans la section linéaire ou segmentaire des os sains ou quasi sains, à travers une solution de continuité des téguments, généralement en vue de l'orthomorphie. Quelquefois (pieds bots), dans le même but, on la remplace par l'extirpation d'un ou plusieurs os.

Elle permet de créer une articulation, de redresser un membre, une partie d'un membre, de le mettre dans une position d'ankylose plus avantageuse, de rétablir la symétrie de longueur des os. Ainsi, l'applique-t-on à des ankyloses vicieuses, à des luxations invétérées, à des incurvations rachitiques ou autres, à des déformations articulaires (genu valgum, genu varum), aux cals angulaires, aux pieds bots, aux mains botes, enfin au raccourcissement accidentel ou congénital des os.

L'ostéotomie linéaire est tantôt *droite* (qu'elle soit transversale, oblique ou verticale par rapport à l'os divisé), tantôt *courbe*, tantôt *angulaire* ou en forme de V. On peut la pratiquer à *ciel ouvert*, c'est-à-dire à travers une brèche de parties molles qui donne directement et largement sur le point de diérèse osseuse. On peut aussi diviser l'os par un trajet plus ou moins oblique, créé d'après les règles de la *méthode dite sous-cutanée* ou par *une plaie très petite*. Enfin, l'ostéotomie linéaire est poussée à fond jusqu'à division complète de l'os ; ou bien elle s'arrête aux deux tiers, aux trois quarts de l'épaisseur de l'os, et l'on termine en cassant ou infléchissant le pont osseux qui reste, séance tenante ou à une séance ultérieure.

L'ostéotomie segmentaire, véritable résection, affecte une forme variable : c'est tantôt, et le plus souvent, un *coin*, tantôt un *trapèze*, un *disque*, une sorte de *toit*, etc., que figure la partie de l'os retranchée ; et alors l'ostéotomie est toujours totale. Il ne saurait être question de méthode sous-cutanée pour l'ostéotomie segmentaire ; on la fait à ciel ouvert, ce qui facilite le manuel opératoire, et ce qui n'offre, du reste, aucun danger spécial, pourvu qu'on applique rigoureusement les principes de l'asepsie, dont le plus important est *une extrême propreté* en tout.

Nous résumons ce qui précède dans le tableau suivant :

A. Ostéotomie linéaire.	à ciel ouvert.	droite.	totale ou complétée par l'ostéoclasie manuelle, quelquefois instrumentale :	immédiate.
		courbe.		—
		angulaire.		consécutive.
	s.-cutanée.			

B. Ostéotomie segmentaire à ciel ouvert.	cunéiforme.
	trapézoïde.
	discoïde.
	plane angulaire.
	plane convexe.
	concavo-convexe ou condylienne.
	énarthrodiale.
	biconcave.

Appareil instrumental.

En dehors des instruments ordinaires, il comprend :

1° Pour la section des parties molles : des *rugines* droite, courbe, concave, convexe, des *couteau-rugines* d'Ollier.

2° Pour la section des os : *a*, des *scies*, scie à chaîne, scie-fil de Gigli, scie de Larrey-Langenbeck, scie passe-partout d'Ollier, scie d'Adams, scie de Shrady.

b. Des *ciseaux et ostéotomes* de Mac Ewen, d'Hennequin, de Lucas-Championnière, de Farabeuf, de Vogt.

c. Des *maillets* en bois ou en acier.

d. Des *cisailles droites* ou courbes.

e. Quelques *daviers à résection*.

Manuel opératoire.

Règles générales. — L'incision faite pour arriver jusqu'à l'os doit : 1° être unique, droite ou parallèle au grand axe du membre ou du segment de membre sur lequel on pratique l'ostéotomie, ou mieux parallèle à la direction des muscles, des tendons et des nerfs ; 2° siéger sur la partie où l'os est le plus superficiel et où l'on est le moins exposé à des lésions vasculaires et nerveuses ; 3° être toujours assez grande pour rendre facile et précis le jeu des moyens de diérèse osseuse.

D'autre part, pendant la section de l'os, et surtout à la fin, pour éviter la lésion des parties importantes, il faut toujours rester maître des instruments et les maintenir en plein tissu osseux.

Dispositions préliminaires. — **Hémostase provisoire** (voy. p. 64).— Indispensable dans l'ostéotomie segmentaire, elle est avantageuse dans l'ostéotomie linéaire, même sous-cutanée ; car ainsi, pendant la section de l'os, on n'opère pas à travers un trajet rempli de sang, qui peut obscurcir les sensations perçues par la main et par l'ouïe, et qui est parfois plus ou moins gênant.

On a facilement raison des hémorragies secondaires en nappe, en élevant le membre et en maintenant contre la plaie un tampon aseptique.

Position du membre à opérer. — Si l'ostéotomie doit être pratiquée avec la scie ou la cisaille, on place le membre en dehors de la table, en l'air, soutenu et mobilisé par des aides à la volonté de l'opérateur. Si l'on a choisi le ciseau ou le couteau à os, moyens qui nécessitent des percussions, on laisse le membre étendu sur la table, en interposant soit un sachet rempli en partie de sable humide (Macewen), soit simplement une alèze pliée en deux.

Opération. — L'opération comprend deux ou trois temps suivant qu'on fait ou qu'on ne fait pas la section totale de l'os :

1. Diérèse des parties molles ;
2. Diérèse totale de l'os par section.

Ou bien :

1. Diérèse des parties molles ;
2. Diérèse partielle de l'os par section ;
3. Ostéoclasie complémentaire.

Nous décrirons successivement le manuel opératoire de l'*ostéotomie linéaire* et celui de l'*ostéotomie segmentaire*.

§ 1. — Ostéotomie linéaire a ciel ouvert

a. **Ostéotomie totale.** — 1er *temps.* — **Diérèse des parties molles.** — Après avoir marqué le point de diérèse osseuse, pendant qu'on tend les téguments entre le pouce et l'index de la main gauche, plonger le bistouri à angle droit jusqu'à l'os ; diviser toutes les chairs à la fois, dans l'étendue de 2, 3, 4, 5 centimètres, selon la profondeur de l'os ; puis, retirer le bistouri, encore à angle droit. Le milieu de l'incision doit correspondre au point de diérèse osseuse.

Les lèvres de l'incision étant écartées avec les crochets mousses, décoller le périoste sur la ligne de diérèse osseuse aussi loin qu'on le peut, en allant vers le côté opposé à celui de l'incision.

2e *temps.* — **Diérèse de l'os.** — α. *Diérèse en ligne droite.* — 1° ***Avec les scies.*** — Scie à chaîne. Scie fil de Gigli. Scie à manche.

Par l'espèce de tunnel ostéo-périostique déjà créé, conduire autour de

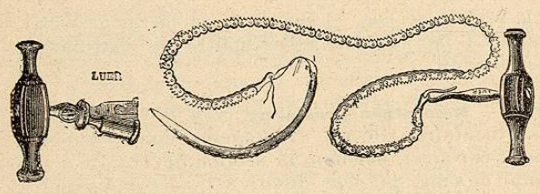

Fig. 222. — Scie à chaîne.

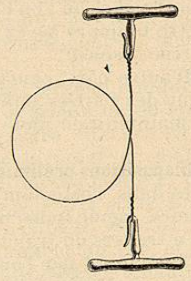

Fig. 223. — Scie-fil de Gigli.

l'os la sonde à résection de Nicaise ou celle d'Ollier ou simplement une aiguille assez courbe, suivant le volume de l'os ou la commodité de la manœuvre ; fait passer la scie à chaîne, les dents des maillons tournées vers

Fig. 224. — Scie de Larrey ou de Langenbeck.

l'os. Diviser l'os vers soi, en tenant les deux moitiés de la chaîne écartées à angle aussi obtus que possible, pendant que deux aides assurent la parfaite immobilité du membre. Si elle s'arrête, si elle *s'engorge*, s'assurer qu'elle

n'est pas pincée par l'inflexion des fragments osseux, et la repousser doucement avec les deux pouces, au lieu de la tirer brusquement dans un sens ou dans l'autre, ce qui risquerait de la rompre. Lorsque la section est sur le point d'être terminée, manœuvrer avec lenteur pour n'avoir pas d'éclat.

La scie-fil de Gigli est extrêmement commode, mais elle s'échauffe et se rompt facilement. Il est donc prudent d'en avoir plusieurs de rechange, de la refroidir fréquemment et de l'employer surtout pour les os minces.

Fig. 225. — Scie à talon très long ou passe-partout d'Ollier.

Scies de Larrey, d'Ollier, de W. Adams. — Introduire l'une d'elles sur la face antérieure de l'os, et le diviser d'avant en arrière par de petits mouvements de va-et-vient jusqu'à ce que la section soit complète.

2° ***Avec les ciseaux.*** — Les ciseaux qu'on emploie pour l'ostéotomie linéaire sont tous taillés en coins tranchants, effilés et analogues à ceux des

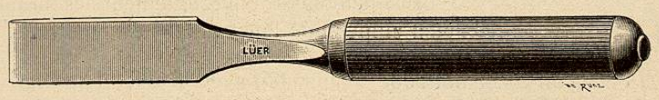

Fig. 226. — Ciseau de Farabeuf.

serruriers, des tailleurs de pierre. La largeur du tranchant varie de 5 à 15 millimètres ; elle doit être toujours inférieure à celle de l'os qu'on se propose de diviser.

Tenir le ciseau à pleine main, solidement, mais sans raideur, et le

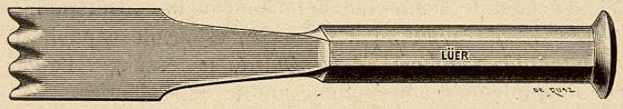

Fig. 227. — Ciseau à tranchant ondulé d'Hennequin.

membre opéré servant de point d'appui à l'avant-bras, quand cela est possible. Appliquer son tranchant sur l'os, dans le sens transversal et à

Fig. 228. — Ciseau de Lucas-Championnière.

angle droit ; on le fait *mordre* par de petits coups secs de maillet sur toute la largeur de l'os ; puis enfoncer par une série de coups fermes et également secs, en le portant d'un côté et de l'autre en éventail et en le déga-

geant après chaque coup par un mouvement d'oscillation transversale, *mais jamais parallèle à l'axe de l'os*. Continuer ainsi jusqu'à section complète.

Si l'on emploie les ostéotomes de Mac Ewen qui agissent bien plus par tassement cunéiforme (Campenon) que par section proprement dite, commencer par le n° 1. Dès que celui-ci cesse de pénétrer dans la substance osseuse, le remplacer par le n° 2, qui est plus mince, et, s'il le faut, pour achever la diérèse de l'os, passer au n° 3, qui est le plus mince de tous.

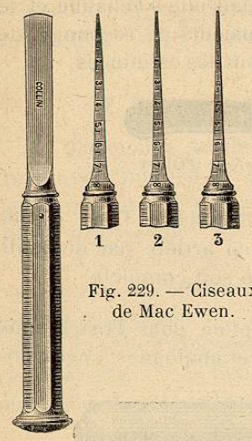

Fig. 229. — Ciseaux de Mac Ewen.

3° ***Avec les cisailles.*** — Quelquefois, pour des os grêles et minces (péroné, côtes), pour des épiphyses, on utilise les cisailles.

Passer une lame tranchante au-devant et au-dessus de l'os, et l'autre en arrière, ou au-dessous ; puis diviser l'os d'un seul coup, en serrant brusquement et énergiquement les branches et en empêchant l'instrument de reculer.

β. ***Diérèse en ligne courbe.*** — On la fait avec la scie-fil de Gigli ou avec une scie fine et très étroite, à lame triangulaire, en dirigeant insensiblement la partie dentée dans le sens d'une ligne plus ou moins courbe au gré de l'opérateur. Aucun autre instrument ne peut ici remplacer la petite scie à lame, ou la scie fil.

γ. ***Diérèse angulaire ou en V.*** — Le ciseau, la cisaille, le couteau permettent de diviser un os en angle, mais généralement sous préjudice d'esquilles, d'éclats, de délabrements plus ou moins considérables. La petite scie fixe, celle de W. Adams, par exemple, est seule capable d'opérer la diérèse avec toute la régularité et la sécurité nécessaires. Le manuel opératoire est si simple qu'il nous semble inutile de le décrire.

b. **Ostéotomie complétée par l'ostéoclasie manuelle.** — 1er *temps*. — **Diérèse des parties molles.** — Elle se fait comme pour l'ostéotomie totale.

2e *temps*. — **Diérèse partielle de l'os par section.** — Elle est toujours droite, se pratique seulement avec une fine scie ou avec le ciseau, rarement avec le couteau, et ne comprend que les deux tiers, les trois quarts, les quatre cinquièmes de l'épaisseur de l'os.

3e *temps*. — **Ostéotomie complémentaire.** — Saisir le membre au-dessus et au-dessous de la ligne de diérèse, à une distance convenable, et chercher par un effort lentement croissant à infléchir les fragments vers la face du membre opposée à celle où reste le pont osseux. On cesse toute manœuvre dès qu'un craquement spécial indique la rupture du pont osseux, ou

encore, dès que le redressement est opéré, quoique sans bruit, par simple infraction.

L'ostéotomie complétée a pour but : 1° de prévenir le déplacement par rotation du fragment inférieur (Mac Ewen) ; 2° d'empêcher la lésion de parties importantes (artères, nerfs), sur la face opposée à la brèche d'entrée ; 3° quelquefois d'éviter l'ouverture directe d'une articulation.

§ 2. — Ostéotomie linéaire sous-cutanée

a. **Ostéotomie totale.** — 1er *temps*. — **Diérèse des parties molles.** — Après avoir marqué le point de diérèse osseuse, faire, à la hauteur de ce point, par ponction avec le bistouri, une incision verticale qui s'étende d'emblée jusqu'à l'os. Cette incision est toujours petite, mais toujours un peu supérieure au diamètre de l'instrument choisi pour la diérèse osseuse (scie sous-cutanée ou ciseau), et varie, par conséquent, de 1 à 2 centimètres.

On n'a à s'occuper ni de la division ni du décollement du périoste, manœuvre dont l'utilité est ici tout à fait illusoire ou dont l'exécution est trop difficile, impossible même.

2e *temps*. — **Diérèse de l'os, presque toujours en ligne droite.** — 1° ***Avec la scie.*** — On se sert d'une lame fine ou de la scie-fil. Si l'on emploie l'instrument d'Adams ou de Shrady, on le glisse jusqu'à l'os sur le bistouri, qui doit rester en place après l'incision des parties molles, à titre de conducteur. On retire le bistouri ; on insinue doucement le bout de la scie sur un côté ou l'autre de l'os, jusqu'à ce que ce dernier soit dépassé par le bout, et l'on procède à la section par de petits mouvements de va-et-vient.

2° ***Avec le ciseau.*** — Le ciseau, comme la scie, est toujours introduit jusqu'à l'os le long du bistouri. Quand il est arrivé, on tourne son tranchant dans le sens transversal ; on le fait mordre par un ou deux coups de maillet, puis on divise l'os comme il a été dit à propos de l'ostéotomie linéaire totale à ciel ouvert.

b. **Ostéotomie complétée.** — 1er *temps*. — **Diérèse des parties molles.** — Elle se fait comme dans l'ostéotomie précédente.

2e *temps*. — **Diérèse partielle de l'os par section.**

Procédé ordinaire. — Diviser l'os aux deux tiers, aux trois quarts, aux quatre cinquièmes, avec une scie sous-cutanée ou avec le ciseau.

Procédé de Langenbeck et von Bruns. — Avec un foret à main ou monté sur vilebrequin (la mèche de 8 millimètres du perforateur Lannelongue est la plus convenable), créer au travers de l'os une sorte de tunnel ; y introduire une petite scie et diviser l'os successivement en avant et en arrière, mais d'une façon incomplète pour laisser deux ponts osseux.

3e *temps*. — **Ostéoclasie complémentaire.** — La pratiquer comme dans l'ostéotomie correspondante à ciel ouvert.

§ 3. — Ostéotomie segmentaire

1er *temps*. — **Diérèse des parties molles.** — Après avoir mesuré et marqué sur la peau l'étendue du segment osseux qu'on se propose d'enlever, faire d'emblée par ponction ou par couches une incision simple (droite, courbe), ou une incision en ⊢, en ⊣, en ⊏, en ⊐, qui, par son grand axe, soit, autant que possible, parallèle à la longueur du membre.

Diviser le périoste dans le même sens que l'incision, avec la pointe du bistouri ; puis, pendant qu'un aide écarte les lèvres de l'incision, pendant qu'il relève le ou les lambeaux, décoller le périoste et les parties molles avec la rugine, aussi loin qu'on le peut, autour du segment qui va être retranché.

2e *temps*. — **Diérèse de l'os, segment cunéiforme.** — La faire soit avec la scie, celle de W. Adams, par exemple, ou mieux avec la scie à chaîne, en deux traits convergents, soit avec le ciseau. Il est rare qu'on ait de l'avantage à se servir de la cisaille ou du couteau à os.

Le maniement de la scie a été indiqué déjà ; nous n'y reviendrons pas.

Si l'on choisit le ciseau comme moyen de diérèse, procéder de l'une des manières suivantes : détacher le coin *en bloc* par un double creusement progressif, ou bien tailler un petit coin au milieu de la partie à retrancher, puis enlever une série de tranches à droite et à gauche, jusqu'à ce qu'on arrive au résultat voulu.

Les ciseaux de J. Bœckel, de Billroth, sont applicables aux deux cas ; les ciseaux de charpentier, comme celui de Mac Ewen, ne sont applicables qu'au dernier, et alors on a besoin de *toujours tourner l'espèce d'épaulement du tranchant vers les parties à enlever*.

La diérèse en bloc est celle, à notre avis, qui mérite la préférence à cause de son exécution plus simple et plus rapide, surtout si l'on emploie la scie.

Segment trapézoïde (fig. 230). — ***Segment discoïde*** (fig. 231). — Ces ostéotomies ne diffèrent de la précédente que par la forme de la partie retranchée. Les moyens de diérèse et le manuel opératoire sont les mêmes.

Fig. 230.
S. trapézoïde.

Fig. 231.
S. discoïde.



Fig. 232.
S. plan angulaire.

Fig. 233.
S. plan convexe.

Segment plan angulaire (fig. 232). — On fait d'abord, avec la scie fine, deux sections obliques qui convergent vers le milieu de l'os, puis, à une distance variable, une section droite transversale.

Cette variété d'ostéotomie a été appliquée pour la première fois par L. Sayre, en 1862.

Segment plan convexe (fig. 233). — Une section est encore droite transversale, comme dans le cas précédent ; mais l'autre est courbe.

Segment concavo-convexe (fig. 234). — Ici les deux sections sont courbes et parallèles ; il en résulte une sorte d'articulation condylienne.

Fig. 234.
S. concavo-convexe.

Fig. 235.
Énarthrose.

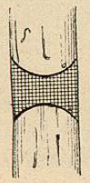

Fig. 236.
S. biconcave.

Enarthrose (fig. 235). — Pour créer une énarthrose, on fait une section courbe, et l'autre droite transversale, et c'est dans cette dernière qu'on sculpte avec le ciseau ou une gouge la cavité de réception.

Segment biconcave (fig. 236). — Les deux sections sont courbes, mais opposées, ce qui donne une articulation à double pivot.

Toutes ces ostéotomies trouvent leur application dans la clinique.

Indication respective de la scie et du ciseau. — Beaucoup de chirurgiens accordent la préférence à la scie, d'autres s'en tiennent exclusivement au ciseau. La question de prééminence de l'un ou de l'autre moyen de diérèse ne peut être jugée d'après leurs effets anatomiques ; si l'on reproche à la scie la production de la sciure et l'éraflement multiple des surfaces traumatiques, le ciseau n'est pas toujours exempt de dommage, il peut s'accompagner de petits éclats, d'esquillettes de nombre et de dimensions variables. *Au point de vue clinique*, l'un et l'autre donnent de bons résultats. C'est uniquement d'après la densité et la résistance du tissu osseux qu'on doit se décider pour l'emploi de la scie plutôt que du ciseau, et *vice versa*.

Le ciseau convient toujours chez l'enfant, qu'il s'agisse d'os longs ou d'os courts, de diaphyses ou d'épiphyses, à moins que l'on se trouve en présence d'une éburnation considérable. Il n'est jamais, au contraire, applicable chez le vieillard, dont les os sont trop raréfiés et cassent comme du verre ; la scie est préférable. Chez l'adulte, on doit réserver le ciseau pour les épiphyses, la scie pour les diaphyses et certains os plats (maxillaire inférieur).

B. — DE QUELQUES OSTÉOTOMIES EN PARTICULIER

§ 1er. — Face

Les ostéotomies de la face se rapportent seulement à la mâchoire inférieure et au nez.