§ 3. — Ostéotomie segmentaire

1er *temps*. — **Diérèse des parties molles.** — Après avoir mesuré et marqué sur la peau l'étendue du segment osseux qu'on se propose d'enlever, faire d'emblée par ponction ou par couches une incision simple (droite, courbe), ou une incision en ⊢, en ⊸, en ⊓, en ⊐, qui, par son grand axe, soit, autant que possible, parallèle à la longueur du membre.

Diviser le périoste dans le même sens que l'incision, avec la pointe du bistouri ; puis, pendant qu'un aide écarte les lèvres de l'incision, pendant qu'il relève le ou les lambeaux, décoller le périoste et les parties molles avec la rugine, aussi loin qu'on le peut, autour du segment qui va être retranché.

2e *temps*. — **Diérèse de l'os, segment cunéiforme.** — La faire soit avec la scie, celle de W. Adams, par exemple, ou mieux avec la scie à chaîne, en deux traits convergents, soit avec le ciseau. Il est rare qu'on ait de l'avantage à se servir de la cisaille ou du couteau à os.

Le maniement de la scie a été indiqué déjà ; nous n'y reviendrons pas.

Si l'on choisit le ciseau comme moyen de diérèse, procéder de l'une des manières suivantes : détacher le coin *en bloc* par un double creusement progressif, ou bien tailler un petit coin au milieu de la partie à retrancher, puis enlever une série de tranches à droite et à gauche, jusqu'à ce qu'on arrive au résultat voulu.

Les ciseaux de J. Bœckel, de Billroth, sont applicables aux deux cas ; les ciseaux de charpentier, comme celui de Mac Ewen, ne sont applicables qu'au dernier, et alors on a besoin de *toujours tourner l'espèce d'épaulement du tranchant vers les parties à enlever*.

La diérèse en bloc est celle, à notre avis, qui mérite la préférence à cause de son exécution plus simple et plus rapide, surtout si l'on emploie la scie.

Segment trapézoïde (fig. 230). — ***Segment discoïde*** (fig. 231). — Ces ostéotomies ne diffèrent de la précédente que par la forme de la partie retranchée. Les moyens de diérèse et le manuel opératoire sont les mêmes.

Fig. 230.
S. trapézoïde.

Fig. 231.
S. discoïde.



Fig. 232.
S. plan angulaire.

Fig. 233.
S. plan convexe.

Segment plan angulaire (fig. 232). — On fait d'abord, avec la scie fine, deux sections obliques qui convergent vers le milieu de l'os, puis, à une distance variable, une section droite transversale.

Cette variété d'ostéotomie a été appliquée pour la première fois par L. Sayre, en 1862.

Segment plan convexe (fig. 233). — Une section est encore droite transversale, comme dans le cas précédent ; mais l'autre est courbe.

Segment concavo-convexe (fig. 234). — Ici les deux sections sont courbes et parallèles ; il en résulte une sorte d'articulation condylienne.

Fig. 234.
S. concavo-convexe.

Fig. 235.
Énarthrose.

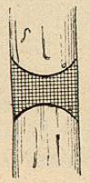

Fig. 236.
S. biconcave.

Enarthrose (fig. 235). — Pour créer une énarthrose, on fait une section courbe, et l'autre droite transversale, et c'est dans cette dernière qu'on sculpte avec le ciseau ou une gouge la cavité de réception.

Segment biconcave (fig. 236). — Les deux sections sont courbes, mais opposées, ce qui donne une articulation à double pivot.

Toutes ces ostéotomies trouvent leur application dans la clinique.

Indication respective de la scie et du ciseau. — Beaucoup de chirurgiens accordent la préférence à la scie, d'autres s'en tiennent exclusivement au ciseau. La question de prééminence de l'un ou de l'autre moyen de diérèse ne peut être jugée d'après leurs effets anatomiques ; si l'on reproche à la scie la production de la sciure et l'éraflement multiple des surfaces traumatiques, le ciseau n'est pas toujours exempt de dommage, il peut s'accompagner de petits éclats, d'esquillettes de nombre et de dimensions variables. *Au point de vue clinique*, l'un et l'autre donnent de bons résultats. C'est uniquement d'après la densité et la résistance du tissu osseux qu'on doit se décider pour l'emploi de la scie plutôt que du ciseau, et *vice versa*.

Le ciseau convient toujours chez l'enfant, qu'il s'agisse d'os longs ou d'os courts, de diaphyses ou d'épiphyses, à moins que l'on se trouve en présence d'une éburnation considérable. Il n'est jamais, au contraire, applicable chez le vieillard, dont les os sont trop raréfiés et cassent comme du verre ; la scie est préférable. Chez l'adulte, on doit réserver le ciseau pour les épiphyses, la scie pour les diaphyses et certains os plats (maxillaire inférieur).

B. — DE QUELQUES OSTÉOTOMIES EN PARTICULIER

§ 1er. — Face

Les ostéotomies de la face se rapportent seulement à la mâchoire inférieure et au nez.

Elles ont pour but de créer un nouveau centre de mouvement, une néarthrose, soit sur le col du condyle, sur le col et l'apophyse coronoïde, soit beaucoup plus souvent sur le corps maxillaire, au-devant du muscle masséter, lorsqu'il est impossible de remédier autrement à l'immobilité permanente de la mâchoire. Quelquefois cependant, par la section de l'os, par exemple, au niveau de la symphyse, on se propose simplement de rendre plus accessible et de mieux découvrir le plancher de la bouche, sur lequel on doit opérer. De même, la déduction du nez et sa réclinaison en haut, en bas ou d'un côté, sont faites pour faciliter l'action chirurgicale, soit dans les fosses nasales, soit sous la voûte du pharynx (polypes, nécrose, ulcères, etc.).

Ainsi nous avons à décrire : 1° l'*ostéotomie cervicale* ou *cervico-coronoïdienne* de la mâchoire inférieure ; 2° l'*ostéotomie pré-massétérine* ou *opération d'Esmarch ;* 3° l'*ostéotomie symphysienne* ou *opération préliminaire de Sédillot ;* 4° les *ostéotomies préliminaires du nez*, appelées résections temporaires ou ostéoplasiques.

1° ***Ostéotomie du col de la mâchoire inférieure***. — Elle est indiquée dans le cas, du reste assez rare, d'ankylose et de luxation invétérée de l'articulation. On pourrait y avoir également recours pour la ligature de l'artère maxillaire interne.

Procédé de Chalot. — 1er *temps*. — La face étant inclinée du côté opposé et la tête maintenue par un aide, reconnaître par la vue et le toucher, au-devant du tragus, le bord externe du condyle, et le marquer d'un point.

Cela fait, avec le bistouri, diviser la peau et le tissu sous-cutané suivant une ligne oblique qui commence à 2 centimètres et demi au-devant du point marqué sur le bord inférieur de l'arcade zygomatique, et qui se termine en arrière, à 1 centimètre au-dessous du même point. (La branche temporo-faciale du nerf facial passe sur la base du col à 17-20 millimètres au-dessous de l'arcade zygomatique [Farabeuf et Zipfel]). Lier ou simplement tordre les vaisseaux qui donnent. Puis, approfondir l'incision jusqu'à l'os, couche par couche, toujours dans le même sens et dans la même longueur, en divisant successivement l'aponévrose, la parotide, le bord postéro-supérieur du muscle masséter. Appliquer, au besoin, quelques pinces à forcipressure.

Après avoir reconnu le col et l'échancrure sigmoïde, écarter soi-même avec un crochet, l'une après l'autre, les deux lèvres de l'incision et les détacher, en même temps que le périoste, avec la rugine, sur une hauteur totale de 1 centimètre.

2e *temps*. — La scie, la cisaille, le perforateur, le trépan exposent à la blessure de l'artère et des grosses veines maxillaires internes qui croisent la face interne du col. Le ciseau cunéiforme est le moyen de diérèse le plus sûr.

Avec le ciseau tenu un peu obliquement, tracer deux sillons qui convergent vers l'échancrure sigmoïde en circonscrivant un coin ou un trapèze ; approfondir le sillon avec précaution, sans arriver jusqu'à la face interne, puis déprimer la petite par un coup sec au moyen de l'extrémité mousse du ciseau ou d'un autre instrument convenable, la soulever avec une pince et un petit davier, et la détacher en grattant sa face interne avec la rugine (fig. 237, A).

Pour faire l'*ostéotomie cervico-coronoïdienne*, on n'aurait plus qu'à diviser la base de l'apophyse par un coup de ciseau ostéome.

Le procédé que nous décrivons nous semble plus capable que l'ostéotomie linéaire pure de donner des résultats fonctionnels durables.

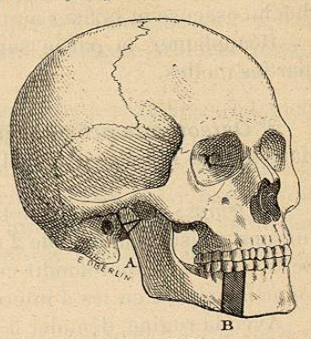

Fig. 237.
A, ostéotomie cunéiforme du col de la mâchoire. — B, ostéotomie prémassétérine d'Esmarch.

2° ***Ostéotomie de la branche montante***. — **Procédé de Rochet**[1]. — Il consiste, après section de l'os au niveau de l'angle, à interposer entre les fragments un lambeau musculaire emprunté au masséter, afin d'éviter leur soudure.

1er *temps*. — **Section des parties molles**. — Incision encadrant l'angle du maxillaire. Récliner en haut la branche cervico-faciale. Détacher à la rugine le masséter en dehors, et le ptérygoïdien interne en dedans.

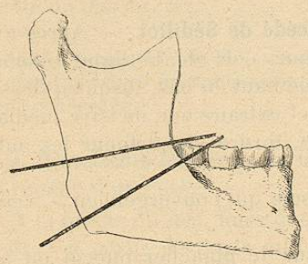

Fig. 238. — Ostéotomie de Rochet. Résection osseuse.

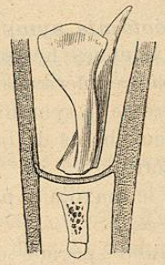

Fig. 239. — Ostéotomie de Rochet. Coupe transversale du maxillaire montrant l'interposition musculaire.

2e *temps*. — **Section osseuse**. — Elle se pratique à la cisaille ou au ciseau sous forme d'un coin à base postérieure, aussi large que possible pour assurer la liberté des mouvements. Cette résection osseuse nécessite la section du nerf et de l'artère dentaire inférieure (fig. 238).

[1] Cf. Rochet. *VIIIe Congrès fr. de chir.*, Lyon, 1894 et Fondet, th. de Lyon, décembre 1895.

3e *temps*. — **Interposition musculaire**. — De la face profonde du masséter désinséré, détacher une languette musculaire haute de 3 à 4 centimètres, comprenant la moitié de l'épaisseur du muscle; la relever, l'insinuer dans la bûche osseuse et la fixer au ptérygoïdien interne (fig. 239).

Réappliquer la partie superficielle du masséter sur l'os. Suture des parties molles.

3° ***Ostéotomie prémassétérine***. — **Procédé d'Esmarch**. — On y a recours dans les cas rebelles de constriction cicatricielle des mâchoires.

1er *temps*. — Faire sur le bord inférieur de la mâchoire, parallèlement à lui, une incision cutanée de 2 centimètres et demi, qui commence au niveau de la canine, et approfondir cette incision jusqu'à l'os. — Lier l'artère et la veine faciales si on les a intéressées.

Avec la rugine, dénuder les deux faces du maxillaire de bas en haut, jusqu'aux couronnes des dents, puis extraire les trois premières molaires.

2e *temps*. — Par l'incision extérieure, avec la scie de W. Adams ou celle de Larrey, diviser le maxillaire en deux traits verticaux parallèles, de façon que le segment ait une largeur de 2 centimètres (fig. 237, B).

Pour empêcher la soudure des fragments, on réunit par suture les membranes muco-périostiques qui maintenant flottent dans leur intervalle.

L'opération de Rizzoli, rivale de la précédente, et qui consiste dans la simple section linéaire de l'os, expose davantage à la récidive, comme d'ailleurs l'ostéotomie linéaire en général, toutes les fois qu'on lui demande une pseudarthrose.

4° ***Ostéotomie symphysienne***. — **Procédé de Sédillot**. — Après avoir placé deux pinces hémostatiques de chaque côté de la ligne médiane, diviser la lèvre inférieure entre les pinces de haut en bas, jusqu'au-dessous et en arrière de la symphyse mentonnière, et extraire une incisive médiane. Lier les deux bouts de la coronaire labiale, tordre simplement les autres petites artères.

Diviser le maxillaire par deux traits de scie qui convergent en ≻ vers le milieu de l'os.

L'opération spéciale qu'on a en vue sur le plancher buccal ou à la base de la langue (pour un épithéliome, par exemple), étant terminée, engrener les deux fragments du maxillaire et les maintenir par deux points d'argent.

5° ***Ostéotomies préliminaires du nez ou rhinotomies***. — Il y a lieu de distinguer une *ostéotomie unilatérale*, où l'on découvre une seule fosse nasale, et une *ostéotomie bilatérale*, où les deux fosses sont mises à nu, soit qu'on partage le nez en deux moitiés, soit qu'on le rabatte tout entier d'un côté ou en bas. La réclinaison en haut n'est plus usitée.

a. **Ostéotomie unilatérale**. — **Procédé de Chalot**. — Avec de forts ciseaux droits dont une branche est introduite dans la narine, diviser toute la partie cartilagineuse jusqu'au bord inférieur de l'os nasal, le long du dos du nez. Prolonger l'incision avec le bistouri sur l'os jusqu'à la racine du nez, puis faire une petite incision transversale qui croise l'apophyse orbitaire interne (fig. 242, pointillé). Hémostase.

Sectionner l'os nasal de bas en haut, avec une scie à phalanges, ou mieux celle de Shrady, introduite dans la fosse nasale.

Sectionner l'os nasal et l'apophyse montante du maxillaire supérieur en travers avec le ciseau; puis, pour renverser en dehors la valve nasale, fracturer le reste de l'apophyse au moyen d'une forte pince dont les mors sont garnis de coton ou de caoutchouc. Si l'apophyse résiste, la détacher d'un coup de ciseau par l'intérieur de la fosse.

Dans le cas où l'on voudrait arriver sur le sinus sphénoïdal, sur la voûte du pharynx, on n'aurait plus qu'à réséquer les cornets avec les cisailles.

b. **Ostéotomie bilatérale à volets**. — **Procédé de Chalot**. — Faire d'abord l'opération d'un côté comme dans le procédé précédent.

Luxer vers l'autre côté le cartilage de la sous-cloison, qu'il faut respecter. Perforer la cloison immédiatement au-dessus de lui, sous le dos du nez, et la diviser de bas en haut avec une paire de cisailles.

Faire à la racine du nez une petite incision transversale, comme celle du côté déjà ouvert, puis diviser au ciseau l'os nasal et l'apophyse montante et renverser en dehors le second volet, comme on a fait pour le premier. L'incision apparente a ainsi la forme d'un T dont la branche verticale longe le côté du dos du nez.

Après l'opération, la sous-cloison revient à sa place, et la forme du nez est reconstituée dans de bonnes conditions. La vitalité du nez est, en outre, largement conservée.

c. **Ostéotomie bilatérale en masse**. — 1. **Procédé de E. Bœckel**. — Le nez est récliné d'un côté.

A la racine du nez, faire une incision transversale qui aille d'une orbite à l'autre; à partir de l'extrémité droite ou gauche de cette incision, en faire une autre qui descende dans le sillon naso-génien jusqu'au bord inférieur de l'aile du nez; enfin, faire une troisième incision, celle-ci transversale, qui passe sous la sous-cloison et se termine au bord inférieur de l'autre aile (fig. 240).

Avec un trocart enfoncé d'un sac lacrymal à l'autre, passer une scie à chaîne, et scier les os du nez et les apophyses montantes.

Avec une scie à guichet, diviser l'apophyse montante au fond de l'incision verticale, diviser ensuite la cloison des fosses nasales, et renverser le nez vers l'autre côté, en fracturant l'autre apophyse montante au moyen

d'une pince à mors gainés de caoutchouc. Si l'apophyse résiste la détacher avec le ciseau.

Hémostase : artères dorsales du nez, de l'aile du nez, de la sous-cloison ; quelquefois même, artère faciale, veines préparates.

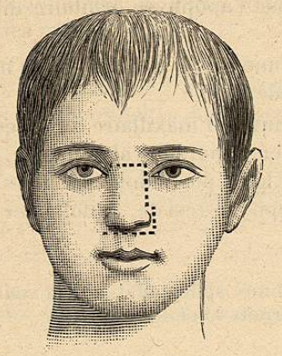

Fig. 240. — Incision (ligne pointillée) pour l'ostéotomie bilatérale en masse par le procédé de E. Bœckel.

Fig. 241. — Incision (moitié gauche) pour la réclinaison du nez en bas par le procédé nasal d'Ollier.

2. **Procédé nasal d'Ollier**. — Le nez est récliné en bas.

Faire une incision cutanée, en forme de fer à cheval, partant du point le plus reculé du contour supérieur de l'aile du nez, remontant vers le point le

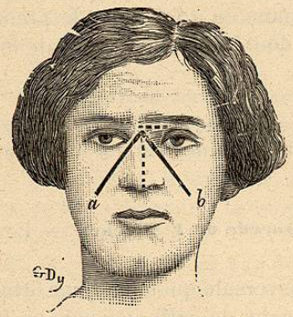

Fig. 242. — *ab*, incision pour la réclinaison du nez en bas par le grand procédé naso-maxillaire d'Ollier.
La ligne pointillée indique l'incision pour l'ostéotomie unilatérale du nez : procédé de l'auteur.

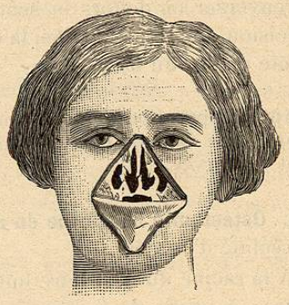

Fig. 243. — Résultat du grand procédé naso-maxillaire d'Ollier : nez récliné avec la partie antérieure de l'arcade dentaire et de la voûte palatine ; fosses nasales et sinus maxillaires mis à jour.

plus élevé de la racine et descendant par une voie analogue jusqu'au même point de l'aile du nez du côté opposé (fig. 242).

Prendre ensuite une scie fine (scie de Butcher, scie de Mathieu), couper de haut en bas les os du nez dans la direction de l'incision extérieure ;

abaisser alors le nez en rendant, si c'est nécessaire, l'abaissement plus facile par quelques coups de ciseau portant sur la partie cartilagineuse de la cloison et sur l'aile du nez.

3. **Grand procédé naso-maxillaire d'Ollier**. — Le nez est encore récliné en bas, mais avec lui on abat la paroi antérieure des sinus maxillaires qui sont ainsi ouverts et très accessibles.

Après l'extraction des deux petites molaires de chaque côté du maxillaire supérieur, commencer une incision, à 1 centimètre au-dessus de la lèvre supérieure du côté droit et à 3 centimètres en dehors de l'aile correspondante du nez, la prolonger obliquement vers le point le plus élevé de la dépression naso-frontale, et la répéter de l'autre côté du nez, d'où la forme d'un V renversé (fig. 242 *a b*).

Avec une scie à lame droite, diviser les os du nez et la voûte palatine dans la direction de l'incision (fig. 243).

Hémostase : les deux artères faciales, quelques rameaux des sous-orbitaires, les artères des ailes et du dos du nez, les deux palatines supérieures.

Avec les procédés décrits, quels qu'ils soient, quand on veut agir librement au fond des fosses nasales, sur la voûte du pharynx, il est nécessaire de diviser la cloison vers le haut, d'avant en arrière, et de la récliner, d'un côté ou de l'autre, ou même de la réséquer en partie ou en totalité ; il peut être encore nécessaire de sacrifier les cornets, la paroi interne des sinus maxillaires.

C. Gussenbauer[1] préconise aussi la résection temporaire de l'auvent nasal pour mettre à nu les sinus frontaux, ethmoïdaux, sphénoïdaux et les cavités orbitaires.

Les résections temporaires ou ostéoplastiques du maxillaire supérieur, de l'olécrâne, etc., sont encore de véritables ostéotomies, au même titre que celles du nez. Mais leur manuel opératoire se confond tellement avec celui de leurs résections permanentes qu'il nous paraît peu pratique d'en faire ici une description isolée.

§ 2. — Membre supérieur

Clavicule. — **Ostéotomie linéaire sous-cutanée de la partie moyenne**. — Indiquée dans l'ankylose scapulo-humérale, en vue d'une pseudarthrose qui donne une large extension aux mouvements de suppléance de l'épaule.

Procédé. — Diviser la peau et le tissu sous-cutané, dans l'étendue de 15 millimètres environ, parallèlement à la clavicule, en commençant à 2 centimètres en dehors et au-dessous de sa partie moyenne.

Glisser sous la peau, à plat, jusque par-dessous la clavicule, une scie à fine lame ; tourner les dents vers l'os, et le scier à fond, dans un sens oblique en haut et en dedans. Plus commodément encore, à l'aide d'une aiguille courbe, conduire une scie — fil de Gigli autour de l'os et diviser celui-ci.

[1] Gussenbauer. *Wien. klin. Woch.*, 23 mai 1895.

Humérus. — **Ostéotomie linéaire sous-cutanée au-dessous du col chirurgical.** — Indiquée dans l'ankylose et la luxation invétérée, irréductible de l'articulation de l'épaule.

Procédé. — A la partie moyenne du bord antérieur du muscle deltoïde, diviser la peau sur une hauteur de 2 centimètres ; écarter la veine céphalique, si on la rencontre ; puis approfondir l'incision d'emblée jusqu'à l'os.

Introduire une fine scie ; la faire mordre sur la face externe de l'os, un peu au-dessous du col chirurgical, pour éviter autant que possible la lésion du nerf circonflexe et des vaisseaux satellites ; et diviser complètement l'os dans un sens transversal ou un peu oblique (fig. 244, A B).

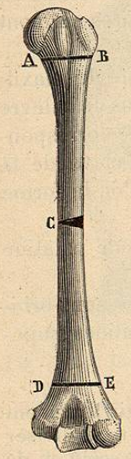

Fig. 244. — Ostéotomies de l'humérus.

Ostéotomie cunéiforme au même niveau. — Mêmes indications.

Procédé. — Le long du bord antérieur du muscle deltoïde, dans ses deux tiers inférieurs, diviser la peau ; écarter la veine céphalique, et mettre l'os à nu par une autre incision, dans toute l'étendue de l'incision cutanée.

Au fond de l'incision, sur une hauteur de 2 centimètres, par exemple, décoller le périoste, les tendons du grand pectoral, du grand rond et du grand dorsal, le long chef du biceps, pendant que le membre est mis successivement en rotation interne et rotation externe.

Retrancher un coin à base antérieure par deux traits de scie ou de ciseau.

Ostéotomie linéaire sous-cutanée à la partie moyenne de la diaphyse.

Procédé. — Sur la surface externe de l'os, faire une incision de 1 centimètre et demi qui arrive d'emblée jusqu'à lui.

Passer une fine scie au-devant de l'os, et le diviser dans les deux tiers seulement, afin de respecter le nerf radial et l'artère collatérale externe.

Compléter la diérèse par l'ostéoclasie manuelle.

Ostéotomie cunéiforme, au même niveau.

Procédé. — Diviser les parties molles, comme dans le procédé précédent, en faisant une incision plus longue, 4 à 5 centimètres.

Sur une hauteur de 2 centimètres, par exemple, décoller le périoste, le triceps et le brachial antérieur.

Retrancher un coin à base externe par deux traits de scie (fig. 244, C).

Ostéotomie linéaire sous-cutanée, sus-condylienne. — Indiquée pour transformer l'ankylose curviligne en ankylose angulaire et pour créer une pseudarthrose.

Procédé de Haynes-Walton[1]. — A deux pouces anglais (5 centim.) au-dessus du condyle externe, faire une incision très courte qui aille jusqu'à l'os. Décoller le périoste.

Passer au-dessous de lui une fine scie et diviser l'os dans toute son étendue (fig. 244, D E) ou bien ne le diviser qu'en partie et rompre le reste avec ses mains.

Si l'on recherche une pseudarthrose, il est prudent de faire de préférence une ostéotomie cunéiforme, en abordant largement l'os par le côté externe.

Cubitus et radius. — **Ostéotomie linéaire sous-cutanée de l'olécrâne.** — Indiquée dans l'ankylose du coude, quand celle-ci paraît dépendre de la soudure de toutes les surfaces articulaires.

Pendant que le bras est maintenu en extension et la main en pronation, faire, à 1 centimètre au-dessous de l'épicondyle, une incision verticale de 2 centimètres, n'intéressant que la peau et le tissu conjonctif sous-jacent.

L'avant-bras étant fléchi à angle obtus et le côté interne du coude reposant sur un plan résistant avec interposition d'une couche de coton, glisser un ciseau ostéotome à travers l'incision ; l'appliquer sur le bord externe de l'olécrâne, près de sa base (c'est-à-dire à 3 centimètres environ de son sommet), et diviser l'apophyse en un ou deux coups de maillet.

Le ciseau permet mieux que la scie d'éviter la lésion du nerf cubital dans sa gouttière olécrano-épitrochléenne, alors même qu'on se contenterait de scier une partie pour briser le reste.

L'ostéotomie linéaire de l'olécrâne peut être utilisée comme opération préliminaire, pour la résection du coude ; mais alors on la fait à ciel ouvert.

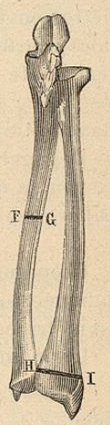

Fig. 245. — Ostéotomie du cubitus et chondrotomie juxta-épiphysaire du radius.

Ostéotomie linéaire sous-cutanée de la diaphyse du cubitus. — Indiquée dans l'incurvation et le cal angulaire.

Procédé. — A la partie moyenne du bord interne de l'avant-bras, faire une incision verticale de 2 centimètres qui arrive d'emblée jusqu'à l'os.

Passer une scie à lame étroite immédiatement au-devant de l'os, et le diviser complètement (fig. 245, F G) ou bien le scier aux deux tiers et rompre le pont qui reste avec les mains. Le trait de scie est transversal ou oblique.

Pour l'ostéotomie cunéiforme, on n'aurait qu'à agrandir l'incision et à décoller le périoste.

Ostéotomie linéaire sous-cutanée de la diaphyse du radius. — Mêmes

[1] Haynes-Walton (*Lancet*, 1880).

indications; même manuel opératoire, à la différence près que l'incision porte naturellement sur le bord externe de l'avant-bras.

Quand on pratique l'ostéotomie des deux os à la fois, on place les sections des os et, par suite, l'incision des parties molles à des hauteurs différentes.

Chondrotomie juxta-épiphysaire, ou opération d'Ollier à l'extrémité inférieure du radius. — Indiquée pour arrêter l'allongement asymétrique du bras et pour remédier ainsi à la main bote cubitale, qui est la conséquence de cet allongement.

L'opération n'est plus possible au delà de vingt ans chez la femme, de vingt-deux ans chez l'homme, parce que le cartilage de conjugaison est, à cette époque, sur le point de disparaître, et que la croissance en longueur de l'os est à peu près terminée.

Procédé. — Diviser la peau et le tissu conjonctif sous-jacent, par une incision longitudinale de 3 centimètres et demi, en commençant à 3 millimètres environ au-dessus et en arrière du sommet de l'apophyse styloïde. Faire écarter en arrière les tendons des muscles radiaux, et mettre à nu l'extrémité inférieure du radius, dans toute l'étendue de l'incision cutanée, jusqu'à ce qu'on aperçoive à la base de l'apophyse, dans l'os, une bandelette blanche transversale, qui est le cartilage de la conjugaison (fig. 245, H I).

Dégager le cartilage d'avec les parties molles en avant et en arrière, puis exciser sa moitié externe, soit par tranches, avec un bistouri à lame étroite (Ollier), soit par morceaux, avec une curette tranchante fine.

Chondrotomie juxta-épiphysaire à l'extrémité inférieure du cubitus. — Indiquée pour la cure de la main bote radiale qui est due à l'allongement asymétrique du cubitus.

L'âge limite pour cette opération est celui de dix-huit à vingt ans.

Procédé. — Diviser les parties molles, à l'exclusion du périoste, par une incision de 2 centimètres qui commence à l'extrémité même de l'apophyse styloïde et monte verticalement sur l'os.

Pendant que les lèvres de l'incision sont écartées avec des crochets, rechercher le cartilage de conjugaison, et exciser sa moitié interne comme on le fait pour le cartilage du radius.

§ 3. — Tronc

Bassin. — **1° Symphyséotomie.** — La section de la symphyse pubienne, remise en honneur dans la pratique obstétricale par Morisani, par Spinelli, par Pinard, est susceptible de recevoir également des applications en chirurgie, notamment pour le traitement de certaines tumeurs de la vessie. Elle permet, en effet, un écartement de 6 centimètres (Farabeuf) sans qu'il se produise dans les articulations postérieures du bassin d'autre lésion qu'un décollement périostique de quelques centimètres au niveau des symphyses sacro-iliaques.

a. **Procédé d'Albarran**[1]. — 1° ***Incision des téguments.*** — « Incision médiane, comme pour la taille hypogastrique, mais descendant très bas jusque sur la racine de la verge; incision de toutes les parties molles en avant de la symphyse pubienne jusqu'à l'os. Incision de la paroi abdominale jusqu'à la graisse de l'espace prévésical, qu'on repousse en haut avec le péritoine.

2° ***Introduction d'un écarteur.*** — « Le doigt est introduit derrière la symphyse, il reconnaît la crête longitudinale de l'articulation, et, allant le plus bas possible, il tâche de toucher son extrémité inférieure; le doigt est alors remplacé par un écarteur dont l'extrémité coudée est très courte et qu'on applique derrière la symphyse, la courte branche tâchant de s'enfoncer au-dessous d'elle en s'appuyant sur le ligament sous-pubien.

3° ***Section de la symphyse.*** — On coupe alors la symphyse d'avant en arrière avec un bistouri boutonné, et sans aucun danger, puisque l'extrémité du bistouri ne peut dépasser l'écarteur qui est en arrière de l'articulation. En bas la section est faite avec un grand soin, et en écartant les cuisses du sujet avec un levier-mousse, on se rend compte s'il faut ou non continuer la section après l'écartement qu'on obtient.

4° ***Disjonction de la symphyse.*** — Lorsque tout le ligament interosseux a été sectionné, *on obtient l'écartement en menant les cuisses en abduction* et en sectionnant à ciel ouvert la partie du ligament sous-pubien qui touche à la symphyse et les quelques brides fibreuses épargnées jusqu'à ce moment. On obtient facilement ainsi un écartement de 6 centimètres, et le segment inférieur de la vessie se trouve à découvert. Si les ligaments antérieurs de la vessie, trop tendus, menaçaient de détruire la paroi antérieure du réservoir, il sera facile de les sectionner à leur attache pubienne. La symphyséotomie peut aussi se faire de bas en haut avec le bistouri boutonné courbe de Farabeuf. »

L'opération fondamentale une fois achevée, on pourra, suivant l'excellente idée d'Albarran, extirper le fibro-cartilage symphysien, aviver les os et en faire la suture comme dans une arthrodèse ordinaire. Puis, avec une gouttière convenablement disposée et par une légère pression latérale, on soutiendra le bassin pendant quelques jours.

La symphyséotomie donne un jour au moins aussi considérable, à moins de frais, que la résection de la symphyse la plus étendue (voy. *Résections*).

b. **Procédé de Farabeuf**[2]. — 1° ***Incision des téguments.*** — Incision longitudinale médiane, dépassant en haut et en bas le bord supérieur de la symphyse de 4 centimètres et terminée en bas par un λ embrassant la racine de la verge ou le clitoris.

[1] Albarran. *Les tumeurs de la vessie*, p. 373, 1892. Voyez aussi le procédé de Tuffier dans le *Traité des tumeurs de la vessie*, par Clado, 1895.

[2] Pierre Farabeuf (th. Paris, 1893-1894). — Varnier (*Congrès international de Moscou*, 1897). — L.-H. Farabeuf, *Précis de méd. opér.*, 4e édit., 1895.