successives, plutôt que des secousses brusques, jusqu'à ce qu'on perçoive le craquement caractéristique de la fracture. Celle-ci se produit toujours au niveau du premier collier d'acier.

Dégager le membre, ce qu'on obtient rapidement et d'un seul coup en tournant la vis placée sur un côté de la planche.

Enfin, si l'on fait une opération d'amphithéâtre, après que le membre est placé sur la table, toujours en extension, vérifier l'état des parties, qui est constamment le suivant : peau intacte, ainsi que les parties molles sous-jacentes ; gaine périostique intacte ; fracture transversale nette, juxta-articulaire, incomplète ou complète suivant l'âge plus ou moins avancé du sujet. Quant à la crainte d'une rupture quelconque des vaisseaux poplités, elle n'est justifiée ni par l'observation directe ni par l'observation clinique.

En octobre 1894, V. Robin[1] avait fait 642 ostéoclasies par sa méthode pour toutes les difformités des membres : cals vicieux, courbures rachitiques, pieds bots, genu valgum, ankyloses vicieuses du genou, de la hanche. Il n'a jamais eu de complications, et les résultats ont toujours été excellents. Il recommande de serrer vigoureusement l'os à briser, de l'immobiliser d'une manière absolue, ce qui donne la facilité, la précision, l'immunité complètes.

c. **Avec l'appareil de Vincent**[2]. — Cet ostéoclaste sert à tous les genres d'ostéoclasie aussi bien qu'au traitement par la tarsoclasie des pieds bots graves et invétérés. Il est construit sur les mêmes principes que celui de Robin ; mais, nous dit Vincent, il a subi des améliorations très importantes sous tous les points de vue, sous le rapport de son mode de fixation à une table d'opération, de la rapidité et de la facilité du clanchage, de l'application et du serrage des arcs métalliques compresseurs, du point d'appui et de la forme du levier, de la fixation, de la compression et du jeu de l'étrier redresseur.

Après l'ostéoclasie, comme après l'ostéotomie, on immobilise le membre dans une bonne attitude pendant un temps suffisant, comme pour les fractures accidentelles correspondantes, en faisant ou non, suivant les cas, l'extension continue. Nous nous servons habituellement de bandages plâtrés.

III

RÉSECTIONS

I. — DE LA RÉSECTION EN GÉNÉRAL

Les résections sont une des grandes ressources de la chirurgie conservatrice ; c'est grâce à elles, à leur vulgarisation, qu'on a pu tant réduire et qu'on réduit chaque jour le nombre des opérations mutilantes.

[1] V. Robin, *Congr. fr. de chir.*, Lyon, p. 488, 1894.
[2] Vincent, *Congr. fr. de chir.*, Lyon, p. 645, 1894.

On entend sous le nom de *résection* une opération qui consiste, tout en respectant les parties molles, à enlever soit une partie de forme quelconque, comprenant toute l'épaisseur, soit la totalité d'un ou de plusieurs os. Nous n'étudierons ici que les résections osseuses proprement dites, renvoyant au chapitre VI pour tout ce qui touche aux résections articulaires.

Appareil instrumental. — Il comprend dans son ensemble :

1. Pour la diérèse des parties molles et le décollement du périoste :

Des bistouris, droit et convexe, à lame courte et forte ; les couteaux de Farabeuf, par exemple (fig. 259) ; des écarteurs mousses de Farabeuf (fig. 260), ou des écarteurs à griffes de Volkmann (fig. 261).

Les détache-tendons d'Ollier (fig. 264) ; les rugines de Kirmisson, ou de Farabeuf (fig. 264).

Une élévatoire ;

Des rugines plates.

2. Pour la diérèse et l'exérèse des parties dures :

a. Des scies :

Scie à dos mobile (fig. 263) ;

Scie à lames tournantes (fig. 262) ;

Scie à chaîne (fig. 266) ;

Scie-fil de Gigli (fig. 265).

b. Des cisailles et tenailles incisives :

Cisailles droites, courbes, coudées (fig. 267).

Pinces-gouges (fig. 268).

c. Des ciseaux froids avec maillet, et des curettes tranchantes.

d. Des daviers ;

Daviers ordinaires, droits et courbes ;

Daviers d'Ollier, nouveaux modèles (fig. 269, 270).

Davier de Farabeuf (fig. 271), à double articulation.

Manuel opératoire. — Les résections peuvent être définitives ou temporaires.

§ 1. — Résections définitives

Règles générales. — Comme pour l'ostéotomie, l'incision des parties molles doit : 1° être unique, droite, parallèle au grand axe du membre ou du segment de membre sur lequel on opère ; 2° être placée sur la partie de l'os qui permet d'arriver à lui par le chemin le plus direct et le plus court, sans exposer à la lésion des gros vaisseaux et des nerfs, surtout des nerfs moteurs ; 3° avoir une longueur suffisante pour bien se prêter à l'exécution des manœuvres.

En outre, et c'est là un point capital, il faut, sauf exception, *toujours* conserver le périoste et, avec lui, les attaches tendineuses et ligamenteuses, les capsules articulaires, à moins que ces parties ne soient envahies par des fongosités et des néoplasmes malins. Les *résections sous-périostées* sont, en effet, les seules qui assurent presque toujours la reproduction des os, jusqu'à trente ou trente-cinq ans pour les résections traumatiques, jusqu'à quarante ans, très rarement au delà, pour les résections pathologiques. La conservation du périoste est encore utile au point de vue technique, alors même qu'elle ne permet point d'espérer une régénération osseuse ; c'est qu'en rasant les surfaces osseuses et en les dénudant d'aussi près que possible, on crée une plaie régulière, on diminue l'étendue du traumatisme, on respecte mieux les rapports des parties



Fig. 259. — Couteaux de Farabeuf.

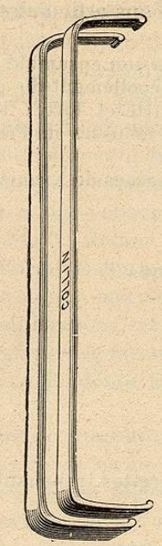

Fig. 260. — Écarteurs mousses de Farabeuf.

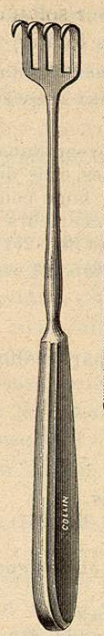

Fig. 261. — Écarteurs à griffes de Wolkmann.

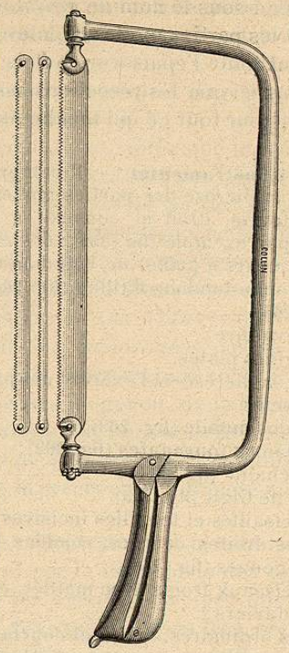

Fig. 262. — Scie de Farabeuf.



Fig. 263. — Scie à dos mobile.

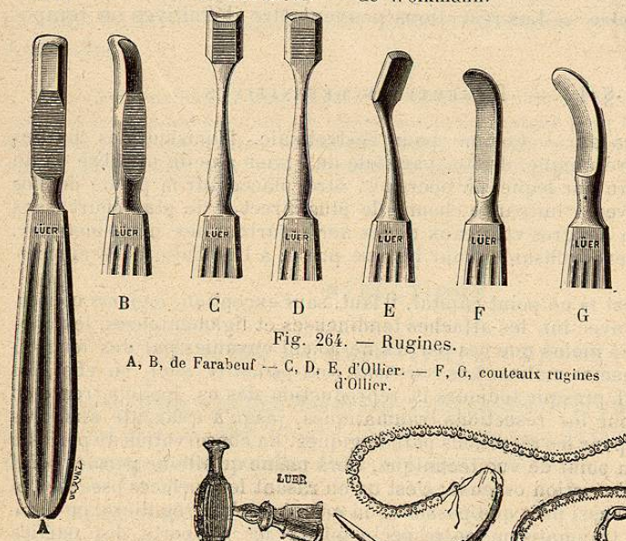

Fig. 264. — Rugines.

A, B, de Farabeuf. — C, D, E, d'Ollier. — F, G, couteaux rugines d'Ollier.

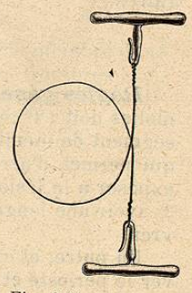

Fig. 265. — Scie-fil de Gigli.

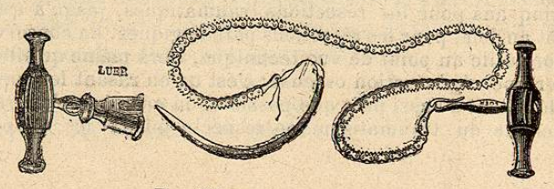

Fig. 266. — Scie à chaîne.

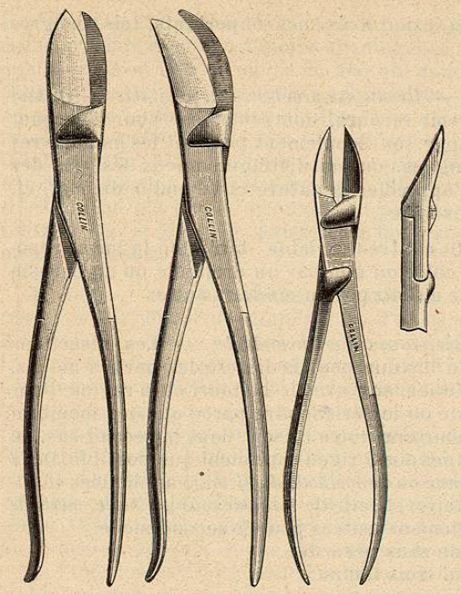

Fig. 267. — Cisailles droites, courbes, coudées.

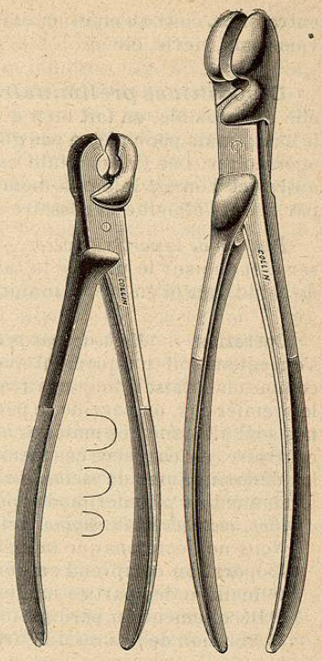

Fig. 268. — Pinces-gouges.

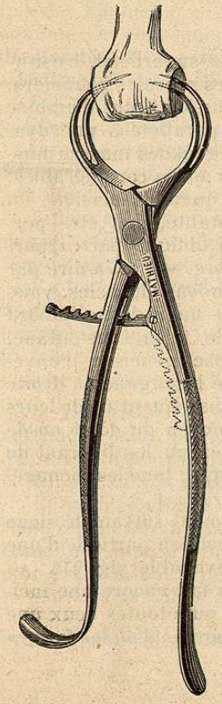

Fig. 269. — Davier d'Ollier à double griffe.

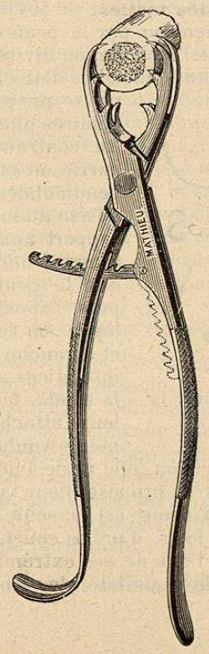

Fig. 270. — Davier d'Ollier à dents de lion.

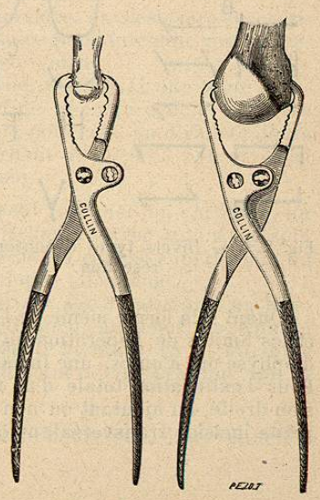

Fig. 271. — Davier de Farabeuf.

entre elles, c'est qu'enfin on évite la lésion d'organes importants, tels que gros vaisseaux, nerfs, etc.

Dispositions préliminaires. — *Hémostase provisoire ou préalable.* — Quand elle est possible, on fait bien d'y avoir recours, non seulement pour épargner le sang, mais pour n'être pas gêné par son écoulement pendant les manœuvres opératoires. Les tissus étant exsangues, on les distingue mieux les uns des autres et l'on est mieux à même d'apprécier la nature et l'étendue du mal, et, par suite, l'étendue nécessaire à l'exérèse.

Position de la partie à opérer. — Elle est très variable : tantôt on la laisse reposer étendue sur le plan de la table calée ou non par un drap plié ou un coussin de sable, tantôt on la fait maintenir en l'air par un ou deux aides.

Opération. — (*Méthode sous-périostée ou sous-périchrondrale*). — Les résections s'exécutent soit uniquement avec le bistouri pour la diérèse des parties molles, comme on le faisait toujours avant Ollier, soit avec le bistouri et la rugine. Dans le premier cas, on sacrifie le périoste ou le périchondre parce que ces membranes sont elles-mêmes malades ou pour une autre raison; dans le second cas, au contraire, on conserve ces membranes aussi rigoureusement que possible. De là les dénominations de *méthode ancienne* ou de *méthode du bistouri* appliquées indifféremment au premier mode opératoire, et celle de *méthode sous-périostée*, *méthode d'Ollier*, *méthode de la rugine*, actuellement usitées pour le second mode.

Nous ne décrirons que la méthode sous-périostée.

L'opération comprend en général trois temps :

1° Incision des parties molles;

2° Décollement du périoste (ou du périchondre), des tendons, ligaments, etc.;

3° Ablation de l'os ou du cartilage.

1er *temps.* — **Incision des parties molles.** — Si l'os est superficiel, c'est-à-dire recouvert par la peau seulement ou par la peau et les muscles peauciers, quelle que soit la forme adoptée de l'incision, on divise tous les tissus d'emblée jusqu'à l'os. On agit de même quand l'incision doit être parallèle à une dyaphyse que protègent des masses musculaires plus ou moins considérables. Au contraire, quand l'incision, en partie ou en totalité, doit être perpendiculaire ou oblique par rapport à l'axe du membre, — c'est-à-dire par rapport aux tendons, muscles, vaisseaux et nerfs, — on ne divise d'abord que la peau, le tissu sous-cutané, puis l'aponévrose générale d'enveloppe; on écarte les organes à droite et à gauche en disséquant un de leurs interstices au moyen du doigt ou de la sonde, ou bien en les libérant de leurs attaches avec tous les ménagements voulus.



Fig. 272. — Divers types d'incision pour la résection.

Quant à la forme même de l'incision, elle varie évidemment suivant le siège et les limites de l'opération qu'on se propose. Pour la résection partielle d'une diaphyse ou d'un os, une incision droite est la seule convenable (fig. 272, A). Pour l'extirpation totale d'un os long, d'un os court, on fait encore une incision droite, en ajoutant ou non à l'une de ses extrémités ou à toutes deux une petite incision transversale ou oblique, unilatérale ou bilatérale; d'où les formes

ci-contre (fig. 272, B). Pour la résection d'un os plat (sternum, voûte du crâne), l'incision cruciale usuelle est moins avantageuse au point de vue de la cicatrisation, qu'une incision plus ou moins courbe qui donne un lambeau (fig. 272, B'). Enfin, pour la résection des extrémités articulaires, que nous étudierons au chapitre VI, on pratique tantôt une ou deux incisions droites parallèles, tantôt une incision brisée, en escalier, tantôt une incision qui rappelle un croissant ou une lettre de l'alphabet (fig. 272, C). Nous n'avons pas besoin d'ajouter que les éventualités cliniques obligent souvent à modifier plus ou moins la forme ordinaire des incisions, ce qui n'a aucun inconvénient pourvu qu'on ménage les organes importants et que le drainage puisse être fait dans de bonnes conditions, si le drainage est nécessaire.

2e *temps.* — **Décollement du périoste, des tendons**, etc. — S'il s'agit de la résection partielle d'une diaphyse ou d'un os plat allongé, on écarte une lèvre de l'incision avec un crochet ou avec une érigne, ou avec le pouce et l'index de la main gauche, on prend une rugine droite et on procède, par petits coups, au décollement méthodique du périoste sur toute l'étendue de l'incision et aussi loin qu'on le peut dans le sens transversal.

Pour les diaphyses, on est bientôt obligé de remplacer la rugine droite par la rugine coudée, laquelle permet justement de contourner le cylindre osseux, et cela d'autant mieux qu'un aide fait exécuter au membre un mouvement de rotation convenable. Quand le périoste est décollé sur une moitié de la partie qu'on veut enlever, on attaque de même l'autre lèvre de l'incision, et on répète la manœuvre jusqu'à ce que l'os soit entièrement à nu.

Si l'incision est faite pour l'extirpation ou l'énucléation d'un os long, d'un os plat allongé, d'un ou de plusieurs os courts, l'opération s'achève uniquement avec la rugine, c'est-à-dire par le décollement du périoste, des tendons, ainsi que des ligaments et capsules articulaires. Ici, le 3e temps, ablation de l'os, se confond par conséquent avec le 2e; il n'y a point de section osseuse, il n'y a que dénudation et désarticulation, un véritable *désossement*. Le *modus faciendi* varie avec chaque cas particulier.

Si l'on veut réséquer un os plat (crâne, sternum), dont une seule face est accessible, on ne décolle naturellement le périoste que sur cette face.

Il est rare qu'après avoir dénudé un os long jusqu'à l'union des cartilages d'encroûtement avec les capsules articulaires, on puisse l'enlever tout entier par simple traction sans ouvrir les cavités articulaires.

Si l'on a fait l'incision pour une résection articulaire, on désinsère successivement tous les tendons périphériques et la capsule, en maintenant aussi exactement que possible leurs rapports avec le périoste voisin.

En tout cas, quelle que soit la résection en vue, et c'est là une règle constante, il faut éviter de contondre le périoste et de léser sa couche profonde ostéogène pendant les manœuvres de décollement; pour cela, on dirige toujours le tranchant de la rugine vers l'os, en le mordant de façon à conserver sa couche la plus superficielle au-dessous du périoste.

b. *Décollement du périchondre.* — Lorsqu'on veut réséquer un cartilage, un cartilage costal, par exemple, on détache le périchondre avec autant de soin qu'on le fait pour le périoste, c'est-à-dire en *écorçant* la couche superficielle du cartilage, au lieu d'entamer sa membrane d'enveloppe elle-même.

Le périchondre est susceptible, jusqu'à un certain âge de produire un blastème régénérateur; mais ce blastème n'est du cartilage qu'au début, à une phase transitoire, de sorte que la partie régénérée présente bientôt tous les attributs d'un os; résultat à peu près aussi satisfaisant au point de vue pratique que si le nouveau cartilage eût été permanent.

3e *temps.* — *a.* **Ablation de l'os.** — On a vu tout à l'heure que, dans l'énuclea-

tion d'un ou de plusieurs os, les deux dernier temps de l'opération se confondent. Il n'en est pas de même dans les autres résections, où l'ablation de l'os constitue un temps final parfaitement distinct.

D'une manière générale, la diérèse de l'os doit se faire exactement à la limite du décollement périostique, sans quoi l'on risquerait quelquefois la nécrose de la partie mise inutilement à découvert.

Les meilleurs moyens de diérèse, quand on a fait la résection d'une diaphyse, sont les scies, et spécialement la scie à chaîne, ou la scie-fil. La diaphyse est d'abord divisée en haut par un trait de scie; puis, pendant qu'un aide fixe le fragment inférieur avec un davier d'Ollier ou de Farabeuf en dehors ou au fond de l'incision, on retranche la partie dénudée de l'os par un autre trait de scie. Quand cela est possible, la résection diaphysaire doit être faite de manière à respecter les cartilages de conjugaison.

Pour les os plats, tels que la voûte du crâne et le sternum, abstraction faite du trépan, qui est décrit à part, on peut employer le ciseau combiné avec les cisailles et les pinces-gouges. Le ciseau ostéotome est tenu à angle droit pour circonscrire une pièce, quand on veut l'enlever en masse; il est tenu obliquement quand on veut procéder par éclats, et alors on est libre de faire usage du ciseau de Mac Ewen. La brèche une fois ouverte, on l'agrandit à volonté au moyen des cisailles et des pinces-gouges.

b. **Ablation du cartilage.** — Le cartilage, à moins d'être ossifié ou incrusté de sels calcaires, n'exige point d'autre moyen de diérèse qu'un fort scalpel. La résection se fait en bloc par un double trait.

Soins post-opératoires. — Après l'ablation de l'os ou du cartilage, on s'assure d'abord qu'il ne reste pas de parties malades ou suspectes; s'il y en a, on complète la résection par l'évidement igné ou autre.

On fait l'hémostase définitive avec des ligatures perdues, avec des pinces à forcipressure ou simplement au moyen d'éponges déjà désinfectées, ou de tampons de gaze, qu'on laisse en place quelques instants ou pendant quarante-huit heures.

On suture complètement les lèvres de l'incision, ou l'on place à demeure un ou plusieurs drains fenêtrés.

Si l'on veut transformer le membre ou une partie du membre en une tige rigide et solide, on rapproche et l'on fixe les surfaces de section comme il sera dit bientôt à l'article *Ostéo-Synthèse*. Si, au contraire, la formation d'une néarthrose est à désirer, on soumet le membre à la *distraction* permanente (bande ou tube élastique, poids, etc.)

Enfin, dans les deux cas, on assure l'immobilité du membre en le plaçant dans une gouttière de fil de fer, de feutre plastique, dans un étui plâtré ou silicaté à fenêtre, etc.

§ 2. — Résections temporaires ou ostéoplastiques

Ces résections, qui sont plutôt des ostéotomies à ciel ouvert, ont pour but de faciliter l'accès de certaines cavités ou de certains organes profondément situés, et consistent à mobiliser en bloc une étendue donnée des parties molles et d'os, puis à remettre le tout en place dès que l'opération fondamentale est terminée. Ce sont donc toujours des opérations préliminaires.

A part le décollement du périoste ou du périchondre qui n'a naturellement plus ici sa raison d'être, on se comporte pour la diérèse des parties molles et des parties dures, comme dans les résections proprement dites, et l'on a recours aux mêmes moyens.

II. — DES RÉSECTIONS OSSEUSES EN PARTICULIER

§ 1. — Tête

1. Crâne.

Les résections de la voûte du crâne définitives ou temporaires, seront plus utilement étudiées au livre III, chapitre II, en même temps que la trépanation, avec laquelle elles offrent de très nombreux points communs. (Voy. p. 553).

2. Face.

Os du nez. — **Résection définitive.** — Indiquée pour la carie des os nasaux, ainsi que des apophyses montantes des maxillaires supérieurs. On la fait d'un côté ou des deux côtés à la fois.

Résection unilatérale. — Depuis la racine du nez sur le milieu de son dos, faire à fond une incision verticale qui s'arrête au niveau du bord inférieur de l'os nasal. Aux extrémités de l'incision, ajouter deux incisions transversales, celle d'en haut arrivant au bord intérieur de la gouttière lacrymale, et celle d'en bas au sillon naso-orbitaire.

Décoller le lambeau avec la rugine en conservant le périoste.

Isoler l'os nasal et l'apophyse montante avec le ciseau ostéotome promené successivement à la racine du nez, sur son dos, et du côté de l'orbite, puis les soulever et les dégager de la muqueuse sous-jacente.

Résection bilatérale. — Faire d'abord la même opération que précédemment. Puis la répéter sur l'autre côté, après avoir divisé la cloison, au moyen de petites cisailles, immédiatement derrière l'os nasal.

Résection temporaire. (Voy. *Ostéotomies préliminaires du nez* (p. 286.)

Cloison et parois externes des fosses nasales. — La résection de ces parties est faite le plus souvent comme complément de la résection ostéoplastique du nez, pour aborder plus librement les polypes naso-pharyngiens; quelquefois, comme dans l'ozène rebelle d'origine osseuse, elle constitue le but même de l'opération, et alors encore elle est précédée de la résection ostéoplastique du nez.

Dans le premier cas, on ne prend la peine de dénuder ni la cloison, ni les cornets ni les méats; on résèque d'emblée la cloison et les cornets au moyen des cisailles, et on défonce, au besoin, ce qui reste des parois externes avec le ciseau ou la gouge à main.

Dans le second cas, au niveau de la partie malade, on décolle avec soin le périoste et l'on fait la résection partielle à la cisaille ou au ciseau, selon la commodité.