tion d'un ou de plusieurs os, les deux dernier temps de l'opération se confondent. Il n'en est pas de même dans les autres résections, où l'ablation de l'os constitue un temps final parfaitement distinct.

D'une manière générale, la diérèse de l'os doit se faire exactement à la limite du décollement périostique, sans quoi l'on risquerait quelquefois la nécrose de la partie mise inutilement à découvert.

Les meilleurs moyens de diérèse, quand on a fait la résection d'une diaphyse, sont les scies, et spécialement la scie à chaîne, ou la scie-fil. La diaphyse est d'abord divisée en haut par un trait de scie; puis, pendant qu'un aide fixe le fragment inférieur avec un davier d'Ollier ou de Farabeuf en dehors ou au fond de l'incision, on retranche la partie dénudée de l'os par un autre trait de scie. Quand cela est possible, la résection diaphysaire doit être faite de manière à respecter les cartilages de conjugaison.

Pour les os plats, tels que la voûte du crâne et le sternum, abstraction faite du trépan, qui est décrit à part, on peut employer le ciseau combiné avec les cisailles et les pinces-gouges. Le ciseau ostéotome est tenu à angle droit pour circonscrire une pièce, quand on veut l'enlever en masse; il est tenu obliquement quand on veut procéder par éclats, et alors on est libre de faire usage du ciseau de Mac Ewen. La brèche une fois ouverte, on l'agrandit à volonté au moyen des cisailles et des pinces-gouges.

b. **Ablation du cartilage.** — Le cartilage, à moins d'être ossifié ou incrusté de sels calcaires, n'exige point d'autre moyen de diérèse qu'un fort scalpel. La résection se fait en bloc par un double trait.

Soins post-opératoires. — Après l'ablation de l'os ou du cartilage, on s'assure d'abord qu'il ne reste pas de parties malades ou suspectes; s'il y en a, on complète la résection par l'évidement igné ou autre.

On fait l'hémostase définitive avec des ligatures perdues, avec des pinces à forcipressure ou simplement au moyen d'éponges déjà désinfectées, ou de tampons de gaze, qu'on laisse en place quelques instants ou pendant quarante-huit heures.

On suture complètement les lèvres de l'incision, ou l'on place à demeure un ou plusieurs drains fenêtrés.

Si l'on veut transformer le membre ou une partie du membre en une tige rigide et solide, on rapproche et l'on fixe les surfaces de section comme il sera dit bientôt à l'article *Ostéo-Synthèse*. Si, au contraire, la formation d'une néarthrose est à désirer, on soumet le membre à la *distraction* permanente (bande ou tube élastique, poids, etc.)

Enfin, dans les deux cas, on assure l'immobilité du membre en le plaçant dans une gouttière de fil de fer, de feutre plastique, dans un étui plâtré ou silicaté à fenêtre, etc.

§ 2. — Résections temporaires ou ostéoplastiques

Ces résections, qui sont plutôt des ostéotomies à ciel ouvert, ont pour but de faciliter l'accès de certaines cavités ou de certains organes profondément situés, et consistent à mobiliser en bloc une étendue donnée des parties molles et d'os, puis à remettre le tout en place dès que l'opération fondamentale est terminée. Ce sont donc toujours des opérations préliminaires.

A part le décollement du périoste ou du périchondre qui n'a naturellement plus ici sa raison d'être, on se comporte pour la diérèse des parties molles et des parties dures, comme dans les résections proprement dites, et l'on a recours aux mêmes moyens.

II. — DES RÉSECTIONS OSSEUSES EN PARTICULIER

§ 1. — Tête

1. Crâne.

Les résections de la voûte du crâne définitives ou temporaires, seront plus utilement étudiées au livre III, chapitre II, en même temps que la trépanation, avec laquelle elles offrent de très nombreux points communs. (Voy. p. 553).

2. Face.

Os du nez. — **Résection définitive.** — Indiquée pour la carie des os nasaux, ainsi que des apophyses montantes des maxillaires supérieurs. On la fait d'un côté ou des deux côtés à la fois.

Résection unilatérale. — Depuis la racine du nez sur le milieu de son dos, faire à fond une incision verticale qui s'arrête au niveau du bord inférieur de l'os nasal. Aux extrémités de l'incision, ajouter deux incisions transversales, celle d'en haut arrivant au bord intérieur de la gouttière lacrymale, et celle d'en bas au sillon naso-orbitaire.

Décoller le lambeau avec la rugine en conservant le périoste.

Isoler l'os nasal et l'apophyse montante avec le ciseau ostéotome promené successivement à la racine du nez, sur son dos, et du côté de l'orbite, puis les soulever et les dégager de la muqueuse sous-jacente.

Résection bilatérale. — Faire d'abord la même opération que précédemment. Puis la répéter sur l'autre côté, après avoir divisé la cloison, au moyen de petites cisailles, immédiatement derrière l'os nasal.

Résection temporaire. (Voy. *Ostéotomies préliminaires du nez* (p. 286.)

Cloison et parois externes des fosses nasales. — La résection de ces parties est faite le plus souvent comme complément de la résection ostéoplastique du nez, pour aborder plus librement les polypes naso-pharyngiens; quelquefois, comme dans l'ozène rebelle d'origine osseuse, elle constitue le but même de l'opération, et alors encore elle est précédée de la résection ostéoplastique du nez.

Dans le premier cas, on ne prend la peine de dénuder ni la cloison, ni les cornets ni les méats; on résèque d'emblée la cloison et les cornets au moyen des cisailles, et on défonce, au besoin, ce qui reste des parois externes avec le ciseau ou la gouge à main.

Dans le second cas, au niveau de la partie malade, on décolle avec soin le périoste et l'on fait la résection partielle à la cisaille ou au ciseau, selon la commodité.

Os malaire. — **Résection définitive**. — Faire à fond une incision concave en haut qui commence à 3 centimètres au-devant de la base du tragus, sur le bord supérieur de l'arcade zygomatique, longe le bord inférieur de l'os malaire jusqu'au tubercule malaire, et de là remonte jusqu'au milieu du bord orbitaire inférieur.

Relever le lambeau ainsi formé en décollant le périoste sur toute la face externe de l'os malaire.

Avec une rugine courbe dénuder son bord inférieur, puis sa face postérieure, et enfin sa face orbitaire.

Avec la scie de Langenbeck ou celle de Shrady diviser en partie de bas en haut, puis d'avant en arrière l'apophyse malaire du maxillaire en même temps que l'os malaire, en commençant au niveau du tubercule malaire ; compléter la section avec les cisailles.

Scier l'arcade zygomatique à l'extrémité externe de l'incision, — ou bien la diviser d'un coup de cisailles.

Pendant que le lambeau est rétracté convenablement vers le front, diviser l'apophyse orbitaire de l'os malaire d'un coup de cisailles le plus haut possible.

Enfin, placer une branche d'un fort davier sur la face antéro-externe du corps de l'os et l'autre sur sa face postéro-interne, et, par un mouvement de basculé, casser la partie qui le retient encore au plancher et à la face externe de l'orbite.

Résection temporaire. (Voy. *Nerf maxillaire et ganglion de Meckel*, p. 236.)

Maxillaire supérieur. — La résection est définitive ou temporaire : elle est totale, c'est-à-dire portant sur tout un maxillaire ou sur les deux maxillaires tout entiers à la fois, ou bien partielle.

Hémostase, anesthésie, et prévention de l'asphyxie, par pénétration du sang. — Le principal danger des résections totales ou presque totales du maxillaire supérieur n'est pas la perte de sang qui est généralement peu considérable après les incisions tégumentaires, mais la suffocation par la pénétration du sang dans les voies respiratoires.

Pour éviter cette éventualité, que semblait rendre plus redoutable la disparition de la sensibilité glottique due à l'anesthésie générale, quelques chirurgiens opéraient le malade assis, non endormi ; d'autres (Verneuil, Kœnig) supprimaient l'anesthésie après l'incision des parties molles, Nussbaüm et Trendelenburg pratiquaient la trachéotomie préliminaire avec application de la canule-tampon, Mayal et Doyen conseillent le tubage du larynx.

Mais aujourd'hui et plus simplement, on se contente de mettre le malade endormi *tête pendante*, en position de Rose. Le larynx est ainsi sur un plan plus élevé que la cavité bucco-pharyngienne et le sang, au lieu de pénétrer dans les voies respiratoires, s'écoule au dehors.

A. — Résection définitive

a. **Résection totale unilatérale** (opér. de Gensoul 1827). — Dans le procédé-type, elle comprend : 1° tout le maxillaire, sauf les deux tiers supérieurs de l'apophyse montante, et avec lui naturellement le cornet inférieur ; 2° l'apophyse palatine et presque toute la portion verticale de l'os palatin ; 3° la moitié interne du corps de l'os malaire ; 4° souvent, le tiers inférieur et antérieur de l'apophyse ptérygoïde, lorsqu'on termine la résection par l'ostéoclasie des attaches ptérygoïdienne et ethmoïdale.

Elle est indiquée soit comme opération finale, dans l'ostéite suppurée, dans la nécrose, dans les néoplasmes malins ou non du maxillaire, soit comme opération préliminaire pour l'ablation ou la destruction d'un polype naso-pharyngien, quand on veut avoir une large voie et que la tumeur se prolonge particulièrement vers le côté.

Technique. — On peut lui assigner six temps principaux :

1° L'incision des parties molles extérieures et la mise à nu du maxillaire ;

2° La section de l'attache malaire, puis celle de l'attache frontale, ou *vice versa* ;

3° L'incision transversale du voile du palais et l'incision antéro-postérieure para-médiane de la membrane fibro-muqueuse de la voûte palatine osseuse ;

4° L'extraction de la dent incisive moyenne correspondante, et la section de la voûte osseuse.

5° La section des attaches ethmoïdale et ptérygoïdienne.

6° L'incision des parties molles qui retiennent encore la tubérosité maxillaire.

1er temps. — *Incision de Nélaton*. — C'est la meilleure des très nombreuses incisions qui ont été recommandées.

Faire à fond une incision brisée qui commence à l'extrémité externe du rebord orbitaire inférieur, suit ce rebord jusqu'à son extrémité interne, descend de là sur le côté du nez, contourne exactement celle du nez, passe horizontalement devant la narine jusqu'au-dessous de la sous-cloison, puis descend dans la gouttière sous-nasale en divisant complètement la lèvre supérieure (fig. 273).

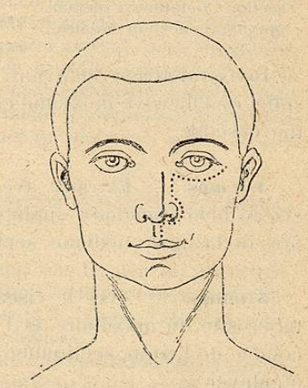

Fig. 273. — Incision de Nélaton (ligne pointillée) pour la résection totale du maxillaire supérieur.

A grands traits de bistouri détacher le lambeau ainsi formé de la face antérieure du maxillaire, puis de sa face postérieure et externe, jusqu'à ce que toute la tubérosité soit découverte et qu'on sente bien du doigt au fond l'aile externe de l'apophyse ptérygoïde.

Détacher par transfixion le bord postérieur de la narine, puis l'aile et le côté du nez en rasant avec la pointe du bistouri le bord antérieur du maxillaire jusqu'au-dessous de l'os nasal.

Avec la rugine, pendant qu'un aide protège l'œil au moyen d'une cuiller à café ou d'un écarteur plein, détacher le périoste du plancher de l'orbite d'un côté à l'autre, jusqu'à une profondeur de 2 centimètres au moins en dehors, de 1 centimètre en dedans, ce qui est facile, vu la faible adhérence du périoste. Enfin rechercher sur le plancher, à 12 millimètres environ en arrière du rebord orbitaire, le nerf sous-orbitaire qu'on reconnaît aux caractères physiques des nerfs en général, et à sa direction vers le trou sous-orbitaire ; le diviser dans la gouttière avec la pointe du bistouri, ou après l'avoir soulevé sur un crochet.

2e temps. — Avec la scie à chaîne ou la scie-fil, passées par la fente sphéno-maxillaire ou bien avec un ciseau tranchant, sectionner le corps de l'os malaire, dans une direction verticale ou oblique, en dehors du tubercule malaire, et compléter s'il le faut à la cisaille (fig. 274).

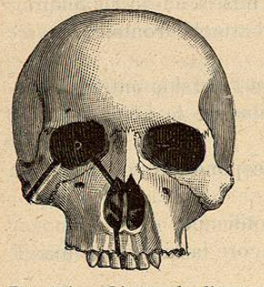

Fig. 274. — Lignes de diérèse osseuse (traits pleins, au côté droit de la figure) : section palatine, section maxillaire, section malaire.

Sectionner l'apophyse montante au-dessous de l'os nasal par un coup de cisailles, une branche étant introduite dans la fosse nasale et l'autre placée sur la face externe de l'apophyse.

3e temps. — Après avoir reconnu avec l'index gauche le bord postérieur de la voûte palatine osseuse, transpercer le voile du palais de bas en haut, près de l'épine nasale postérieure, avec la pointe du bistouri et le diviser transversalement jusqu'au crochet de l'apophyse ptérygoïde.

Diviser d'arrière en avant, à 4 millimètres de la ligne médiane, jusqu'au collet de l'incisive moyenne correspondante, la muqueuse de la voûte palatine osseuse.

4e temps. — Extraire avec un davier l'incisive moyenne. Avec un fort ciseau bien tranchant appliqué d'avant en arrière sur le rebord alvéolaire près de la ligne médiane, sectionner la voûte palatine, d'un seul coup.

5e temps. — Avec le ciseau tranchant appliqué de bas en haut entre la tubérosité du maxillaire et l'apophyse ptérygoïde, ou bien avec la cisaille coudée de Liston, sectionner les attaches ptérygoïdiennes du massif osseux à enlever.

6e temps. — Placer une branche du davier de Farabeuf sur le plancher orbitaire et l'autre sous l'arcade dentaire, faire basculer brusquement en bas le bloc maxillaire pour fracturer ce qui reste de ses attaches ethmoïdale et ptérygoïdienne (fig. 275) ; l'attirer à soi en le tordant légèrement en dehors, et achever sa séparation par la division des parties molles qui le retiennent

encore (muscle ptérygoïdien externe, partie externe du voile du palais, nerf grand palatin) (fig. 275).

Hémostase définitive : Ligature des bouts de l'artère labiale supérieure, de la faciale, quelquefois de la palatine supérieure devant l'apophyse ptérygoïde ; tamponnement de la cavité avec une masse de bandelettes de gaze iodoformée, dont les chefs sortent par la narine, et quelquefois auparavant cautérisation destructive de la cavité avec le cautère Paquelin.

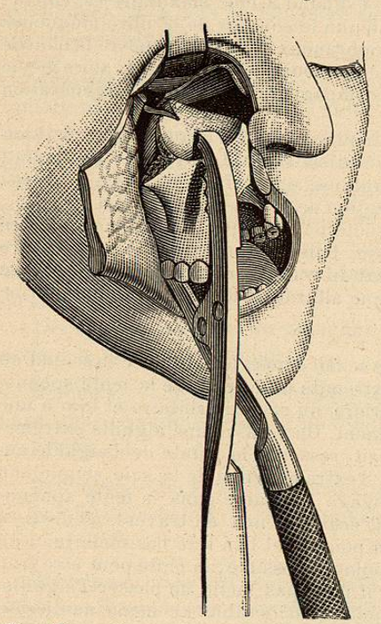

Fig. 275. — Résection totale d'un maxillaire supérieur. Manœuvre pour enlever le maxillaire réséqué (Farabeuf).

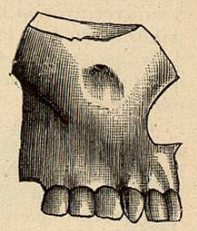

Fig. 276. — Résection totale d'un maxillaire supérieur. Résultat : bloc obtenu.

Après l'opération, on fait passer par l'autre narine une sonde œsophagienne molle de Krishaber qu'on laisse à demeure pour alimenter le malade ; ce dernier doit, en outre, se rincer souvent la cavité bucco-pharyngienne avec une solution antiseptique, eau bouillie coupée par moitié avec de l'eau oxygénée. C'est grâce à cette précaution et au tamponnement iodoformé que la broncho-pneumonie septique, qui faisait naguère tant de victimes, deviendra au moins beaucoup plus rare, si elle ne disparaît entièrement.

Modifications du procédé indiqué. — Ces modifications se rattachent à chacun des cinq temps de l'opération.

1er temps. — Ainsi, quand la résection a lieu pour une tumeur du maxillaire et que cette tumeur siège du côté de la tubérosité, l'incision brisée ordinaire peut ne pas suffire : on prolonge alors, en dehors vers la tempe, l'incision péri-orbitaire et l'on fend plus ou moins la commissure labiale.

Si la résection est faite pour une ostéite ou comme une opération préliminaire, il y a avantage à conserver le périoste sous le lambeau facial, et alors, on le décolle d'après les règles ordinaires.

2e temps. — Dans les mêmes cas aussi, au lieu de sacrifier la membrane fibro-muqueuse de la voûte palatine, on fait bien de mettre à profit la pratique de Langenbeck qui consiste : 1° à diviser cette membrane en quart de cercle le long du bord interne de l'arcade alvéolaire, depuis l'intervalle des deux incisives moyennes jusqu'au crochet de l'apophyse ptérygoïde ; 2° à la décoller avec l'élévatoire de Langenbeck (ou avec nos rugines françaises) d'avant en

arrière et de dehors en dedans jusqu'à la ligne médiane de la voûte, tout en respectant sa continuité avec la muqueuse de la face inférieure du voile du palais ; 3° à diviser transversalement, par en bas derrière la voûte osseuse, la muqueuse de la face supérieure du voile ; 4° quand le bloc maxillaire est enlevé, à suturer avec la muqueuse gingivo-génienne le contour de la fibro-muqueuse palatine. On a de la sorte un plancher membraneux qui sépare encore la bouche de la fosse nasale, et qui vaut mieux que le meilleur des obturateurs, alors même que la conservation du périoste ne s'accompagnerait pas de la régénération osseuse.

Nous avons eu plusieurs fois recours nous-même à l'uranoplastie de Langenbeck ; les résultats ont été des plus satisfaisants. Le Prévost (du Havre), Berger, Peyrot on fait, depuis, des opérations semblables, Peyrot a lui aussi insisté sur les avantages de cette modification de la résection du maxillaire.

C'est également pour reconstituer la voûte palatine que Bardenheuer a utilisé la cloison du nez en la détachant en avant, puis en la renversant par fracture sous la brèche, et en la suturant d'une part au voile, d'autre part à la muqueuse de la joue. On n'observe, a la suite, aucune altération de la voix ni de la forme du nez.

3e temps. — La section de l'os malaire se fait généralement avec la scie-fil ou la scie à chaîne. On cherche d'abord l'extrémité antérieure de la fente sphéno-maxillaire qui est à 2 centimètres en arrière du rebord orbitaire et qui a une largeur moyenne de 3 millimètres seulement. On y passe une aiguille extrêmement courbe, armée d'un fort fil, et on fait ressortir la pointe de l'aiguille au-dessous de l'os malaire. On noue au fil l'extrémité nue de la scie souple, on tire le fil en bas et en dehors, et l'on engage la chaîne dans la fente sphéno-maxillaire en s'assurant bien *qu'elle est de champ* et non en travers, *les dents en avant*. On coupe le nœud du fil, on met la poignée et l'on scie l'os malaire.

L'emploi de la scie souple n'est pas toujours possible : la fente peut être trop étroite et pratiquement nulle. En outre, il n'est pas facile de passer l'aiguille, et l'on perd ainsi un temps plus ou moins considérable. Le mode de diérèse mixte que nous avons indiqué (tracé de la voie au ciseau tranchant et section complémentaire avec de bonnes cisailles) dispense de toute recherche, de toute manœuvre préliminaire, est applicable à tous les cas et se distingue par sa rapidité, en même temps que par son bon résultat.

3e et **4e temps.** — Les mêmes critiques s'adressent à la section de l'apophyse montante de la voûte palatine au moyen de la scie à chaîne.

5e temps. — Pour détacher la tubérosité maxillaire d'avec l'apophyse ptérygoïde, on a conseillé tour à tour le ciseau (Gensoul), la scie à chaîne (Chassaignac), des cisailles à mors recourbés (Mazettini). Mais on peut aussi à l'aide d'un bon davier, saisir l'os et le fracturer. L'ostéoclasie est beaucoup plus simple, et l'arrachement qui l'accompagne a certainement quelque efficacité hémostatique.

b. **Résection totale bilatérale.** — Il s'agit d'enlever deux maxillaires à la fois ; opération exécutée pour la première fois, en 1844, par J. Heyfelder.

Procédé de Chalot. — Cinq temps. — 1° L'incision des parties molles extérieures et la mise à nu des maxillaires ;

2° La section isolée des deux attaches malaires, puis celles des deux attaches frontales ;

3° L'incision transversale du voile du palais ;

4° La section de la cloison des fosses nasales, qu'il faut conserver pour soutenir le nez ;

5° La fracture des deux attaches ethmoïdales et des deux attaches ptérygoïdiennes, à la fois et l'incision des parties molles qui retiennent encore les tubérosités maxillaires.

1er temps. — Faire l'incision d'un côté comme pour la résection totale unilatérale, et la répéter de l'autre côté en l'unissant à la partie labiale médiane de la précédente au-dessous même de la sous-cloison du nez (fig. 277, *aa'b*).

Détacher successivement les deux lambeaux ; détacher les narines et les côtés du nez de leur encadrement osseux, *ouverture pyriforme* des auteurs étrangers, jusqu'au bord inférieur des os nasaux.

Décoller le périoste du plancher orbitaire et diviser le nerf sous-orbitaire.

Fig. 277. — Résection totale des deux maxillaires supérieurs.

aa, incisions droite et gauche se confondant en *b*.

2e temps. — Sectionner chaque attaque malaire, puis chaque apophyse montante comme il a été déjà dit.

3e temps. — Inciser transversalement le voile du palais, du crochet d'une apophyse ptérygoïde au chef de l'autre.

4e temps. — Avec la scie de Larrey introduite dans une fosse nasale jusqu'à l'épine nasale postérieure, c'est-à-dire jusqu'à une profondeur de 5 centimètres et demi environ, et appliquée sur la face correspondante de la cloison nasale, sectionner cette cloison dans toute sa longueur, au ras du plancher.

5e temps. — Fracturer par bascule les attaches ethmoïdale et ptérygoïdienne au moyen de deux daviers de Farabeuf appliqués sur chaque maxillaire de la façon déjà indiquée et manœuvrés simultanément avec les deux mains. Si on emploie, faute d'outillage double, un davier de Farabeuf et un davier d'Ollier, embrasser avec le premier toute la hauteur d'un maxillaire et avec le second l'apophyse malaire seulement de l'autre maxillaire, un mors étant placé sur le rebord orbitaire et l'autre au-dessous et en dedans du tubercule malaire.

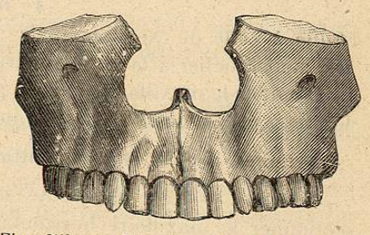
Fig. 278. — Résection totale des deux maxillaires. Résultat : bloc obtenu.

Attirer à soit tout le bloc, confier un davier à un aide et diviser les parties molles à droite, puis à gauche jusqu'à ce que le bloc soit entièrement libéré (fig. 278).

c. **Résection partielle** : a'. *Résection sous-orbitaire d'un maxillaire.* — On enlève tout le maxillaire, sauf le plancher de l'orbite.

1er temps. — Faire à fond une incision qui commence sur le côté du nez, à la hauteur du trou sous-orbitaire, — en tout semblable à la partie naso-labiale de l'incision de Nélaton (fig. 279, côté droit de la figure).

Dénuder la face antérieure sous-orbitaire, l'apophyse malaire et la tubérosité du maxillaire.

Détacher la narine et le côté du nez jusqu'au haut de l'incision cutanée.

2e temps. — Avec la scie de Shrady ou une autre scie, diviser l'apophyse malaire de bas en haut, au niveau du tubercule malaire, jusqu'à la hauteur du trou sous-orbitaire.

Avec un ciseau ostéotome et le maillet, diviser transversalement la façade du maxillaire depuis le haut de la section osseuse précédente jusqu'à la fosse nasale, puis enfoncer le sinus maxillaire.

Fig. 279. — A droite (par rapport à la figure), incision pour la résection sous-orbitaire d'un maxillaire. — A gauche, incision pour la résection sus-palatine d'un maxillaire.

3e et 4e temps. — Faire comme pour la résection totale unilatérale.

5e temps. — Fracturer par bascule les attaches ethmoïdale et ptérygoïdienne au moyen d'un davier d'Ollier dont un mors est engagé dans le sinus et l'autre appliqué sous et derrière l'arcade dentaire.

b'. *Résection sous-orbitaire des deux maxillaires.* — Le procédé à suivre est une combinaison du précédent (1er, 2e et 5e temps), avec celui de la résection totale bilatérale (3e et 4e temps).

c'. *Résection sus-palatine d'un maxillaire.* — On enlève tout le maxillaire, sauf la voûte palatine.

1er temps. — Faire à fond une incision semblable à celle de Nélaton, mais en l'arrêtant au bord inférieur de l'aile du nez, sans toucher à la lèvre supérieure (fig. 279, côté gauche de la figure).

Dénuder le maxillaire, puis le plancher de l'orbite, et détacher l'aile du nez ainsi que le cartilage latéral jusqu'au-dessus de l'os nasal.

2e temps. — Sectionner les attaches malaire et frontale.

3e temps. — Avec une petite scie de W. Adams ou une autre analogue, sectionner le maxillaire horizontalement au niveau du plancher nasal, de dehors en dedans, et d'avant en arrière.

4e temps. — Fracturer les attaches ptérygoïdienne et ethmoïdale, en appliquant un mors du davier d'Ollier sur les cornets et l'autre en arrière et au-dessous du tubercule malaire, et en ébranlant le bloc à droite et à gauche.

d'. *Résection sus-palatine des deux maxillaires.* — Le procédé consiste simplement à faire l'opération précédente d'un côté, puis de l'autre.

e'. *Résection alvéolaire d'un maxillaire.* — Indiquée dans certains cas d'ostéite suppurée, de nécrose, d'épulis.

1er temps. — Il varie suivant qu'on conserve ou non le périoste. Si le périoste est sacrifié, pendant qu'un aide relève fortement avec un crochet la commissure labiale, inciser la membrane fibro-muqueuse, d'abord au niveau des culs-de-sac gingivo-génien et gingivo-labial depuis l'aile externe de l'apophyse ptérygoïde jusqu'à la base de l'épine nasale antérieure, puis depuis l'épine nasale jusqu'à l'intervalle des incisions moyennes. Si l'on garde le périoste, circonscrire les dents en dehors et en dedans par une incision qui passe à 3 millimètres de leurs collets, ajouter en avant une incision verticale qui commence à l'épine nasale antérieure et se prolonge jusqu'à 1 centimètre et demi en arrière de l'intervalle des deux incisives moyennes ; puis décoller le périoste sur une largeur suffisante.

Sur la voûte palatine osseuse, faire également à fond une incision droite qui aille d'abord du crochet de l'apophyse ptérygoïde jusqu'à 1 centimètre et demi en arrière de l'intervalle des incisions moyennes, et qui, de là, se prolonge directement jusqu'à cette intervalle.

2e temps. — Extraire toutes les dents à partir de l'incisive moyenne correspondante, y compris cette incisive.

3e temps. — Avec la scie de Larrey, diviser l'arcade dentaire de bas en haut, jusqu'à l'epine nasale d'une part, jusqu'à 1 centimètre et demi en arrière de l'intervalle des incisives moyennes d'autre part. Enfin, scier l'arcade de dehors en dedans en dirigeant obliquement le trait vers la voûte palatine.

On pourrait aussi se servir de cisailles coudées, en commençant tout à fait en arrière.

f'. *Résection alvéolaire des deux maxillaires.* — On fait l'opération d'un côté, puis on la répète de l'autre côté, suivant le procédé précédent.

g'. *Résection de toute la voûte palatine* (Chalot, 1886). — Chalot a proposé d'enlever toute la voûte, comme opération préliminaire, au lieu d'enlever seulement la partie médiane de sa moitié postérieure à l'exemple de Nélaton, lorsqu'on jugera que cette dernière opération ne donne pas assez de jour, et lorsqu'on s'est décidé à attaquer un polype naso-pharyngien par la voie palatine.

1er temps. — Diviser la membrane fibro-muqueuse d'abord par une incision transversale qui va d'une saillie canine à l'autre en passant à la base de l'épine nasale ; puis, par une incision verticale qui va de cette épine à l'intervalle des incisions moyennes. Décoller à droite et à gauche les