deux lambeaux quadrilatères, et détacher les narines de chaque côté de l'épine.

2e temps. — Diviser la membrane fibro-muqueuse de la voûte depuis l'épine nasale postérieure jusqu'à l'intervalle des incisions moyennes. Diviser transversalement par transfixion le voile du palais, depuis le crochet d'une apophyse ptérygoïde jusqu'au crochet de l'autre, et décoller à droite et à gauche la muqueuse palatine, en avant jusqu'aux canines, en arrière jusqu'aux crochets ptérygoïdiens.

3e temps. — Extraire les deux canines et sectionner la cloison des fosses nasales près du plancher avec la scie de Larrey, sous bénéfice de résection plus ou moins étendue.

4e temps. — Enlever la voûte par deux traits de la même scie placés suivant deux lignes qui iraient des alvéoles canines aux crochets ptérygoïdiens; ou bien entamer l'arcade dentaire avec la scie dans le même sens, et achever la diérèse par deux coups de cisailles.

Hémostase : les deux artères palatines supérieures.

On ne fendrait le voile du palais que dans le cas de nécessité absolue.

Après l'opération, on réunira par suture les deux lambeaux antérieurs entre eux et les deux lambeaux palatins également entre eux.

h'. *Résection palatine de Nélaton.* — **1er temps.** — Diviser le voile du palais y compris la luette, sur la ligne médiane, et prolonger l'incision à fond sur la voûte palatine, dans l'étendue de 2 centimètres.

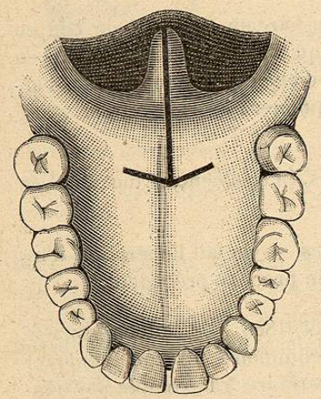

Fig. 280. — Incision de Nélaton pour la résection palatine.

2e temps. — A l'extrémité antérieure de l'incision palatine, de chaque côté ajouter une incision de 1 centimètre qui se porte en dehors et un peu en arrière (fig. 280). Puis, décoller à droite et à gauche les lambeaux fibro-muqueux de la voûte, en maintenant leur continuité avec la muqueuse inférieure du voile, mais en divisant transversalement la muqueuse supérieure du voile contre le bord postérieur de la voûte.

3e temps. — A l'extrémité externe de chaque incision antérieure pratiquer un trou au moyen d'un perforateur. Avec les cisailles de Liston, diviser obliquement d'avant en arrière le pont intermédiaire aux trous et la partie sous-jacente du vomer; puis, si la voûte n'a pas éclaté derrière les cisailles, diviser aussi chaque côté du quadrilatère osseux mis à nu.

La petite scie d'Adams ou celle de Larrey est ici bien supérieure aux cisailles de Liston; elle est plus commode à manier et donne une section plus régulière.

— C. Gussenbauer préfère le ciseau, avec lequel il fait sauter la voûte palatine, procédé le plus expéditif de tous.

i'. *Résection pariéto-maxillaire antérieure.* — Au lieu de perforer, de térébrer, de trépaner le sinus maxillaire, il peut être quelquefois indiqué d'enlever toute ou presque toute sa paroi antérieure.

Diviser transversalement à fond la membrane fibro-muqueuse depuis la fossette myrtiforme jusque derrière la saillie de l'apophyse malaire; puis, sur les extrémités de cette incision abaisser deux petites incisions verticales, et décoller le lambeau quadrilatère ainsi obtenu aussi haut qu'on le pourra.

Circonscrire avec le ciseau toute la face antérieure du sinus et l'enlever.

B. — Résection temporaire

a. **Résection totale unilatérale.** — 1° ***Procédé de J. Roux-Fontan*** (de Toulon).

1° Incision horizontale (ou à peu près) de 1 centimètre sur les parties molles qui recouvrent l'apophyse orbitaire externe et section de cette apophyse avec le ciseau à froid (fig. 281).

2° Section analogue de l'arcade zygomatique à travers une petite incision verticale de moins de 1 centimètre de haut.

3° Incision des parties molles depuis l'extrémité interne du rebord orbitaire jusque dans l'orifice buccal, en suivant le tracé de l'incision de Nélaton (voir ci-dessus); puis section de l'apophyse montante du maxillaire supérieur avec la scie à chaîne ou le ciseau.

4° Extraction de la deuxième incisive : incision médiane antéro-postérieure de la muqueuse de la voûte palatine; section médiane de cette voûte au moyen du ciseau qu'on engage obliquement à travers l'alvéole de la deuxième incisive; la fissure initiale tombe sur la suture inter-maxillaire.

Fig. 281. — Résection totale temporaire d'un maxillaire par le procédé de J. Roux-Fontan.

5° Séparation de la tubérosité maxillaire d'avec l'apophyse ptérygoïde à l'aide d'une gouge placée verticalement en arrière de la dernière grosse molaire et sur laquelle on frappe un ou deux coups de maillet.

6° Division totale médiane du voile du palais.

7° Faire fortement levier dans la fissure inter-maxillaire pour luxer et relever en dehors tout l'énorme lambeau osseux et charnu que l'on a circonscrit. « On obtient ainsi une vaste brèche qui met à jour tout le pharynx nasal et buccal. »

8° L'extirpation du polype naso-pharyngien faite, rapprocher les parties et placer des sutures osseuses, d'abord à l'apophyse montante du maxillaire

puis entre les dents incisives; pousser une petite cale de liège ou de gutta-percha entre les dernières molaires, enfin réunir les parties molles avec le plus grand soin.

Par le procédé de Roux ainsi modifié, Fontan[1] a obtenu un remarquable succès sur un garçon de seize ans : trois mois après l'opération, le maxillaire était absolument solide, sans trace de nécrose ni d'ostéite ; six mois après, aucune récidive, aucune déformation de la face, et cicatrice peu visible. Au lieu de diviser transversalement, comme Roux le conseille, le voile du palais, Fontan l'a sectionné sur la ligne médiane, afin de faciliter davantage l'exérèse du polype, et de pouvoir mieux surveiller la récidive. On fait plus tard la staphylorraphie. — Sédillot avait déjà fait une opération analogue ; son malade mourut de syncope immédiatement après l'opération.

2° ***Procédé de Chalot***. (1886) : **1er temps**. — Faire l'incision des parties molles extérieures comme pour la résection définitive totale unilatérale. Mais point de dissection du lambeau.

Dénuder le plancher de l'orbite et détacher la partie correspondante du nez à la manière ordinaire.

2e temps. — Avec une rugine droite d'Ollier décoller le périoste et les parties molles adjacentes, *en forme de tunnel*, sur la face externe de l'os malaire, depuis le rebord orbitaire jusqu'au tubercule malaire ; glisser dans le tunnel une scie souple et sectionner d'avant en arrière et un peu de bas en haut toute l'épaisseur de l'os malaire qui est de 10 à 12 millimètres. Achever la section du plancher orbitaire par un coup de ciseau dirigé vers l'extrémité antérieure de la fente sphéno-maxillaire qui est à 2 centimètres du rebord orbitaire.

Sectionner avec les cisailles l'apophyse montante.

3e, 4e et 5e temps. — Faire comme pour la résection définitive. Après la fracture des attaches ptérygoïdienne et ethmoïdale, attirer à soi le maxillaire et le renverser en dehors et en bas. Les téguments de la région orbito-malaire font charnière comme dans le procédé de Roux.

b. **Résection sous-orbitaire bilatérale**. — ***Procédé de Kocher***[2]. — La tête étant pendante, diviser la lèvre supérieure verticalement à partir de la narine gauche, puis la muqueuse, à son point de réflexion sur le bord alvéolaire, dans le sens transversal, le long des deux maxillaires. Hémostase par tamponnement momentané.

Appliquer le ciseau d'abord sur le corps du maxillaire supérieur gauche, à la hauteur de l'épine nasale, et sectionner transversalement le maxillaire au-dessus de l'arcade alvéolaire ; en faire autant sur le maxillaire droit. Hémostase par tamponnement.

Fendre l'arcade alvéolaire et le palais osseux sur la ligne médiane, et

[1] Fontan, *Congr. fr. de chir.*, 17 mars 1891. — Servel, th. Montpellier, 1888.
[2] Kocher, *Deuts. Zeitschr. f. Chir.*, XXXV, 1893.

écarter énergiquement avec de forts crochets pointus les moitiés inférieures des maxillaires. Ce faisant, on ouvre les deux cavités d'Highmore et l'on fracture leur paroi antérieure, tandis que les apophyses ptérygoïdes ne sont pas nécessairement rompues.

Diviser la muqueuse du plancher nasal le long du vomer jusques en arrière, refouler le vomer à droite, enlever les cornets, et sectionner sur la ligne médiane le voile du palais. En écartant les deux moitiés maxillaires, on a ainsi un large accès sur toute l'étendue des fosses nasales ; sur le rhino-pharynx et la base du crâne.

L'opération fondamentale terminée, remettre en place les deux moitiés des maxillaires, et réunir les os, puis les parties molles.

Kocher a employé ce procédé avec succès pour un sarcome récidivé du naso-pharynx ; il n'y eut à la suite ni défiguration ni trouble fonctionnel.

La résection totale temporaire des deux maxillaires supérieurs a été pratiquée deux fois : Cheever a perdu son opéré le cinquième jour, Tiffany a sauvé le sien et obtenu un résultat complet.

c. **Résection de toute la voûte palatine**. (Chalot, 1886.)

1. ***Procédé à trappe unique*** : **1er temps**. — La lèvre supérieure étant fortement relevée avec des érignes, diviser transversalement à fond le repli muqueux gingivo-labial, à la hauteur de l'épine nasale antérieure, d'une saillie canine à l'autre.

Détacher le bord postérieur des narines et le bord inférieur des ailes du nez ; puis, des extrémités de l'incision transversale jusqu'aux collets des canines, abaisser deux petites incisions verticales.

2e temps. — Diviser la cloison des fosses nasales près du plancher avec la scie de Larrey.

3e temps. — Diviser la membrane fibro-muqueuse de la voûte palatine suivant deux lignes qui vont l'une et l'autre d'un crochet ptérygoïdien au milieu du collet de la canine correspondante (fig. 282).

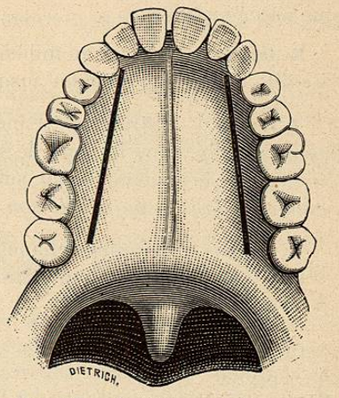

Fig. 282. — Incisions palatines pour la résection temporaire à trappe unique de toute la voûte palatine.

4e temps. — Extraire les canines ; faire à moitié avec la scie de Larrey la double section de l'arcade dentaire, dans le sens des précédentes lignes ou incisions, et l'achever par deux coups de cisailles.

5e temps. — Abaisser vers la langue l'espèce de trappe palatine, et réséquer *ad libitum* la cloison des fosses nasales et les cornets de façon à bien voir l'intérieur des fosses nasales et la voûte du pharynx.

Après l'opération, on n'a qu'à relever la trappe et à la fixer en place par la ligature métallique des dents.

Farabeuf cite en passant cette opération dans son édition de 1899. Trèves qui l'a reproduite *in extenso* avec une figure très démonstrative dans son excellent *Manuel de Chirurgie opératoire*, reconnaît qu'elle donne une bien plus large ouverture que l'opération de Nélaton et qu'en la plaçant en avant, elle facilite encore mieux les manœuvres ultérieures. Mais, à son avis, elle offense beaucoup le palais osseux, et, si une hémorragie grave survient, le segment palatin peut jouer le rôle d'un corps étranger très inquiétant et gênant. Il serait peu prudent, ajoute-t-il, de faire l'opération sans avoir pratiqué la trachéotomie préliminaire avec canule-tampon. Pour répondre à ces diverses objections, le mieux était pensions-nous, d'attendre les données de l'expérience clinique.

Or, l'expérience a récemment montré entre les mains de Habs (de Berlin) et de Partich (de Breslau), que cette opération n'est point périlleuse et qu'elle peut parfaitement réussir sans laisser de cicatrice extérieure. Il s'agit, dans le cas du premier de ces chirurgiens, d'une femme de trente-deux ans, à laquelle ce chirurgien, après résection temporaire de la voûte, en position de Rose, put enlever, sans trop de difficulté, un angio-myxo-fibrome du pharynx supérieur du volume d'une prune ; l'hémorragie, assez considérable, put être arrêtée par le tamponnement ; le palais fut remis en place, et fixé par des sutures au fil d'argent ; la fibro-muqueuse du palais fut également réunie par des sutures de catgut. Aucun accident après l'opération. L'opérée put quitter le service au bout de dix-huit jours. Quatre mois après, aucune récidive ; mastication absolument normale.

2° ***Procédé à double trappe.*** — Les **deux premiers temps** sont les mêmes que précédemment.

3e temps. — Diviser au milieu le voile du palais, diviser la muqueuse de la voûte de la ligne médiane jusqu'à une incisive moyenne.

4e temps. — Extraire cette incisive et les deux canines. Scier complètement la voûte dans le sens de son incision. La scier encore à droite et à gauche, par le plancher nasal, suivant les lignes du procédé précédent, *mais seulement dans la moitié de son épaisseur.*

5e temps. — Terminer chaque section latérale par fracture en renversant en bas avec un davier chaque moitié de la voûte. Résection de la cloison et des cornets.

On a ainsi une double trappe à laquelle la muqueuse de la voûte palatine sert de charnière et qui est nourrie sur les côtés par cette même muqueuse, en arrière par le voile du palais. La voie créée est ausssi large que possible.

Maxillaire inférieur. — La résection du maxillaire inférieur, comme celle du maxillaire supérieur, est définitive ou temporaire, partielle ou totale.

Ici encore, quoique à un moindre degré, il y a danger de pénétration du sang dans les voies respiratoires, et l'on est obligé de recourir aux mêmes méthodes préventives. Mais il faut compter, en outre, avec une nouvelle cause de suffocation et pendant l'opération et pendant les premiers jours qui suivent l'opération, toutes les fois qu'on a à diviser ou à détacher les insertions maxillaires des muscles génio-glosses ; nous voulons parler de *la rétraction de la langue* et de l'abaissement consécutif de l'épiglotte. Lallemand dans un cas, a dû faire la trachéotomie, même nécessité dans un autre cas que mentionne Ed. Albert (d'Innsbrück). Pour empêcher la rétraction de la langue, ou du moins pour la combattre suffisamment, on aura toujours soin, dès le début de l'opération, de passer une anse de fort fil de soie de bas en haut, à travers la base de la langue, et de confier cette anse à un aide ; après l'opération, on la fixera au dehors d'une manière aussi solide que possible.

A. — Résection définitive.

1° Résections partielles. — a'. *Résection du condyle.* — Indiquée dans l'ankylose temporo-maxillaire (Bottini, 1872), dans la luxation invétérée irréductible (Tamburini, 1877). On ne peut dire encore qu'elle soit préférable à l'ostéotomie cunéiforme du col du condyle.

Procédé. — Faire l'incision des parties molles comme pour cette ostéotomie (voy. p. 284).

Diviser transversalement le col avec le ciseau, afin de mieux ménager l'artère maxillaire interne.

Pendant qu'un aide relève fortement la lèvre supérieure de l'incision, ruginer la face externe du condyle jusqu'à l'articulation ; l'attirer à soi avec un petit davier comme pour l'arracher, et achever sa dénudation à la rugine en le retournant en dedans, puis en dehors.

Pour empêcher la récidive, si fréquente après la résection du condyle, Helferich (de Greifswald) a interposé entre la section maxillaire et la base du crâne un lambeau du muscle temporal ; le résultat a été très satisfaisant. Lentz (de Metz) a obtenu un succès analogue. Enfin, Rochet (de Lyon), dans le même but, avait utilisé le masséter (voy. p. 285).

b'. *Résection de l'apophyse coronoïde.* — Indiquée dans la constriction permanente des mâchoires par exostose de cette apophyse (Langenbeck).

Procédé. — Faire à fond une incision de 2 centimètres et demi, qui longe le bord inférieur de l'arcade zygomatique et qui commence à 1 centimètre au-devant du bord externe du condyle préalablement déterminé par le toucher.

Pendant qu'un aide porte en bas la lèvre inférieure de l'incision et qu'on fait ouvrir modérément la bouche, détacher le muscle temporal avec la rugine de la face interne et du sommet de l'apophyse ; puis la diviser à sa base d'un coup de ciseau ou de cisailles, la saisir avec une pince et achever de la dénuder.

c' *Résection de la partie moyenne du corps.* — Supposons qu'on doive enlever la partie comprise entre les deux premières molaires droite et gauche.

Procédé. — Après avoir passé une anse de fil à travers la langue, diviser la peau et le tissu sous-cutané par une incision qui suive, mais à un demi-centimètre de distance, la lèvre postérieure du bord inférieur de la mâchoire, depuis le niveau d'une deuxième molaire jusqu'à celui de l'autre (fig. 283, A B).

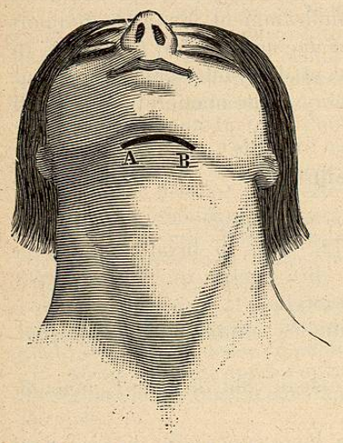

Fig. 283. — AB, incision pour la résection de la partie moyenne du corps de la mâchoire.

Forcipresser les deux artères sous-mentales.

Diviser le périoste sur le bord inférieur même de la mâchoire, dans toute l'étendue de l'incision.

Le décoller, en même temps que les parties sous-jacentes, sur toute la face antérieure du maxillaire, jusqu'aux collets des dents.

Extraire les deux premières molaires droite et gauche, puis scier verticalement l'os, d'avant en arrière, avec une scie de Larrey, au niveau des alvéoles mises à nu. Arrêter l'hémorragie du canal dentaire (*art. dentaire inférieure*), en écrasant le canal avec une forte pince.

Saisir l'arcade dentaire du segment osseux au moyen d'un davier et, pendant qu'on le renverse en avant, ruginer sa face postérieure de haut en bas, jusqu'à ce que le segment soit entièrement libre.

d'. *Résection de tout le corps.* — La section de l'os a lieu des deux côtés derrière la dernière molaire, au-devant de l'angle de la mâchoire.

Procédé. — Faire la même incision que précédemment; seulement la prolonger de part et d'autre jusqu'à l'angle de la mâchoire. Forcipresser les deux artères sous-mentales, lier les deux bouts de chaque faciale.

Diviser le périoste sur tout le bord libre de l'os et dénuder toute sa face antérieure, y compris l'aire d'insertion du masséter.

Sectionner l'os par un trait de scie derrière chaque dernière molaire et dénuder la face postérieure du corps, au milieu par la bouche, et sur les côtés, de bas en haut par l'incision cutanée.

Hémostase complémentaire : comme dans le cas précédent.

e' *Résection d'une moitié du corps.* — Procédé. — Faire une incision semblable aux précédentes, allant de la symphyse à un angle de la mâchoire.

Diviser le périoste, et le décoller sur toute la face antérieure de l'os.

Extraire l'incisive latérale correspondante et scier l'os au niveau de son alvéole ; puis le scier derrière la dernière molaire. En plaçant ainsi le trait de scie interne on conserve intégralement l'attache des muscles génioglosses.

Enfin, dénuder la face postérieure du segment osseux par la bouche et par l'incision cutanée.

Suivant le conseil d'Ollier, toutes les fois que cela est possible, il faut, dans les résections partielles du corps du maxillaire, conserver un point osseux entre les deux fragments de cet os ; on maintient ainsi leurs rapports normaux ainsi que la forme générale de la région (fig. 284).

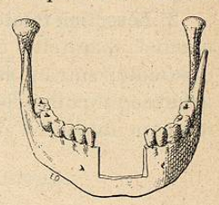
Fig. 284. — Résection du maxillaire avec conservation d'un pont osseux.

f'. *Résection d'une moitié du maxillaire.* — (Procédé d'Ollier). — Faire une incision cutanée qui longe le bord inférieur de la mâchoire, à 6 ou 7 millimètres derrière lui et qui s'étende de la symphyse à l'angle. La prolonger sur le bord postérieur de la branche montante, mais seulement jusqu'au lobule de l'oreille, ou, si l'on veut encore, jusqu'à 1 centimètre au-dessous de l'insertion du pavillon, pour ne léser ni le canal de Sténon ni la branche temporo-facial du nerf facial, qui est la plus importante.

Diviser le périoste sur tout le bord libre de la mâchoire, et dénuder toute sa face externe *jusqu'au sommet de l'apophyse coronoïde*, tantôt avec la rugine, tantôt avec le détache-tendon.

Extraire l'incisive latérale, et scier l'os au niveau de son alvéole.

Dénuder la face postérieure de l'os en commençant, puis en le saisissant par son extrémité devenue libre. Dès qu'on a détaché le ptérygoïdien interne en dedans de l'angle, abaisser cette extrémité en arrière, la porter en dehors, rechercher du doigt et de l'œil l'épine de Spix, diviser le nerf dentaire inférieur d'un coup de bistouri au-dessus de l'épine, puis diviser l'attache du muscle temporal à la face interne et au sommet de l'apophyse coronoïde, qu'on fait basculer le plus possible en avant ; si l'apophyse ne peut être présentée convenablement pour la section du muscle, la détacher à sa base d'un coup de cisailles, suivant le conseil de Chassaignac.

S'il s'agit de jeunes sujets et que l'os soit résistant, empoigner l'angle de la mâchoire et exercer sur la branche montante une forte traction en bas, en avant et en dehors, pour l'arracher (Maisonneuve), puis dès que le condyle, ainsi dépouillé des ligaments péri-articulaires et de son cartilage, est descendu à portée, suspendre la traction pour ne pas entraîner une trop grande partie du muscle ptérygoïdien externe et achever de dénuder le col avec la rugine, toujours au ras de l'os.

Si l'os est cassant (vieillard), mieux vaut laisser le condyle en place après avoir divisé le col avec le ciseau.

Hémostase : l'artère sous-mentale, la faciale, la dentaire inférieure et quelques petites artères (massétérine, ptérygoïde, etc.).

J. Wyeth (de New-York) a récemment pratiqué deux fois la résection d'une

moitié de la mâchoire par la voie intrabuccale afin d'éviter toute cicatrice extérieure.

2° Résection totale ou énucléation du maxillaire (opér. de Blandin). — Le manuel opératoire ne présente rien de spécial. On fait d'abord l'opération d'un côté, suivant le procédé qui précède ; puis, quand l'hémostase est achevée et qu'on a passé une anse de fil à travers la langue, on enlève de la même manière l'autre moitié du maxillaire.

B. — Résection temporaire.

Cette opération, qui a simplement pour but de rendre le plancher de la bouche et la région sus-hyoïdienne aussi accessibles que possible à l'action chirurgicale en vue de l'ablation de certains néoplasmes, a déjà été pratiquée un certain nombre de fois depuis que Billroth en a donné l'exemple. Toutes ces variétés se ressemblent, du reste, dans leurs caractères fondamentaux. Nous n'en indiquerons que deux comme types.

Fig. 285. — Incision pour la résection temporaire de la partie moyenne du corps de la mâchoire (proc. de Billroth).

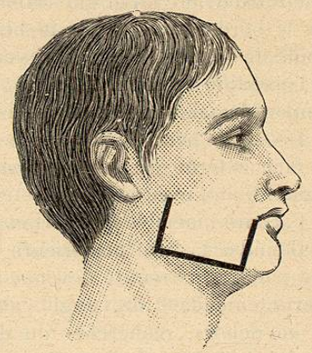

Fig. 286. — Incisions pour la résection d'un côté du corps de la mâchoire (proc. d'Albert).

Supposons qu'il s'agit d'ouvrir la voie pour enlever un carcinome lingual étendu sur le plancher de la bouche, sur les côtés du frein. On abaisse une incision à fond de chaque commissure au bord inférieur de la mâchoire ; on extrait la première molaire à droite et à gauche ; on divise verticalement l'os par deux traits de scie au fond des incisions, et l'on renverse en bas la partie moyenne de la mâchoire. C'est le procédé de Billroth (fig. 285).

Dans un cas, ayant à réséquer temporairement une partie du corps de la moitié gauche de la langue, Albert (d'Innsbrück) a fait une incision le long du bord inférieur de la mâchoire ; aux extrémités de l'incision, il a ajouté deux incisions ascendantes verticales. Il a scié l'os au fond de ces dernières et l'a renversé de bas en haut (fig. 286).

Quand l'opération fondamentale est terminée, on replace le segment

osseux et on fixe généralement par la ligature des dents et la suture métallique osseuse.

§ 2. — Membre supérieur

Nous ne décrirons ici que : 1° les *résections partielles non articulaires ;* 2° les *résections totales* ou *énucléations*, renvoyant au chapitre VI pour tout ce qui concerne les résections articulaires.

1° Résections partielles non articulaires.

Résections diaphysaires de la clavicule. — Faire sur une partie antéro-supérieure de la clavicule une incision de 10 centimètres qui suive sa direction et qui ne comprenne que la peau (fig. 287, *ab*).

Diviser le périoste dans le même sens en commençant et s'arrêtant à 1 centimètre des angles de l'incision cutanée.

Décoller le périoste de la lèvre supérieure, ainsi que les attaches correspondantes du trapèze et du sterno-cléido-mastoïdien. Décoller le périoste de la lèvre inférieure ainsi que les attaches du deltoïde et du grand pectoral.

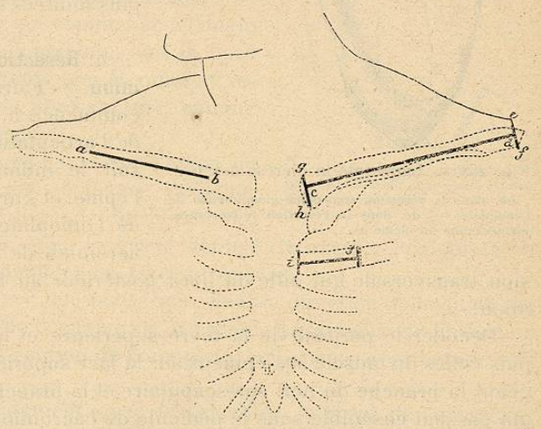

Fig. 287. — Incisions des parties molles.

ab, pour la résection diaphysaire de la clavicule. — *cdefgh*, pour l'énucléation de la clavicule. — *ij*, pour la résection totale d'un cartilage.

Aux limites externe et interne du décollement périostique, détacher en demi-cercle, avec une rugine courbe, les parties molles postérieures, et inférieures, au ras de l'os, juste assez pour pouvoir passer en toute sûreté une aiguille courbe, puis la scie à chaîne ou la scie-fil. Diviser la diaphyse par deux traits de scie.

Enfin soulever le segment diaphysaire par une extrémité au moyen d'un davier, et détacher le reste du périoste, le muscle sous-clavier et les ligaments coraco-claviculaires.

L'affranchissement préalable de la diaphyse permet de mieux diriger et de mieux surveiller le décollement des parties opposées à l'incision d'attaque.

Résections partielles de l'omoplate. — Nous ne décrirons que les plus importantes : 1° celle de l'épine et de l'acromion ; 2° celle qui comprend