moitié de la mâchoire par la voie intrabuccale afin d'éviter toute cicatrice extérieure.

2° Résection totale ou énucléation du maxillaire (opér. de Blandin). — Le manuel opératoire ne présente rien de spécial. On fait d'abord l'opération d'un côté, suivant le procédé qui précède ; puis, quand l'hémostase est achevée et qu'on a passé une anse de fil à travers la langue, on enlève de la même manière l'autre moitié du maxillaire.

B. — Résection temporaire.

Cette opération, qui a simplement pour but de rendre le plancher de la bouche et la région sus-hyoïdienne aussi accessibles que possible à l'action chirurgicale en vue de l'ablation de certains néoplasmes, a déjà été pratiquée un certain nombre de fois depuis que Billroth en a donné l'exemple. Toutes ces variétés se ressemblent, du reste, dans leurs caractères fondamentaux. Nous n'en indiquerons que deux comme types.

Fig. 285. — Incision pour la résection temporaire de la partie moyenne du corps de la mâchoire (proc. de Billroth).

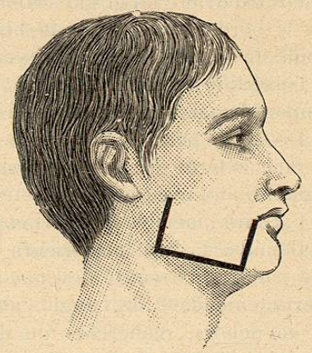

Fig. 286. — Incisions pour la résection d'un côté du corps de la mâchoire (proc. d'Albert).

Supposons qu'il s'agit d'ouvrir la voie pour enlever un carcinome lingual étendu sur le plancher de la bouche, sur les côtés du frein. On abaisse une incision à fond de chaque commissure au bord inférieur de la mâchoire ; on extrait la première molaire à droite et à gauche ; on divise verticalement l'os par deux traits de scie au fond des incisions, et l'on renverse en bas la partie moyenne de la mâchoire. C'est le procédé de Billroth (fig. 285).

Dans un cas, ayant à réséquer temporairement une partie du corps de la moitié gauche de la langue, Albert (d'Innsbrück) a fait une incision le long du bord inférieur de la mâchoire ; aux extrémités de l'incision, il a ajouté deux incisions ascendantes verticales. Il a scié l'os au fond de ces dernières et l'a renversé de bas en haut (fig. 286).

Quand l'opération fondamentale est terminée, on replace le segment

osseux et on fixe généralement par la ligature des dents et la suture métallique osseuse.

§ 2. — Membre supérieur

Nous ne décrirons ici que : 1° les *résections partielles non articulaires ;* 2° les *résections totales* ou *énucléations*, renvoyant au chapitre VI pour tout ce qui concerne les résections articulaires.

1° Résections partielles non articulaires.

Résections diaphysaires de la clavicule. — Faire sur une partie antéro-supérieure de la clavicule une incision de 10 centimètres qui suive sa direction et qui ne comprenne que la peau (fig. 287, *ab*).

Diviser le périoste dans le même sens en commençant et s'arrêtant à 1 centimètre des angles de l'incision cutanée.

Décoller le périoste de la lèvre supérieure, ainsi que les attaches correspondantes du trapèze et du sterno-cléido-mastoïdien. Décoller le périoste de la lèvre inférieure ainsi que les attaches du deltoïde et du grand pectoral.

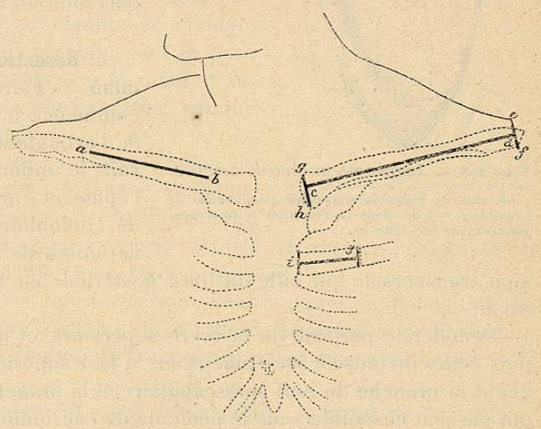

Fig. 287. — Incisions des parties molles.

ab, pour la résection diaphysaire de la clavicule. — *cdefgh*, pour l'énucléation de la clavicule. — *ij*, pour la résection totale d'un cartilage.

Aux limites externe et interne du décollement périostique, détacher en demi-cercle, avec une rugine courbe, les parties molles postérieures, et inférieures, au ras de l'os, juste assez pour pouvoir passer en toute sûreté une aiguille courbe, puis la scie à chaîne ou la scie-fil. Diviser la diaphyse par deux traits de scie.

Enfin soulever le segment diaphysaire par une extrémité au moyen d'un davier, et détacher le reste du périoste, le muscle sous-clavier et les ligaments coraco-claviculaires.

L'affranchissement préalable de la diaphyse permet de mieux diriger et de mieux surveiller le décollement des parties opposées à l'incision d'attaque.

Résections partielles de l'omoplate. — Nous ne décrirons que les plus importantes : 1° celle de l'épine et de l'acromion ; 2° celle qui comprend

toute la partie de l'omoplate située au-dessous d'une ligne (fig. 288, *ab*). qu'on mènerait de l'extrémité interne de l'épine à l'insertion du triceps ; nous la nommerons *résection sous-épino-glénoïdienne* ; 3° celle qui comprend toute la partie de l'omoplate située en arrière d'une ligne (fig. 288, *ac*), qu'on mènerait de l'échancrure coracoïde à l'insertion du triceps ; nous la nommerons *résection rétro-coraco-glénoïdienne*[1]. Dans l'application clinique, au besoin, il sera facile de déduire des opérations précédentes les résections plus limitées ou plus étendues.

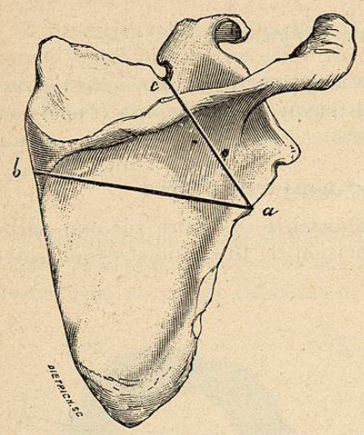

Fig. 288. — Lignes de la diérèse osseuse.

ab, dans la résection sous-épino-glénoïdienne de l'omoplate. — *ac*, dans la résection rétro-coraco-glénoïdienne du même os.

a. **Résection de l'épine et de l'acromion**. — Faire à fond une incision qui commence à 1 centimètre en dehors de l'articulation acromio-claviculaire, suit le milieu de l'acromion et de l'épine, et s'arrête près du bord interne de l'omoplate. Ajouter à l'extrémité acromiale de l'incision une petite incision transversale qui aille du bord postérieur au bord antérieur de l'acromion.

Décoller le périoste de la lèvre supérieure et les attaches du trapèze, puis celles du muscle sus-épineux sur la face supérieure de l'épine, en ménageant la branche du nerf sus-scapulaire et la branche de l'artère homonyme qui passent ensemble sous le pédicule de l'acromion.

Décoller le périoste de la lèvre inférieure et les attaches du deltoïde et du trapèze, puis celle du muscle sous-épineux.

Scier d'abord l'acromion de haut en bas, sur le trajet de la petite incision transversale. Puis sectionner l'épine à sa base d'implantation, au moyen de cisailles de Liston droites ou coudées, en allant du bord interne de l'omoplate vers le pédicule de l'acromion, pendant qu'un aide éloigne les deux lèvres de l'incision dans toute leur épaisseur, avec deux larges écarteurs.

b. **Résection sous-épino-glénoïdienne**. — Faire à fond une incision qui commence à l'extrémité interne de l'épine, suit le bord correspondant de

[1] Poncet (de Lyon) a appelé l'attention des chirurgiens sur les lésions inflammatoires de l'apophyse coracoïde, et décrit un nouveau procédé de résection de cette apophyse : il conseille une incision en T, dont la branche principale longue de 5 à 8 centimètres, parallèle au bord inférieur de la clavicule, répond, par son milieu, au sommet de l'apophyse, et dont l'autre branche, longue de 6 centimètres, perpendiculaire à la précédente passe par l'interstice deltoïdo-pectoral.

l'omoplate, à 2 ou 3 millimètres en dehors de lui, contourne l'angle inférieur et remonte jusqu'au milieu du bord externe ou axillaire (fig. 289, *abc*).

Décoller le périoste de la fosse épineuse et, avec lui, les attaches du muscle sous-épineux, jusqu'à la hauteur de l'insertion du triceps. Détacher aussi sur le bord interne de l'omoplate, l'insertion du rhomboïde ; sur le bord externe, les insertions du grand rond et du petit rond. Relever l'omoplate par son angle inférieur et dénuder sa face antérieure jusqu'à la même hauteur que la fosse sous-épineuse.

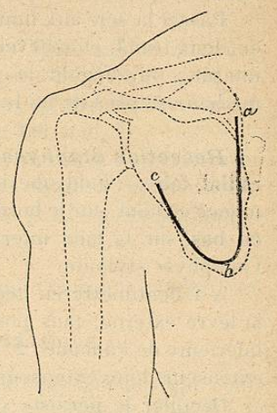

Fig. 289.

acb, incision des parties molles pour la résection sous-épino-glénoïdienne de l'omoplate.

c. **Résection rétro-coraco-glénoïdienne**. — Faire à fond une incision qui commence à l'angle supérieur et interne de l'omoplate, suit le bord interne de cet os dans toute son étendue et remonte jusqu'au milieu du bord externe, comme dans l'opération précédente.

Dénuder la fosse sous-épineuse, l'épine de l'omoplate, puis la fosse sous-épineuse. Détacher les muscles grand et petit ronds, le rhomboïde, l'angulaire de l'omoplate, puis le grand dentelé. Renverser l'omoplate en haut et en dehors, et dénuder sa face antérieure.

Enfin, scier l'épine avec une petite scie, dans la direction d'une ligne qui irait du bord postérieur de l'échancrure coracoïde au-dessous de l'insertion du triceps, et achever la section de l'omoplate, soit encore avec la scie, soit avec les cisailles.

Sectionner transversalement, avec les cisailles, le corps de l'omoplate, en allant du bord interne au bord externe.

On conserve ainsi l'apophyse coracoïde, l'acromion et la facette glénoïdienne avec l'insertion du muscle triceps. — Si l'on voulait enlever l'acromion, il n'y aurait qu'à ajouter à la précédente incision celle recommandée pour la résection de l'acromion et de l'épine.

Résection diaphysaire de l'humérus. — Sur la face externe du bras, suivant une ligne qui continuerait en haut l'arête sus-épicondylienne, diviser d'abord la peau, puis l'aponévrose brachiale, dans une étendue de 14 centimètres.

Chercher l'interstice du long supinateur et du brachial antérieur d'une part et du triceps d'autre part, et diviser le périoste petit à petit de peur d'intéresser le nerf radial ou quelqu'une de ses branches. Le nerf sort de la gouttière de torsion, à 10 centimètres environ au-dessus de l'épicondyle.

A 1 centimètre en deçà des angles de l'incision, décoller en avant le périoste et les attaches des muscles deltoïde, brachial antérieur et coraco-brachial. Décoller en arrière la cloison intermusculaire externe et les atta-

ches du triceps, en ayant soin de respecter le nerf radial et l'artère collatérale externe. Si l'artère est lésée, la forcipresser ou la lier.

Passer la scie aux limites du décollement périostique, diviser la diaphyse en deux traits, et achever de dénuder le segment diaphysaire sur sa partie interne, où siègent le paquet vasculo-nerveux (artère humérale, nerf médian), et près de lui le nerf cubital.

Résection diaphysaire du cubitus. — La main reposant sur le bord radial, faire à fond une incision longitudinale de 14 centimètres qui commence en haut, sur le bord postérieur du cubitus, suit ce bord, et se continue en bas sur la face interne du cubitus, comme si elle devait aboutir à l'apophyse styloïde.

A 1 centimètre en deçà des angles de l'incision, décoller le périoste de la lèvre externe, puis postérieure, ainsi que les attaches : 1° de la partie inférieure de l'anconé ; 2° du cubital postérieur ; 3° des long abducteur, court extenseur, long extenseur du pouce et extenseur propre de l'index.

Décoller le périoste de la lèvre interne, puis antérieure, ainsi que les attaches du cubital antérieur, du fléchisseur profond des doigts, et, tout en bas, d'une partie du carré pronateur.

Passer la scie souple aux limites du décollement périostique, diviser la diaphyse en deux traits, et séparer le segment diaphysaire d'avec le ligament interosseux et le reste des parties molles.

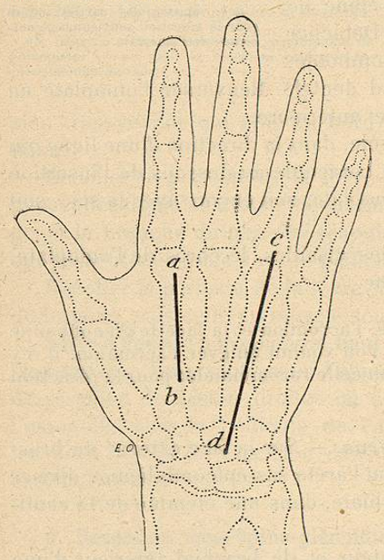

Fig. 290. — Incisions des parties molles.

ab, pour la résection diaphysaire du deuxième métacarpien. — *cd*, pour l'énucléation d'un métacarpien, le quatrième par exemple.

Résection diaphysaire du radius. — La main reposant sur le bord cubital, faire une incision longitudinale de 14 centimètres, purement cutanée.

Sur la face externe du radius, *en commençant à 4 centimètres seulement de sa capsule*, pour ne pas léser la branche postérieure du nerf radial qui contourne l'os dans l'épaisseur du court supinateur. — Récliner en dehors la branche cutanée du même nerf qui contourne également l'os en bas.

Diviser l'aponévrose antibrachiale dans la même étendue que la peau. Diviser ensuite le court supinateur et le périoste.

Décoller le périoste de la lèvre antérieure de l'incision, ainsi que les attaches du rond pronateur, du long fléchisseur du pouce et du carré pronateur. Décoller le périoste de la lèvre postérieure, ainsi que les attaches

radiales des long abducteur, court extenseur et long extenseur du pouce.

Le reste, comme dans le procédé précédent.

Résection diaphysaire d'un métacarpien. — Faire à fond une incision de 4 centimètres sur le côté dorsal externe pour le premier métacarpien ; sur le côté dorsal interne pour le cinquième ; sur un côté ou l'autre, pour le deuxième, le troisième et le quatrième (fig. 290, *a b*).

A un demi-centimètre des angles de l'incision, décoller le périoste en avant, puis en arrière de l'os, le sectionner avec des cisailles aux limites du décollement périostique, et achever de détacher le petit segment diaphysaire d'avec les parties molles, toujours à la rugine.

Pour réséquer plusieurs diaphyses, on ferait autant d'incisions respectives.

2° Résections totales ou Énucléations.

Énucléation de la clavicule. — Faire à fond une incision qui commence sur l'extrémité interne de la clavicule, suivre exactement le milieu de sa face antéro-supérieure et s'étende jusqu'à l'articulation acromio-claviculaire (fig. 287, *c d*). Ajouter à chaque extrémité une petite incision transversale (*e f*, *g h*).

Décoller le périoste et les attaches tendineuses de la lèvre supérieure, puis de la lèvre inférieure.

Diviser la clavicule au milieu, de haut en bas, avec une scie.

Saisir successivement chaque moitié de l'os, la dénuder au-dessous et en arrière, et la désarticuler.

Énucléation de l'omoplate[1]. — Faire d'abord à fond une incision qui commence à 1 centimètre en dedans de l'articulation acromio-claviculaire sur la clavicule, et se prolonge jusqu'au bord interne de l'omoplate, comme pour la résection de l'acromion et de l'épine. Faire ensuite à fond une incision qui suive le bord interne de l'omoplate, son angle inférieur et la moitié de son bord interne comme pour la résection rétro-coraco-glénoïdienne.

Dénuder l'acromion et l'épine, et ouvrir entièrement l'articulation acromio-claviculaire.

Dénuder toute la fosse sus-épineuse, toute la fosse sous-épineuse, et détacher en dedans les insertions de l'angulaire et du rhomboïde ; en dehors, de bas en haut, celles du grand rond, du petit rond et du triceps.

Abattre l'acromion au niveau de son pédicule, en faisant d'abord la voie, d'arrière en avant, avec la scie, puis en employant les cisailles.

Reconnaître la base de l'apophyse coracoïde et la diviser d'un coup de ciseau ou de cisailles, pour laisser l'apophyse en place.

Ouvrir la capsule articulaire autour de la cavité glénoïde et détacher le long chef du biceps.

[1] Cf. Poinsot. *Rev. de chir.*, mars 1885. — Schultz, *Deut. Zeitsch. f. Chir.*, 1896, p. 443.

Si l'on veut conserver intacte l'articulation scapulo-humérale, il faut libérer le col de l'omoplate et le sectionner à bonne distance de l'article.

Saisir le col de la cavité glénoïde avec un davier, et, pendant qu'on renverse l'omoplate en arrière et en dedans, détacher le muscle sous-scapulaire et le grand dentelé.

Hémostase : l'artère sus-scapulaire, la scapulaire postérieure, quelques rameaux de la scapulaire inférieure.

Fixer l'humérus lui-même (Ollier) ou les débris de la capsule (Quénu) à l'extrémité externe de la clavicule.

Suturer les muscles entre eux, en réunissant le trapèze et le rhomboïde au deltoïde ; — drainer.

Énucléation de l'humérus[1]. — Après avoir reconnu la tête du radius et l'épicondyle, faire d'abord une incision à fond comme pour la résection totale du coude avec section préliminaire de l'olécrâne. — Prolonger la branche verticale de l'incision jusqu'au-dessous de l'insertion du deltoïde, en agissant par plans successifs comme pour la résection diaphysaire de l'humérus.

Dénuder l'humérus d'après les règles énoncées à propos de ces deux résections, et le diviser avec une scie souple, à la partie supérieure de l'incision.

Enlever le reste de l'humérus en suivant le procédé d'Ollier pour la résection de l'épaule.

Énucléation du cubitus. — Faire à fond la même incision que pour la résection diaphysaire du cubitus, en la commençant en haut au milieu du sommet de l'olécrâne (ou seulement à sa base, si on veut le conserver) et en prolongeant en bas jusqu'à 1 centimètre au-dessous de l'apophyse styloïde. A l'extrémité supérieure de l'incision, ajouter une petite incision transversale.

Décoller le périoste et les parties molles vers le milieu de l'os.

Passer à ce niveau la scie souple, diviser l'os en deux moitiés, enfin dénuder et désarticuler ces moitiés l'une après l'autre.

Énucléation du radius. — A la base externe du radius, faire une incision purement cutanée qui commence à l'articulation huméro-radiale et qui se prolonge jusqu'au-dessous de l'apophyse styloïde. Écarter la branche cutanée du nerf radial.

Diviser l'aponévrose antibrachiale dans la même étendue que la peau.

Diviser le court supinateur et, avec lui, le périoste, *dans l'étendue de 2 centimètres seulement* à partir de l'interligne huméro-radial, et ne reprendre la division du court supinateur et du périoste, *que 2 centimètres plus bas*, afin de laisser la branche musculaire du nerf radial intacte dans le

[1] Cf. Galliot, Th. Paris, 1902.

pont intermédiaire. En bas, ménager les tendons du long abducteur, du court et du long extenseurs du pouce, ainsi que ceux des deux radiaux.

Décoller le périoste et les parties molles vers le milieu de l'os.

Scier, puis enlever isolément chaque moitié.

Énucléation du carpe. — Voy. Résections du poignet (page 388).

Énucléation d'un métacarpien. — Faire à fond, sur une face dorso-latérale interne ou externe, une incision longitudinale, qui commence à un demi-centimètre au-dessus de l'articulation carpo-métacarpienne et qui s'arrête à un demi-centimètre au-dessous de l'articulation métacarpo-phalangienne.

Décoller le périoste autour de l'os, vers son milieu, et le sectionner avec des cisailles.

Saisir le segment inférieur de l'os avec un davier, et le dénuder jusqu'à ce qu'il soit entièrement désarticulé.

Dénuder le segment supérieur sur les côtés et sur le dos, ouvrir avec la pointe du bistouri la ou les arthrodies intermétacarpiennes, puis l'arthrodie carpo-métacarpienne correspondante, et, pour cela, être bien renseigné sur les interlignes articulaires du métacarpien qu'on veut extirper (fig. 291).

Les interlignes du deuxième métacarpien ont la forme ci-contre (fig. 291, n° 1), dont la branche externe (*a b*) correspond au trapèze, la branche interne (*c d* au troisième métacarpien et l'échancrure (*b c*) au trapézoïde ; au niveau du point *b*, sur le tubercule externe du deuxième métacarpien, s'insère le premier radial externe.

Les interlignes du troisième métacarpien ont la forme ci-contre (fig. 291, n° 2), dont la branche externe (*a b*) correspond au deuxième métacarpien, la branche interne (*d c*) au quatrième métacarpien et la branche inférieure (*b c*) au grand os ; au niveau du point (*b*, sur l'apophyse styloïde du troisième métacarpien, s'insère le second radial externe.



N° 1. N° 2. N° 3. N° 4.

Fig. 291. — Forme des interlignes articulaires des métacarpiens.

Les interlignes du quatrième métacarpien ont la forme ci-contre (fig. 291, n° 3), dont la branche externe (*a b*) correspond au troisième métacarpien, la branche interne (*d c*) au troisième métacarpien, et la branche (*b c*) au grand os et à l'os crochu.

Les interlignes du cinquième métacarpien ont la forme ci-contre (fig. 291, n° 4), dont la branche externe (*a b*) correspond au quatrième métacarpien, et la branche (*b c*) à l'os crochu ; au niveau du point *c*, sur l'extrémité externe du cinquième métacarpien, s'insère le cubital postérieur

Quant à l'interligne du premier métacarpien, il est unique et a la direction commune à toutes les articulations par emboîtement réciproque. La désarticulation de ce métacarpien ne présente aucune difficulté.

Lorsque les arthrodies sont bien ouvertes sur le dos de la main, ne pas toucher avec le bistouri aux ligaments palmaires, sans quoi on risquerait fort de léser l'arcade artérielle palmaire profonde ; saisir le segment osseux

par son extrémité inférieure, le soulever et ruginer sa face inférieure avec précaution, jusqu'à libération complète.

Si l'on voulait, séance tenante, énucléer plusieurs métacarpiens, on ferait autant d'incisions et d'opérations isolées.

Énucléation d'une phalange. — Faire à fond, sur une face latéro-dorsale externe ou interne, une incision longitudinale qui commence à un demi-centimètre au-dessous de l'articulation phalango-phalanginienne.

Décoller le périoste en arrière, sur le côté correspondant à l'incision, puis en avant; détacher le ligament latéral correspondant de l'articulation phalango-phalangienne, attirer l'extrémité articulaire avec un davier, détacher l'autre ligament latéral, et achever la dénudation de l'os, de bas en haut, jusqu'à ce qu'il soit entièrement séparé de l'articulation métacarpo-phalangienne.

Pour l'énucléation d'une phalangine on suivra un procédé analogue.

Énucléation d'une phalange et du métacarpien correspondant. — Faire d'abord la résection du métacarpien, puis celle de la phalange d'après le manuel opératoire qui vient d'être décrit.

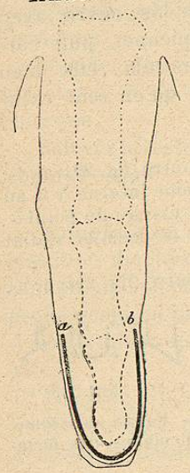

Fig. 292.
ab, incision en fer à cheval de Maisonneuve pour l'énucléation d'une phalangette. Doigt vu par sa face palmaire.

Énucléation d'une phalangette. — **Procédé de Maisonneuve.** — Faire à fond une incision en fer à cheval, dont les branches placées sur les bords de la phalangette dépassent un peu l'articulation phalango-phalangettienne, et dont la convexité embrasse l'extrémité du doigt (fig. 292, *a b*).

Détacher la valve inférieure, puis la valve supérieure avec la rugine, pendant que l'extrémité de l'os est saisie entre les mors d'un petit davier, et libérer l'os par la section des ligaments latéraux de son articulation.

Énucléation des deux phalanges ou exossation du pouce. — Faire à fond la même incision en fer à cheval que précédemment, mais en prolongeant les branches jusqu'au-dessous de l'articulation métacarpophalangienne.

Détacher les deux valves avec la rugine sur toute la longueur du doigt, et terminer par la section du ligament capsulaire de cette articulation.

§ 3. — Tronc

Résection du sternum[1]. — La résection totale du sternum est une opération exceptionnelle. Nous ne la décrirons pas.

[1] Voir également : *Chirurgie du médiastin antérieur.*

a. **Résection du tiers supérieur ou de la poignée.** — Faire à fond sur le milieu du sternum une incision verticale qui commence à son bord supérieur et se prolonge en bas dans l'étendue de 5 centimètres. Aux extrémités de cette incision, en ajouter deux autres transversales qui aillent, la première, d'une clavicule à l'autre; la seconde, d'un côté du sternum à l'autre (fig. 298).

Décoller les deux lambeaux, y compris le périoste, avec la rugine.

Diviser le sternum en bas, transversalement, avec une scie à crête de coq, sans dépasser une profondeur de 8 millimètres.

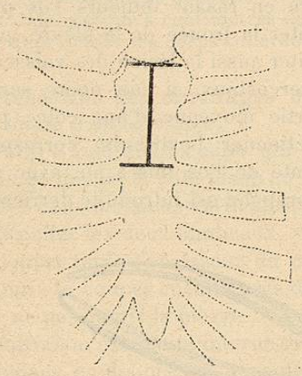

Fig. 293. — Incision pour la résection de la poignée du sternum.

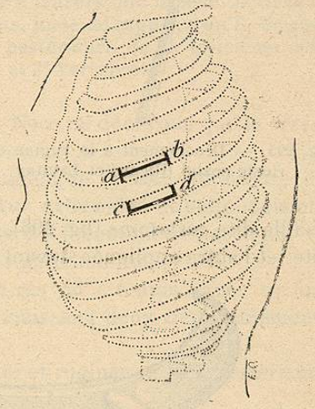

Fig. 294. — Résection partielle d'une côte.
ab, sans ouverture de la plèvre. — *cd*, avec ouverture de la plèvre (opér. de Roser).

Avec un fort bistouri, d'avant en arrière, diviser les cartilages costaux *au ras du sternum*, afin de ne pas léser les vaisseaux mammaires internes; ouvrir les articulations sterno-claviculaires, puis soulever la pièce par un côté au moyen d'un crochet mousse, et achever de la libérer, toujours en rasant sa surface.

b. **Résection du tiers moyen ou du corps.** — Faire une incision semblable qui commence à 5 centimètres du bord supérieur du sternum et qui se termine 5 centimètres plus bas.

Après décollement des lambeaux, scier l'os en haut, puis en bas, transversalement; diviser les cartilages costaux à droite et à gauche, soulever la pièce par un côté, et achever de la libérer.

Résection des côtes. — La résection totale d'une côte n'est jamais nécessaire dans la pratique.

a. **Résection partielle d'une côte.** — Faire à fond une incision de 8 centimètres, par exemple, qui suive le milieu de la face externe de la côte.