par son extrémité inférieure, le soulever et ruginer sa face inférieure avec précaution, jusqu'à libération complète.

Si l'on voulait, séance tenante, énucléer plusieurs métacarpiens, on ferait autant d'incisions et d'opérations isolées.

Énucléation d'une phalange. — Faire à fond, sur une face latéro-dorsale externe ou interne, une incision longitudinale qui commence à un demi-centimètre au-dessous de l'articulation phalango-phalanginienne.

Décoller le périoste en arrière, sur le côté correspondant à l'incision, puis en avant; détacher le ligament latéral correspondant de l'articulation phalango-phalangienne, attirer l'extrémité articulaire avec un davier, détacher l'autre ligament latéral, et achever la dénudation de l'os, de bas en haut, jusqu'à ce qu'il soit entièrement séparé de l'articulation métacarpo-phalangienne.

Pour l'énucléation d'une phalangine on suivra un procédé analogue.

Énucléation d'une phalange et du métacarpien correspondant. — Faire d'abord la résection du métacarpien, puis celle de la phalange d'après le manuel opératoire qui vient d'être décrit.

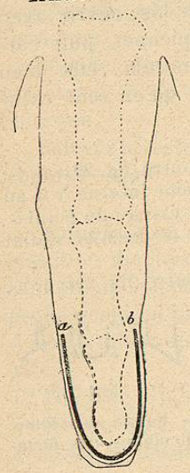

Fig. 292.
ab, incision en fer à cheval de Maisonneuve pour l'énucléation d'une phalangette. Doigt vu par sa face palmaire.

Énucléation d'une phalangette. — **Procédé de Maisonneuve.** — Faire à fond une incision en fer à cheval, dont les branches placées sur les bords de la phalangette dépassent un peu l'articulation phalango-phalangettienne, et dont la convexité embrasse l'extrémité du doigt (fig. 292, *a b*).

Détacher la valve inférieure, puis la valve supérieure avec la rugine, pendant que l'extrémité de l'os est saisie entre les mors d'un petit davier, et libérer l'os par la section des ligaments latéraux de son articulation.

Énucléation des deux phalanges ou exossation du pouce. — Faire à fond la même incision en fer à cheval que précédemment, mais en prolongeant les branches jusqu'au-dessous de l'articulation métacarpophalangienne.

Détacher les deux valves avec la rugine sur toute la longueur du doigt, et terminer par la section du ligament capsulaire de cette articulation.

§ 3. — Tronc

Résection du sternum[1]. — La résection totale du sternum est une opération exceptionnelle. Nous ne la décrirons pas.

[1] Voir également : *Chirurgie du médiastin antérieur.*

a. **Résection du tiers supérieur ou de la poignée.** — Faire à fond sur le milieu du sternum une incision verticale qui commence à son bord supérieur et se prolonge en bas dans l'étendue de 5 centimètres. Aux extrémités de cette incision, en ajouter deux autres transversales qui aillent, la première, d'une clavicule à l'autre; la seconde, d'un côté du sternum à l'autre (fig. 298).

Décoller les deux lambeaux, y compris le périoste, avec la rugine.

Diviser le sternum en bas, transversalement, avec une scie à crête de coq, sans dépasser une profondeur de 8 millimètres.

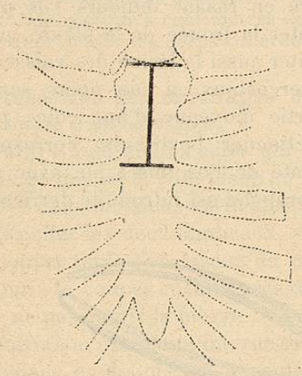

Fig. 293. — Incision pour la résection de la poignée du sternum.

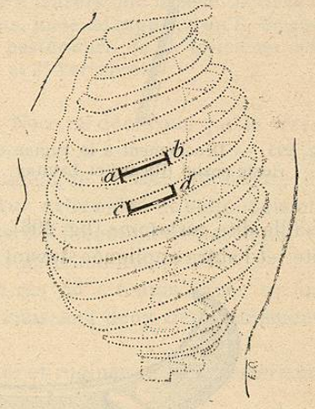

Fig. 294. — Résection partielle d'une côte.
ab, sans ouverture de la plèvre. — *cd*, avec ouverture de la plèvre (opér. de Roser).

Avec un fort bistouri, d'avant en arrière, diviser les cartilages costaux *au ras du sternum*, afin de ne pas léser les vaisseaux mammaires internes; ouvrir les articulations sterno-claviculaires, puis soulever la pièce par un côté au moyen d'un crochet mousse, et achever de la libérer, toujours en rasant sa surface.

b. **Résection du tiers moyen ou du corps.** — Faire une incision semblable qui commence à 5 centimètres du bord supérieur du sternum et qui se termine 5 centimètres plus bas.

Après décollement des lambeaux, scier l'os en haut, puis en bas, transversalement; diviser les cartilages costaux à droite et à gauche, soulever la pièce par un côté, et achever de la libérer.

Résection des côtes. — La résection totale d'une côte n'est jamais nécessaire dans la pratique.

a. **Résection partielle d'une côte.** — Faire à fond une incision de 8 centimètres, par exemple, qui suive le milieu de la face externe de la côte.

Ajouter, s'il est besoin, aux extrémités deux incisions verticales qui aillent du bord supérieur au bord inférieur de la côte (fig. 294, *a b*).

Avec la rugine droite décoller les deux lambeaux, y compris le périoste, et dénuder la face externe jusqu'aux bords (fig. 295).

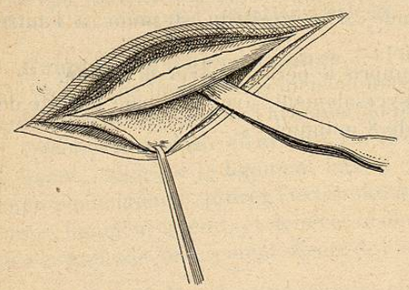

Fig. 295. — Décollement à la rugine du périoste costal (Ricard et Launay).

Avec la rugine courbe, de bas en haut, à une extrémité de l'incision, dénuder la face postérieure de la côte, mais en usant de tous les ménagements possibles, c'est-à-dire en rasant toujours l'os pour éviter la trouée de la plèvre, pour éviter aussi la lésion des vaisseaux intercostaux, si l'on opère sur la partie moyenne d'une côte ; puis sectionner l'extrémité correspondante de l'os mis à nu, avec une cisaille dite *costotome* (fig. 296), dont une branche est introduite derrière la côte, et l'autre appliquée devant elle.

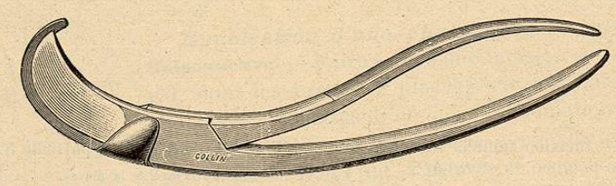

Fig. 296. — Costotome de Farabeuf.

Saisir l'extrémité libre de l'os avec un davier, l'attirer à soi, ruginer sa face jusqu'à l'autre extrémité de l'incision, et là, diviser encore l'os avec le costotome.

Résection partielle de plusieurs côtes (*pour aborder le médiastin postérieur : opération de Quénu et Hartmann*) [1]. — On doit la faire de préférence à gauche, « parce que la plèvre se porte verticalement d'arrière en avant le long des corps vertébraux pour gagner le sternum ; à droite, l'opération nécessiterait des décollements pleuraux bien plus étendus, la plèvre s'insinuant sous l'œsophage qu'elle tapisse postérieurement en formant un véritable cul-de-sac dans toute la partie située au-dessous de la crosse de la veine azygos ».

1er *temps*. — Incision verticale des téguments à égale distance de la ligne médiane et du bord spinal de l'omoplate ; l'épine scapulaire en indique la limite supérieure ; le bistouri s'arrêtera inférieurement après un trajet de 12 à 15 centimètres.

2e *temps*. — Incision légère de quelques fibres trapéziennes.

[1] Quénu et Hartmann, *Bull. et Mém. de la Soc. chir.*, 4 février 1891. — J.-L. Faure, *Bull. et Mém. de la Soc. chir.*, 21 janvier 1903.

3e *temps*. — Incision du rhomboïde ; c'est le seul muscle qu'il est nécessaire de sectionner.

4e *temps*. — On tombe alors sur le bord externe du muscle sacro-lombaire qu'on récline en dedans pour arriver directement sur l'angle postérieur des côtes.

5e *temps*. — Résection costale, portant sur les 2e, 3e, 4e et 5e côtes dans une étendue de 2 centimètres.

On crée ainsi un orifice parfaitement suffisant pour introduire la main, décoller et refouler la plèvre et le poumon et arriver très facilement dans le médiastin postérieur.

L'idée d'arriver dans le médiastin postérieur à travers une brèche thoracique n'est pas absolument nouvelle ; il est, du moins, juste de rappeler qu'E. Bœckel avait déjà réséqué 4 centimètres de la partie postérieure de la troisième côte pour aller évider les corps tuberculeux des 2e et 3e vertèbres.

Résection des cartilages costaux. — Nous ne décrirons que la *résection totale d'un cartilage*.

Faire à fond une incision qui longe le milieu de la face antérieure du cartilage depuis la côte jusqu'au sternum. Aux extrémités de cette incision, ajouter deux incisions verticales, chacune de 2 à 3 centimètres et demi.

Décoller les deux lambeaux, y compris le périchondre.

Couper toute l'épaisseur du cartilage au ras du sternum, avec un fort bistouri ; le couper ensuite près de la côte, mais aux deux tiers seulement, pour ne pas ouvrir la plèvre.

Saisir son extrémité interne avec un davier et ruginer sa face postérieure de dedans en dehors, en le soulevant peu à peu, jusqu'à ce qu'il soit entièrement libre.

Résection du rachis. — (Voy. p. 571.)

Énucléation du coccyx. — Le sujet étant couché sur le côté, faire à fond une incision verticale et médiane qui commence à 2 centimètres au-dessus de la terminaison de la crête sacrée et qui s'étende jusqu'à la pointe du coccyx ; à l'extrémité supérieure de l'incision, faire à fond une incision transversale qui aille d'un bord du coccyx à l'autre (fig. 297).

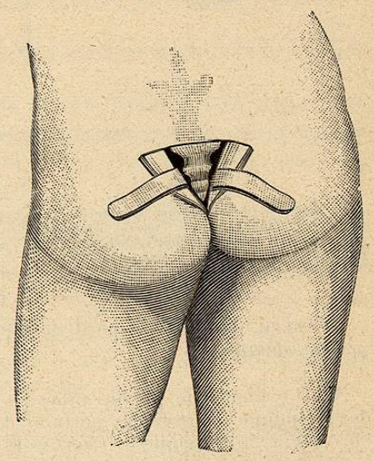

Fig. 297. — Coccyx mis à nu pour être énucléé.

Décoller les deux lambeaux, y compris le périoste, avec la rugine.

Si l'articulation sacro-coccygienne existe encore, l'attaquer par la face postérieure avec le bistouri, en faisant basculer le coccyx en avant et en séparant ses cornes des facettes sacrées ;

si la soudure est faite ou s'il y a ankylose, diviser la base du coccyx avec le ciseau.

Saisir la base du coccyx avec un davier d'Ollier, et pendant qu'on la renverse de plus en plus en arrière et en bas, affranchir les bords du coccyx, puis sa pointe.

Hémostase : l'artère sacrée moyenne et les sacrées latérales inférieures.

Résection sacro-coccygienne. — Voyez *Extirpation du rectum.*

Résection de l'os iliaque. — Nous décrirons d'abord quatre types de résection partielle : la résection de la crête iliaque, celle de la symphyse pubienne, celle de la branche ischio-pubienne et celle de la tubérosité ischiatique ; puis, la résection totale d'un os iliaque.

a. **Résection de la crête iliaque.** — Admettons qu'il s'agisse de retrancher toute la partie de l'ilium qui est au-dessus d'une ligne unissant l'épine iliaque antéro-supérieure à l'apophyse épineuse de la troisième vertèbre lombaire (fig. 298).

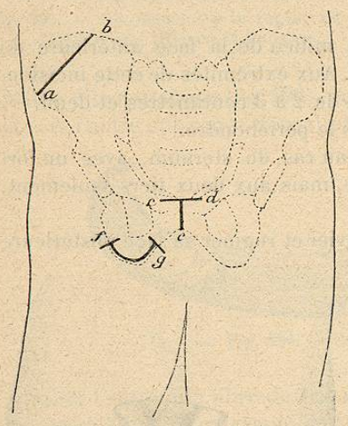

Fig. 298.

ab, ligne de diérèse osseuse dans la résection de la crête iliaque. — *cde*, incision des parties molles pour la résection définitive de la symphyse pubienne. — *fg*, incision des parties molles pour la résection de la tubérosité ischiatique.

Après avoir déterminé l'épine iliaque antéro-supérieure et le point où cette ligne croise en arrière la crête iliaque, faire à fond une incision qui suive la lèvre externe de la crête depuis l'épine jusqu'à 1 centimètre en arrière du point postérieur.

Avec la rugine, dénuder la crête, la fosse iliaque interne, puis la fosse iliaque externe, jusqu'au niveau de la ligne de diérèse osseuse.

Au milieu de cette ligne térébrer l'os avec un perforateur assez large ; passer la scie à chaîne, diviser la moitié antérieur de l'ilium, introduire de nouveau la scie à chaîne et diviser la moitié postérieure.

C'est là une application de la méthode que Chaisaignac appelle *résection par térébration.*

Il est évident que, par des procédés analogues, on peut, suivant les nécessités de la clinique, enlever des portions d'ilium plus étendues encore en hauteur et en largeur, à l'exemple de Czerny, E. Bœckel, etc.

b. **Résection de la symphyse pubienne.** — Elle est définitive ou temporaire ; dans les deux cas, nous supposerons que la résection doit avoir lieu suivant des lignes convergentes qui iraient des épines pubiennes vers le sommet de l'arcade.

a. **Résection définitive.** — Après avoir fait la toilette du champ opératoire, reconnaître les épines pubiennes droite et gauche, ainsi que le bord antérieur de la symphyse pubienne. Faire une incision cutanée transversale qui longe ce bord d'une épine à l'autre, puis l'approfondir jusqu'à l'os, mais après avoir écarté les cordons spermatiques, si l'opération est faite sur l'homme.

Du milieu de cette incision en abaisser une autre, mais verticale et à fond, qui passe devant la symphyse et arrive à l'arcade pubienne (fig. 298, *c d e*).

Décoller les deux lambeaux, y compris le périoste avec la rugine, et dénuder la partie antéro-interne du corps du pubis.

Dénuder le bord supérieur de la symphyse, d'une épine à l'autre, puis le sommet de l'arcade, en ménageant les racines des corps caverneux.

Passer l'index derrière la symphyse, de haut en bas, et déchirer simplement le tissu cellulaire lâche rétro-pubien, la dénudation avec la rugine est ici très difficile.

Avec l'aiguille de Cooper passée de haut en bas, derrière la symphyse, puis sous l'arcade, entraîner le fil d'une scie à chaîne ou d'une scie de Gigli, et diviser un côté de la symphyse, répéter la section de l'autre côté, et achever de libérer le segment au sommet de l'arcade pubienne, après que l'on a renversé en avant et en bas.

Si l'on voulait enlever une plus grande partie du corps du pubis et une partie de la branche descendante, on n'aurait qu'à prolonger l'incision transversale, et à ajouter à l'extrémité inférieure de la branche verticale deux incisions divergentes, parallèles au bord antérieur des branches mêmes de l'arcade.

b. **Résection temporaire.** — Indiquée pour l'ablation de certaines tumeurs rétro-pubiennes (vessie, prostate, utérus).

Faire une incision transversale comme dans le procédé précédent ; des extrémités de cette incision conduire deux incisions un peu convergentes chacune vers la branche descendante du pubis correspondant, mais en ménageant les racines des corps caverneux.

Dénuder le bord supérieur de la symphyse ; décoller le tissu cellulaire rétro-pubien ; détacher avec la rugine les racines des corps caverneux au bas des incisions verticales, puis scier à droite et à gauche au moyen de la scie à chaîne, et renverser le segment osseux avec les parties molles qui le recouvrent. La charnière est placée ainsi au-dessous de la symphyse.

Hémostase : les rameaux pubiens des deux artères obturatrices et des honteuses externes supérieures droite et gauche.

Telle est l'opération, précédée de ses indications, que Chalot a décrite dans sa première édition (1886). Depuis, Helferich (1888), Niehans, Heydenreich (de Nancy), Clado, ont recommandé également des résections temporaires de la symphyse pubienne. Ollier déclare les accepter en principe pour des cas exceptionnels, « pour des tumeurs profondes qu'on ne peut aborder par une autre voie » ; et il expose un procédé de résection temporaire totale analogue à celui-ci. Mais la première idée de ces résections temporaires appliquées au même but appartient à Chalot qui a été le premier à proposer une opération régulière.

c. **Résection de la branche ischio-pubienne.** — Le bassin étant attiré à l'extrémité de la table, et les cuisses relevées et écartées comme pour l'opération de la taille périnéale, après avoir exploré les parties, faire à fond une incision qui suive le sillon fémoro-génital, mettre à nu tout le bord antérieur de la branche ischio-pubienne et descendre jusqu'au tiers antérieur de la tubérosité ischiatique ; à l'extrémité antérieure de l'incision, ajouter une incision transversale de 3 centimètres.

Dénuder la face externe de la branche dans toute sa largeur, c'est-à-dire jusqu'à la membrane obturatrice.

Détacher en dedans d'abord les insertions du muscle transverse périnéal superficiel, de l'ischio-caverneux et de la racine correspondante du corps caverneux ; puis, plus profondément, le ligament de Carcassonne.

Diviser la partie supérieure de la branche ischio-pubienne avec la scie fil ou bien en faisant la voie avec une scie fine et en complétant la section avec le ciseau, pour ne pas léser l'artère honteuse interne qui chemine en dedans de la branche, parallèlement à elle.

Diviser ensuite, toujours de dehors en dedans, la partie antérieure de la tubérosité ischiatique.

Saisir la branche avec un davier par son bord interne, dénuder sa face interne au fur et à mesure qu'on la renverse vers la cuisse, en rasant toujours l'os, afin d'éviter l'ouverture de l'artère honteuse ; enfin dégager le bord externe d'avec la membrane obturatrice et les insertions correspondantes des muscles obturateurs.

d. **Résection de la tubérosité ischiatique.** — Faire à fond une incision curviligne qui suive tout le bord inférieur et externe de la tubérosité ischiatique. Aux extrémités de cette incision ajouter deux incisions transversales de 3 centimètres n'intéressant que les téguments. Forcipresser, si cela est nécessaire, l'artère périnéale ouverte par l'incision antérieure (fig. 298, *fg*).

Dénuder toute la tubérosité, à l'exception de sa face interne.

Diviser la tubérosité en haut, puis en bas, dans la moité seulement de sa partie la plus épaisse, au moyen de la grande scie de W. Adams ou de celle de Larrey, et achever la section avec le ciseau.

Le reste, comme dans le procédé précédent.

e. **Résection totale d'un os iliaque.** — A l'idée d'un pareille exérèse, on se demande d'abord avec inquiétude ce que va devenir la statistique de la masse intestinale et des organes intra-pelviens, et ce qui en résultera pour l'utilisation du membre correspondant. Mais l'expérience clinique nous rassure ; Kocher (de Berne) et Roux (de Lausanne), les chirurgiens qui ont eu les premiers la hardiesse de pratiquer cette grosse opération, l'un pour un ostéo-sarcome, l'autre pour un chondro-sarcome, n'ont pas seulement guéri leurs malades ; mais ils ont obtenu des résultats fonctionnels remarquables, si bien que ces malades marchent sans appui, tout en boitant, et peuvent se tenir sur le pied du côté opéré, l'autre pied en l'air. En outre, chez l'opéré de Kocher, on ne sent qu'une pointe de hernie sous la partie antérieure du ligament de Poupart, et, chez celui de Roux, une hernie inguinale préexistante dont le sac avait été lié au collet pendant l'opération, s'est largement reproduite, il est vrai, mais ne s'est pas compliquée d'une éventration sous-jacente. La fixité relative de l'extrémité supérieure du fémur s'explique « par la formation d'une membrane fibreuse épaisse, développée entre les plans musculaires intra et extra-pelviens ».

Procédé de Roux : 1° *Résection du pubis.* — Incision à fond, entre le cordon spermatique et le pli fémoro-génital, sur la branche horizontale du pubis, sur son corps, puis sur sa branche descendante, depuis la veine fémorale jusqu'à trois travers de doigt de l'anus. Désinsertion des muscles adducteurs de la cuisse, de l'ischio-caverneux. Section avec la scie à chaîne, le plus loin possible, de la branche horizontale du pubis, puis de la branche ascendante de l'ischion, en ménageant les vaisseaux et nerfs obturateurs. — Division, avec le ciseau, de la symphyse pubienne. — Ablation en bloc du segment osseux ainsi circonscrit. — Tamponnement provisoire de la plaie.

2° *Résection de l'ilium et de l'ischion.* — Incision profonde qui commence en arrière à trois travers de doigt de l'anus, longe le coccyx, dépasse en arrière la symphyse sacro-iliaque, suit la crête iliaque, puis le ligament crural et se termine au-dessus de l'éminence ilio-pectinée à la hauteur du nerf crural. — Rabattement du lambeau musculo-cutané de la fesse, en faisant l'hémostase de l'artère fessière, et en ménageant le muscle pyramidal. — Ouverture de l'articulation coxo-fémorale et section de la tête du fémur de haut en bas, d'arrière en avant, de dehors en dedans, dans son plus grand diamètre pour avoir une vaste plaie osseuse en vue de l'accolement et d'une meilleure sustentation ultérieure. — Incision des muscles de la paroi abdominale. — Dénudation de la fosse iliaque interne, ainsi que du reste de l'os iliaque sur la face qui regarde l'excavation pelvienne. — Section, au ciseau, en arrière de la synchondrose sacro-iliaque. — Dénudation de la tubérosité ischiatique par la plaie antérieure et ablation de l'ilium et de l'ischion, en divisant les dernières attaches de l'épine et de la tubérosité sciatiques. — Drainage multiple.

Pansement antiseptique et extension continue de la jambe.

Ollier est également partisan de l'excision parcellaire pour enlever tout l'os iliaque : « On fait moins de désordre dans les parties molles et l'opération en est singulièrement facilitée. » Toutefois, contrairement à l'exemple de Kocher et de Roux, il estime que la décapitation du fémur n'est pas nécessaire.

§ 4. — MEMBRE INFÉRIEUR

1° Résections partielles non articulaires.

Résection diaphysaire du fémur. — Sur la face antéro-externe de la cuisse, faire à fond une incision de longueur suffisante.