c. **Opération de Ch. Nélaton** (Ablation de la cale prépéronière et décapitation de l'astragale). — Par une incision de 6 centimètres entre le bord antérieur du péroné et le bord externe des tendons extenseurs, découvrir la saillie astragalienne et l'interligne tibio-tarsien. Prolonger l'incision en bas jusqu'à l'interligne médio-tarsien. Mettre à nu la cale prépéronière formée par la partie antérieure de la joue astragalienne externe et la faire sauter au ciseau, pour corriger l'équinisme.

Par la même incision, mettre à nu et extirper la tête de l'astragale et au besoin faire sauter le grande apophyse du calcanéum, comme dans les procédés qui vont suivre.

d. **Opération de Farabeuf** (Tarsectomie cunéiforme dorsale externe). — On taille au niveau de l'articulation médio-tarsienne et aux dépens de l'astragale et du calcanéum un coin osseux à base dorsale pour corriger la flexion, externe pour supprimer l'adduction dans les varus équin invétérés de l'adulte.

1° Incision cutanée courbe descendant de la malléole externe sur le bord externe du pied jusque sous la tubérosité du 5e métatarsien. De la concavité de cette première incision, part une seconde incision droite qui remonte sur l'apophyse calcanéenne jusqu'à la saillie de la tête astragalienne. Disséquer les lambeaux.

2° Inciser longitudinalement le périoste calcanéen. Avec la rugine, dénuder en haut le calcanéum, le col et la tête de l'astragale, en allant sur le premier jusque dans le tunnel astragalo-calcanéen ; sur le second, jusqu'à la poulie astragalienne. En bas, vers la plante, désinsérer patiemment d'abord au bistouri glissé à plat, puis à la rugine, le ligament calcanéo-cuboïdo-scaphoïdien plantaire.

3° Caler le pied sur un coussin de sable. Ecarter fortement les parties molles. Prendre un ciseau mince et large. L'appliquer au bord inféro-externe du calcanéum au niveau du tiers moyen de cet os. L'axe du ciseau doit être perpendiculaire à celui du calcanéum et viser simultanément cet os et la tête de l'astragale, mais le plat de la lame doit être incliné en haut et en arrière pour mordre la face dorsale plus que la face plantaire. Enfoncer le ciseau jusqu'à section du col de l'astragale.

Avec le davier, extraire les fragments astragalien et calcanéen. Essayer la correction. S'il le faut, couper les ligaments internes. Si cela est insuffisant, façonner le cuboïde et le scaphoïde pour qu'ils s'appliquent exactement aux surfaces réséquées du calcanéum et de l'astragale.

Suturer les os pour mieux assurer leur coaptation.

Chez l'enfant, Jalaguier conseille de procéder plus économiquement.

e. **Opération de Hahn-Gross** (Extirpation totale de l'astragale et de la grosse apophyse du calcanéum). — Excellente dans les varus équin invétérés. Souvent il n'est pas nécessaire de réséquer plus de 1 centimètre et demi de la grosse apophyse du calcanéum. Mêmes indications.

Faire d'abord une incision comme pour l'extirpation totale de l'astragale

seul : puis de cette incision à 1 centimètre au-devant de la malléole externe, en faire partir une autre, légèrement concave, en avant qui arrive sur le côté

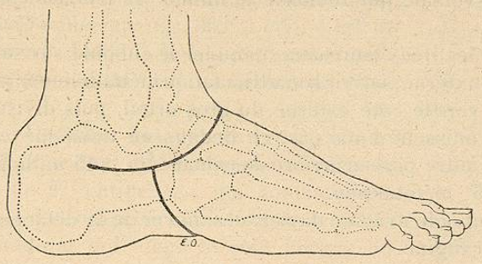

Fig. 301. — Opération de Hahn-Gross.

externe du pied à 2 centimètres derrière le tubercule du 5e métatarsien (fig. 301).

Enlever l'astragale, comme il a été dit précédemment.

Disséquer les téguments au niveau de la grosse apophyse du calcanéum, la dénuder avec la rugine en dessus et en dehors ; ouvrir l'articulation calcanéo-cuboïdienne, sculpter un coin à base externe au moyen du ciseau frappé, pendant que la plante repose sur un plan résistant ; saisir le coin avec un petit davier et achever son détachement avec la rugine.

Si l'os est encore cartilagineux, un fort bistouri suffit pour l'excision du coin.

B. **Tarsectomie postérieure totale.** — Elle s'adresse non plus aux difformités, mais aux ostéites du tarse.

Enlever d'abord le calcanéum par le procédé décrit page 354, pour l'énucléation de cet os. Prolonger ensuite l'incision dorsale antérieure jusque derrière la tubérosité du scaphoïde et extirper l'astragale, comme dans le procédé de Lund, décrit pour l'énucléation de cet os.

Cette opération est supérieure à celle de Wladimiroff-Mickulicz.

2° Tarsectomies antérieures. — Elles sont partielles ou totales.

A. **Tarsectomies antérieures partielles.** — *a.* **Opération de Richard-Davy** (Extirpation du cuboïde). — Indiquée dans le varus et le varus équin, mais rarement suffisante.

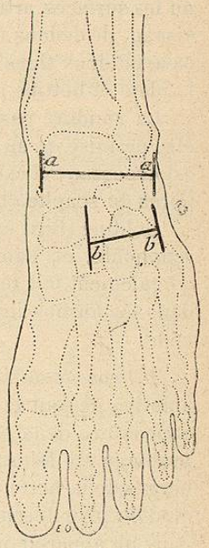

Fig. 302.
aa', opération de Chalot.
bb', opération de R. Davy.

Diviser la peau : 1° par une incision de 3 centimètres qui longe le bord antéro-externe du pied à partir de la partie moyenne du tubercule du

5e métatarsien ; 2° par une incision parallèle de 4 centimètres, faite sur le dos du pied dans l'axe du 3e métatarsien et à partir de cet os ; 3° par une incision transversale qui réunisse le milieu de l'incision externe à l'autre (fig. 302, *b b*).

Disséquer les deux lambeaux ; dénuder le cuboïde sur sa face supérieure et sur sa face externe ; ouvrir son articulation métatarsienne par un trait dirigé obliquement vers le côté externe du gros orteil, puis diviser les ligaments dorsaux qui l'unissent d'une part en dedans au troisième cunéiforme et au scaphoïde, d'autre part en arrière au calcanéum, à 15 millimètres derrière le tubercule du 5e métatarsien.

Saisir le cuboïde avec un davier, et achever de le détacher à sa face antérieure avec la rugine.

b. **Opération d'Ogston** (Résection partielle de l'astragale et du scaphoïde). — Cette opération est destinée à obtenir l'ankylose astragalo-scaphoïdienne pour remédier au pied plat.

1. *Procédé d'Ogston*, d'après V. Winiwarter[1]. — Le pied reposant sur son bord externe, reconnaître sur son bord interne l'interligne de Chopart et faire à fond une incision parallèle à la plante, large de 3 centimètres et demi, et qui commence à 2 centimètres et demi en dehors du tibia. Mettre à nu les surfaces articulaires de l'astragale et du scaphoïde et les enlever au ciseau, de dedans en dehors. Pendant que le pied est redressé, unir les deux os avec deux tiges d'ivoire, et couper ces tiges au ras. Suture complète de la plaie et bottine plâtrée.

La soudure osseuse réussit presque toujours ; mais la marche ne doit être permise qu'au bout de trois mois. Parfois, pour assurer la correction, il est nécessaire d'exciser en outre, dans la même séance, les surfaces articulaires du scaphoïde et du premier cunéiforme.

Golding Bird est même allé plus loin : il a enlevé dans un cas tout le scaphoïde, et, dans un autre, il a fait la section transversale du tarse. Lejars[2] a également fait ressortir les avantages d'une large tarsectomie cunéiforme dans les formes invétérées du pied plat valgus douloureux. Voici son procédé :

2. *Procédé de Lejars*. — « Longue incision sur le bord interne du pied ; ablation de tout le scaphoïde, d'une portion de la tête de l'astragale et d'un copeau des deux premiers cunéiformes ; création d'une large brèche qui se prolonge en dehors dans l'épaisseur du cuboïde ; rapprochement des deux berges de la perte de substance osseuse et réunion par un fil d'argent ; réunion du plan fibreux et réunion cutanée totale. Immobilisation en léger varus dans un appareil plâtré.

c. **Opération de Davies-Colley** (Tarsectomie cunéiforme externe). — On

[1] Winiwarter, *Lehrb. d. Chir., Oper.*, p. 156, 1895.
[2] Lejars, *Congr. fr. de chir.*, 1896, p. 208.

retranche un coin dont la base comprend la face externe du cuboïde et dont le sommet correspond en dedans, soit à la première articulation cunéo-métatarsienne (fig. 303, *a a a*), soit à la première articulation scaphoïdo-cunéenne (fig. 303, *b b b*), c'est-à-dire à 2 centimètres et demi au-devant de la tubérosité du scaphoïde ou immédiatement au-devant de cette tubérosité.

Faire : 1° une incision cutanée externe, comme dans le procédé précédent ; 2° une incision cutanée interne, longue de 2 centimètres, qui commence à 3 centimètres ou à 1 centimètre au-devant de la tubérosité du scaphoïde et qui longe le côté interne du pied ; 3° une incision transversale qui joigne le milieu des deux incisions précédentes.

Disséquer les deux lambeaux, dénuder le dos du tarse dans toute l'étendue mise à découvert, et sculpter le coin avec le ciseau, sans se préoccuper des interlignes articulaires, comme s'il s'agissait d'une seule pièce osseuse.

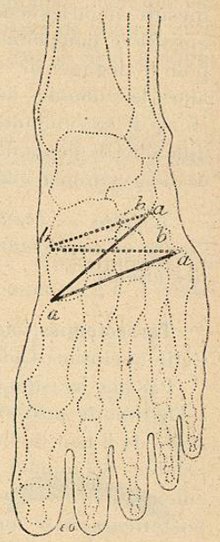

Fig. 303. — Opération de Davies-Colley.

B. **Tarsectomie antérieure totale**. — Elle s'applique aux ostéites.

Procédé d'Ollier. — 1er *temps*. — *Incision de la peau et de la gaine périostéo-capsulaire*. — Faire quatre incisions cutanées de 5 à 6 centimètres de longueur : la première incision sur le bord interne du pied. Elle commence en arrière du tubercule scaphoïdien et se dirige en avant jusque un peu au delà de l'articulation métatarso-cunéenne. La gaine périostéo-capsulaire est incisée le long du bord inférieur des os, en passant au-dessus du tendon du jambier postérieur et en suivant longitudinalement le muscle abducteur du gros orteil. La seconde incision longe en dehors le bord externe de l'extenseur propre du gros orteil pour permettre d'éviter l'artère pédieuse. On ouvre ainsi la gaine périostéo-capsulaire le long du bord externe du premier cunéiforme. — La troisième incision se fait sur l'articulation cunéo-cuboïdienne. Elle passe ou entre le 4e et le 5e ou entre le 3e et le 4e tendon de l'extenseur commun et les faisceaux correspondants du pédieux, qu'on séparera par une incision interfasciculaire en coupant le moins de fibres possible. — La quatrième incision (ou la première si l'on commence par le bord externe) répond au bord externe du cuboïde. Elle suit le bord supérieur du tendon du court péronier latéral et se prolonge un peu sur l'apophyse du 5e métatarsien. On peut découvrir ainsi plus facilement le cuboïde.

2e *temps*. — *Dénudation et extraction successives des divers os du tarse antérieur*. — On commence à volonté par le côté interne ou par le bord cuboïdien. Dans le premier cas, dénuder d'abord le premier cunéiforme et le

scaphoïde, puis couper le ligament interosseux du premier cunéiforme. Extraire ces deux os en ayant soin d'achever de les dépouiller à leur face profonde, à mesure qu'on les écarte et qu'on les soulève avec le petit davier-érigne. Extraire ensuite le deuxième cunéiforme qu'il faut aborder par la troisième incision pour le dégager de ses adhérences superficielles et interosseuses. Attaquer alors le cuboïde, qui présente, le plus souvent, le plus grand obstacle à cause de son emboîtement entre le 5e métatarsien et le calcanéum, et de la difficulté de dépouiller sa face profonde parcourue par la coulisse du tendon du long péronier latéral. Enlever enfin le troisième cunéiforme.

3e *temps. — Toilette de la plaie, abrasion des surfaces articulaires antérieure ou postérieure. — Drainage.* — Pansement aseptique ; attelle plâtrée postérieure.

Tarsectomies totales. — *a.* **Désossement du tarse** (Championnière)[1]. — Cette opération s'adresse aux pieds bots invétérés rebelles.

Par une incision dorsale externe allant du milieu de l'article tibio-tarsien, à l'extrémité postérieure du 5e métatarsien, en dehors des tendons extenseurs qu'il faut récliner en dedans, énucléer d'abord l'astragale, ce qui est pénible. Sectionner verticalement le calcanéum dans son tiers antérieur et enlever tous les autres os du tarse, en réséquant même s'il le faut l'extrémité postérieure du 5e métatarsien.

Suturer, drainer ; modeler le pied et le maintenir avec une bande roulée. Le quatrième jour, enlever le drain et commencer doucement la mobilisation.

b. **Tarsectomie totale pour tuberculose.** — C'est Conner (de l'Ohio) qui, le premier, aurait exécuté le désossement complet du tarse et démontré que cette opération est susceptible de donner de bons résultats fonctionnels aussi bien que thérapeutiques.

Elle s'adresse à la tuberculose.

1er *temps. — Incisions longitudinales externe et interne.* — Faire à fond une incision qui commence sur le bord postérieur de la malléole péronéale au niveau de l'interligne médian de l'articulation tibio-tarsienne, suit ce bord, puis la face externe du calcanéum et du cuboïde, et se termine sur le 5e métatarsien à 1 centimètre au-devant de son tubercule. Faire à fond une autre incision qui suit le bord antéro-interne du pied et va de la malléole interne à l'extrémité postérieure du premier métatarsien.

2e *temps. — Extirpation de l'astragale.* — Pour cela, ouvrir largement l'articulation tibio-tarsienne avec la rugine et par les deux incisions ; dénuder l'astragale ; luxer le pied en avant : couper le ligament interosseux astragalo-calcanéen et compléter l'énucléation de l'astragale.

Les autres temps consistent à extirper successivement, toujours d'après

[1] Championnière, *Congrès international de médecine*, Paris, 1900.

la méthode sous-périostée, le calcanéum, le cuboïde, le scaphoïde, le premier, le deuxième et troisième cunéiformes ; ablations très laborieuses sur le cadavre, mais qui le sont bien moins sur le vivant à cause du ramollissement des os.

L'hémostase une fois assurée, deux drains mis en place de chaque côté du tendon d'Achille par des incisions de décharge, on fixe le pied à angle droit sur la jambe dans une gouttière plâtrée.

Villar (de Bordeaux) a poussé encore plus loin l'exérèse des os du pied, et a fait une tarso-métatarsectomie totale (sauf une partie de calcanéum) ; le résultat a été bon. Avant lui, Conner et Kappeler avaient pratiqué des résections presque aussi étendues.

Énucléation d'un métatarsien. — Sur la face dorso-latérale ou externe, faire une incision longitudinale cutanée qui commence à 1 centimètre au-dessus de l'articulation tarsienne et qui s'arrête à 1 centimètre au-dessous de l'articulation phalangienne.

Ecarter le tendon du pédieux si l'incision en croise quelqu'un.

Approfondir l'incision jusqu'à l'os dans toute la longueur de l'ouverture cutanée.

Décoller le périoste sur la face dorsale et les deux faces latérales de la diaphyse.

Diviser la diaphyse au milieu avec les cisailles, soulever et achever de dénuder le segment antérieur jusqu'à la désarticulation complète.

Dénuder la face dorsale de l'extrémité du segment postérieur : diviser le ou les ligaments interosseux, plus le ligament de Lisfranc pour le 2e métatarsien dans l'interligne interne de la mortaise ; saisir le segment par cette extrémité, et achever de le dénuder.

Hémostase : quelques rameaux de la sustarsienne interne pour le 1er métatarsien, et la dorsale du métatarse pour les autres ; pour tous, plusieurs rameaux des interosseux dorsaux et plantaires.

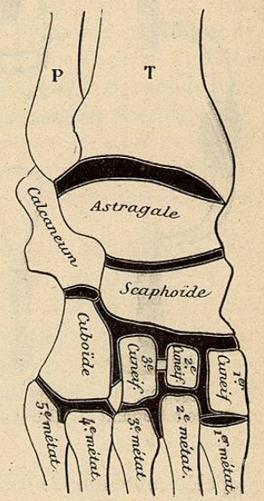

Fig. 304.

Tarse, partie postérieure du métatarse et partie inférieure des os de la jambe (face dorso-antérieure). Pour montrer la disposition, les connexions et l'indépendance des synoviales articulaires correspondantes, T, tibia ; P, péroné.

On faisait remarquer naguère que les articulations qui existent entre les 2e et 3e métatarsiens d'une part, et les cunéiformes d'autre part, communiquent avec la première articulation intercunéenne, et, par celle-ci, avec la grande articulation scaphoïdo-cunéenne (fig. 304) ; et l'on recommandait, par suite, en médecine opératoire, à moins que l'extirpation complète ne fût indispensable ou inévitable, de s'en tenir à la résection de la diaphyse, sans toucher à son extrémité tarsienne. Cette réserve n'a plus la raison d'être avec la chirurgie antiseptique.