IV

TRÉPANATION. — ABRASION. — ÉVIDEMENT

I. — TRÉPANATION

La trépanation, au sens étroit du terme, est une opération qui consiste à trouer un os en lui enlevant une rondelle au moyen d'une scie circulaire

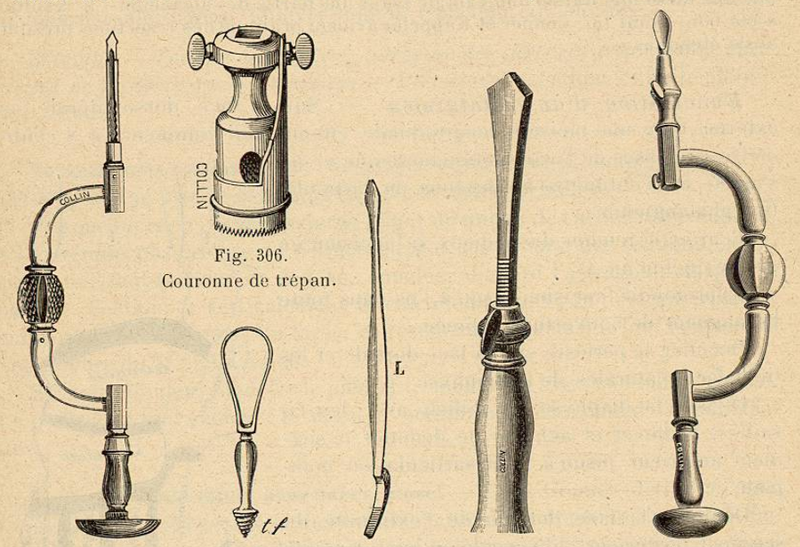

Fig. 306. Couronne de trépan.

Fig. 305. Arbre à trépan. — Fig. 307. Tire-fond. — Fig. 308. Elévatoire. — Fig. 309. Perforateur de Lannelongue. — Fig. 310. Trépan à cliquet avec perforateur de Doyen.

appelée *couronne de trépan*. Mais on comprend aussi sous ce nom la même manœuvre exécutée avec d'autres instruments que le trépan proprement dit :

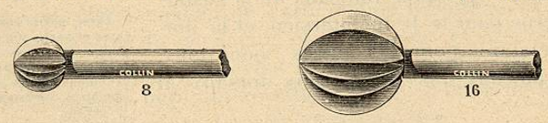

Fig. 311. — Fraises de Doyen.

tels les fraises, les perforateurs (fig. 309, 310, 311) et même les gouges et ciseaux divers.

L'instrumentation classique pour la trépanation vraie comprend :

Un trépan à arbre, celui à curseur de Charrière, avec deux ou trois couronnes ayant un diamètre de 2 centimètres, 1 centimètre et demi et 1 centimètre ; un tire-fond ; un élévatoire ; un couteau lenticulaire ; une petite scie de Hey ; des pinces coupantes d'Hoffman, de Lucas-Championnière, etc., plus une petite brosse (fig. 305, 306, 307, 308).

La trépanation peut porter sur les os longs, le crâne, le sinus de la face, le rachis du bassin.

§ 1. — Os longs

Le membre étant en attitude voulue, reposant sur un coussin, faire une incision longitudinale de 4 à 5 centimètres et demi ou une incision curviligne à convexité inférieure, haute et large de 3 centimètres et demi, allant jusqu'à l'os.

Décoller le périoste des lèvres de l'incision ou du lambeau.

Pendant qu'un aide écarte convenablement les parties avec deux crochets mousses ou une érigne, si l'on se sert du trépan de Charrière, relever la couronne à 5 millimètres au-dessus de la pointe de la pyramide, en relâchant sa vis, puis la fixant de nouveau à la tige de la pyramide : relever également le curseur en relâchant sa vis, puis le fixant à 1 centimètre et demi au-dessus des dents de la couronne ; appliquer la pointe de la pyramide perpendiculairement au milieu de la surface mise à nu, saisir solidement la plaque ou pomme de l'arbre avec la main gauche, saisir à pleine main droite le corps de l'arbre à rotation et exécuter de gauche à droite une série de mouvements circulaires jusqu'à ce que la couronne elle-même soit engagée de 5 millimètres.

Retirer l'instrument, nettoyer les dents de la couronne, abaisser la couronne jusqu'à 5 millimètres au-dessous de la pointe de la pyramide, l'introduire de nouveau dans le sillon circulaire déjà créé, et exécuter encore des mouvements de rotation jusqu'à ce que le rebord du curseur touche à l'os.

Retirer définitivement l'instrument, visser le tire-fond dans le trou central de la rondelle, et évulser cette dernière par une traction directe ou latérale. Si le tire-fond seul ne réussit pas, associer ou substituer à son action celle de l'élévatoire qu'on insinue en guise de levier dans le sillon circulaire.

Enfin, si l'on veut, approfondir la brèche avec la gouge à main ou le ciseau-gouge

§ 2. — Crane, rachis, apophyse mastoïde

Ces diverses trépanations seront respectivement étudiées plus loin.

§ 3. — Bassin[1]

(Abcès iliaques).

La trépanation *typique* du bassin, en vue d'évacuer une collection purulente de la fosse iliaque (psoïtis, ostéomyélites, abcès par congestion, sup-

[1] Cf. Gangolphe, *Rev. de chir.*, 1888. — Condamin, Th. de Lyon, 1888 et *Arch. prov. de chir.*, 1893, p. 521-558. — Libouroux, *Arch. prov. de chir.*, 1892, p. 259.

purations péricæco-appendiculaires et périsigmoïdiennes, suppurations rénales) est la seule que nous décrirons ici.

1° Procédé de Condamin. — Placer le sujet sur le côté sain. Chercher les épines iliaques antéro-supérieure et postéro-supérieure, en suivant la crête d'avant en arrière. (L'épine postéro-supérieure est d'ailleurs marquée par une petite dépression cutanée). Les réunir par une ligne.

Au milieu de cette ligne chez l'adulte, à 5 millimètres au-dessus chez l'enfant, pratiquer une incision cruciale. Couper la peau et l'aponévrose ; dissocier les fibres musculaires. Inciser crucialement le périoste et le décoller. Trépaner l'os soit à la gouge, chez l'adulte où l'os est mince, soit à la fraise ou au trépan chez l'enfant où l'os est épais. L'os perforé, dissocier les fibres musculaires profondes pour arriver au pus.

Pratiquer (si on ne l'a déjà fait, ce qui vaut mieux) une contre-ouverture au-dessus de l'arcade de Fallope et passer un drain transiliaque allant d'une plaie à l'autre.

Pour Condamin, l'orifice de trépanation correspond au point le plus déclive du canal iliaque dans la position couchée et dans l'attitude de la psoïte.

2° Procédé de Weiss. — Coucher le malade sur le côté sain, jambes fléchies. Par le milieu d'une ligne allant de l'épine iliaque postéro-supérieure au sommet du grand trochanter, mener une incision de 9 centimètres. Ouvrir la gaine du grand fessier, rejeter son bord antérieur en bas ; dissocier avec la sonde cannelée les moyen et petit fessiers. Dénuder l'os ; le trépaner perpendiculairement. L'ilion traversé, on arrive dans l'interstice du psoas et de l'iliaque. Dissocier les plans profonds avec le doigt pour ménager le nerf crural.

3° Autres procédés. — **Terrillon** incise obliquement en haut et en arrière du grand trochanter et trépane derrière le cotyle, au-dessus de l'épine sciatique.

Verneuil fait une incision de 8 centimètres parallèle à la crête iliaque, dénude celle-ci, en avant du carré des lombes, trépane la crête en deux points et fait sauter à la gouge le pont osseux intermédiaire.

Gangolphe trépane à trois travers de doigt au-dessous du point le plus élevé de la crête iliaque et à cinq travers de doigt en arrière de l'épine iliaque antéro-supérieure.

Libouroux enfin remplace la trépanation par le simple drainage transpariétal. Il incise en avant sur l'arcade de Fallope, en arrière au-dessous de la crête iliaque à égale distance des épines antérieure et postérieure. Il décolle le fascia iliaca de haut en bas pour aller rejoindre le trajet creusé par l'incision antérieure et passer un drain qui sort par les deux orifices.

II. — ABRASION OU EXFOLIATION

Sous le nom d'*abrasion* ou *exfoliation*, on doit comprendre une opération qui consiste à gratter, à ruginer, à ciseler, à enlever par lamelles ou par éclats, « à raboter » la surface d'un ou plusieurs os (ou cartilages) sur une étendue et dans une direction quelconques, suivant les éventualités cliniques, que cette surface soit libre ou qu'elle constitue une cavité naturelle (abrasion ou curage intra-articulaire).

L'appareil instrumental spécial comprend :

Les divers ciseaux ostéotomes et des ciseaux-gouges (fig. 312), un maillet

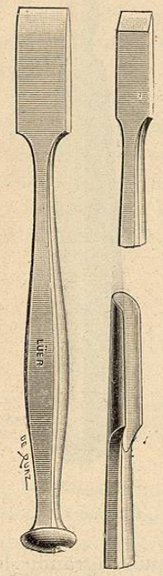

Fig. 312.
Ciseaux-gouges.

Fig. 313.
Ciseau droit.



Fig. 314.
Ciseau de Lucas-Championnière.

(fig. 315) ; la gouge de Legouest (fig. 316) ; des rugines, des curettes tranchantes (fig. 317, 318) ; des pinces-gouges.

Manuel opératoire. — 1. **Abrasion d'un os à tissu compact épais.** — Les diaphyses des os longs, les os du crâne et ceux de la face sont dans ce cas. Prenons pour type l'opération faite sur la voûte du crâne.

La tête étant fixée sur le bord de la table par les mains d'un aide, et reposant sur un sac de sable humide, la face inclinée du côté opposé, faire un

lambeau carré dont la base ou charnière soit placée sur la suture sagittale. Décoller le lambeau avec la rugine.

Se servir d'un ciseau-ostéotome, le n° 3, par exemple, de Mac Ewen. l'appliquer sur le milieu de la surface mise à nu, sous un angle de 25 à 30

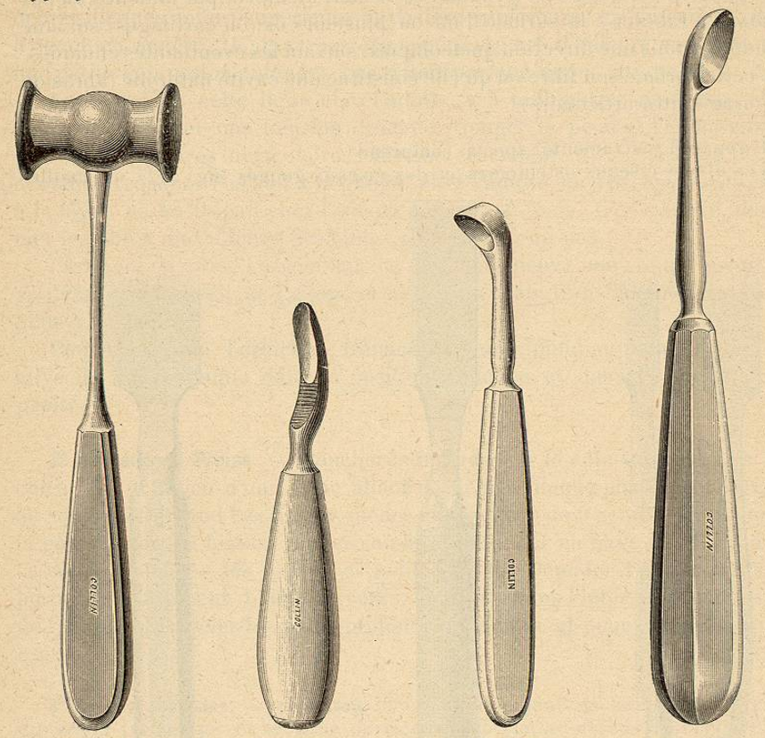

Fig. 315. Maillet. — Fig. 316. Gouge de Legouest. — Fig. 317. Curette de Trélat. — Fig. 318. Curette à os.

seulement; affranchir un premier éclat par un coup sec, puis agrandir la brèche en faisant sauter de même une série d'éclats d'arrière en avant, d'avant en arrière, de dehors en dedans, de dedans en dehors, et toujours à reculons.

Agir de la même manière si l'on emploie le ciseau à épaulement de Mac Ewen, mais en mettant l'épaulement dessus, et avec une inclinaison moindre.

2. **Abrasion d'un os à tissu compact très mince.** — Faire à fond une incision en **I**, et décoller les deux lambeaux avec la rugine.

Saisir la gouge de Legouest, creux en avant, de telle sorte que l'extrémité de la poignée prenne appui dans la paume de la main et que l'index soit

allongé sur la tige. De haut en bas ou de bas en haut, entamer la surface de l'os et l'écorcher en faisant peu à peu, chaque fois, mordre le tranchant obliquement par une impulsion brusque et énergique.

Si l'on se sert de la gouge de Delore, racler vers soi la surface osseuse, pendant qu'on exerce une certaine pression sur l'extrémité de la tige, afin de bien engager le tranchant.

Inutile de décrire maintenant l'abrasion intra-articulaire, où l'on emploie tour à tour le ciseau, la gouge, la rugine, la curette, la pince-gouge. Il en sera question à propos des résections de l'épaule (cavité glénoïde) et de la hanche (cotyle).

3. **Résection longitudinale ou résection en surface.** — Cette résection se fait en surface comme l'abrasion, et à plat avec la scie, comme la résection ordinaire.

Les indications sont à peu près les mêmes que pour l'abrasion. Elle sert aussi quelquefois à l'avivement des os, par exemple dans l'amputation de Gritti.

Sur la face accessible de l'os, faire à fond une incision longitudinale et décoller le périoste des deux lèvres seulement jusqu'à la moitié postérieure de la circonférence de la diaphyse, en commençant et s'arrêtant à 1 centimètre en deçà des commissures.

Pendant que les lèvres sont convenablement réclinées et protégées, térébrer la diaphyse, au milieu de la partie dénudée immédiatement au-dessus



Fig. 319. — Résection longitudinale d'un os.

a, tunnel pour le passage de la scie. — *ab*, ligne de section horizontale dans un sens. — *ac*, ligne de section horizontale dans l'autre sens. — *db*, ligne de section verticale d'un côté. — *ec*, ligne de section verticale de l'autre côté. (La partie rayée indique le segment osseux enlevé).

du bord adhérent des lèvres; passer la scie de Shrady, par exemple, à travers le tunnel ainsi créé (fig. 319, *a*) et scier horizontalement la diaphyse jusqu'à une extrémité de l'incision (*b*); la repasser dans le tunnel et scier horizontalement la diaphyse jusqu'à l'autre extrémité (*c*), puis affranchir la moitié dénudée de la diaphyse par deux traits de scie (*b d*, *c e*) transversaux, portés à ses extrémités de dehors en dedans, c'est-à-dire de la surface vers le canal médullaire.

Le manuel opératoire est identique pour toutes diaphyses.

III. — ÉVIDEMENT

L'*évidement*, ainsi dénommé par Sédillot, qui a le mérite de l'avoir érigé en méthode spéciale d'exérèse, consiste à excaver en partie ou en totalité un os spongieux ou l'extrémité spongieuse d'un os long à travers une brèche

artificielle ou une brèche naturelle (fistule) préalablement agrandie, et cela, en conservant une coque périphérique osseuse ou ostéo-cartilagineuse.

C'est l'opération pratiquée dans l'ostéomyélite aiguë ou chronique.

L'appareil instrumental comprend les gouges et curettes à os déjà décrites (voy. p. 365).

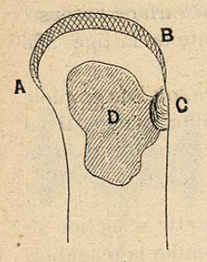

Fig. 320. — Évidement d'une épiphyse.

A B, cartilage d'encroûtement. — C, brèche d'entrée. — D, excavation faite dans l'épiphyse.

Manuel opératoire en général. — Trois temps : 1. *Incision des parties molles.* — Elle sera en **I**, en **H**, en **T**, en **U**. On la fera à fond ou couche par couche. Le périoste sera incisé à son tour et décollé soigneusement à la rugine.

2. *Brèche d'entrée ou d'attaque.* — La pratiquer par des procédés déjà décrits de térébration ou de trépanation intra-osseuse; on emploie plus ordinairement le ciseau ou la gouge frappés, avec lesquels on pratique une tranchée plus ou moins longue qui donne accès au centre de l'os.

3. *Evidement proprement dit.* — Creuser le centre de l'os, en divers sens, à travers la brèche d'entrée, soit en le taraudant, soit en le raclant, soit en le ciselant et l'égrugeant (curettes, ciseau-gouge, gouge à main).

V

OSTÉO-SYNTHÈSE

C'est la réunion immédiate et directe de surfaces osseuses, après fracture ou section chirurgicale.

I. — OSTÉO-SYNTHÈSE EN GÉNÉRAL

Soins préliminaires. — Il faut bien exposer les parties à suturer, enlever tout corps étranger entre les surfaces à réunir (sang, débris musculaires, etc.), aviver les mêmes surfaces, chercher à les coapter exactement, en les façonnant au besoin au ciseau, à la scie ou à la pince coupante (section en V en escalier).

Moyens de réunion. — Ils sont multiples et nous décrirons : la suture, la ligature, l'enchevillement.

1° Suture. — Elle se pratique à l'aide : 1° de forets, vrilles ou perforateurs (fig. 321 et 322) ; 2° de fils métalliques de gros calibre en argent ou en platine.

Les extrémités osseuses étant bien exposées et coaptées, des trous sont perforés à 6 ou 8 millimètres de la tranche de section.

Si la suture est à plusieurs fils, on creusera sur des points équidistants de la circonférence et sur chacun des bouts, 3 ou 4 trajets obliques, dans lesquels on passera des fils réunissant les tranches de section.

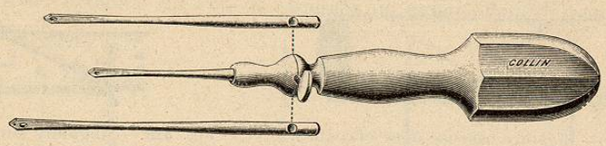

Fig. 321. — Perforateur de Lucas-Championnière.

Si la suture est à un seul fil, l'anse du fil devra être totale, embrasser toute l'épaisseur des deux fragments et être toujours perpendiculaire à la direction du trait de fracture. Toute autre disposition permettrait le déplacement des fragments.



Fig. 322. — Perforateur à colonne torse.

Les trous forés, les fils d'argent ou de platine sont passés, soit en les enfilant dans le chas du foret et en retirant ensuite ce dernier qui entraîne le fil, soit en les poussant directement.

On coapte exactement les deux os, on tire fortement sur les chefs du fil,

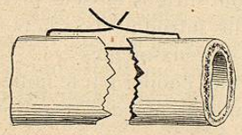

Fig. 323. — Suture osseuse insuffisante.

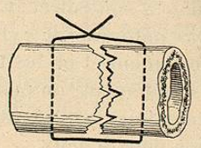

Fig. 324. — Suture osseuse simple correcte.

on les tord correctement à la main ou au tord-fil, sur une longueur de 1 petit centimètre ; on les coupe au delà et on rabat la torsade sur l'os.

Par-dessus, on ramène et on suture périoste et parties molles. On immobilise ensuite le membre pendant le temps nécessaire.

2° Ligature. — Elle ne convient guère qu'aux os très petits et aux sections très obliques.

Comme la suture, la ligature doit être toujours dans un plan perpendiculaire au trait de fracture. Pour empêcher le fil de glisser, il est bon de pratiquer sur le pourtour de l'os, une encoche assez profonde où se logera le fil.

On peut encore, à l'aide d'un forage préalable, enfoncer dans chaque extrémité osseuse, une cheville métallique qui sert à fixer le fil.