artificielle ou une brèche naturelle (fistule) préalablement agrandie, et cela, en conservant une coque périphérique osseuse ou ostéo-cartilagineuse.

C'est l'opération pratiquée dans l'ostéomyélite aiguë ou chronique.

L'appareil instrumental comprend les gouges et curettes à os déjà décrites (voy. p. 365).

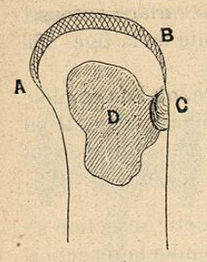

Fig. 320. — Évidement d'une épiphyse.

A B, cartilage d'encroûtement. — C, brèche d'entrée. — D, excavation faite dans l'épiphyse.

Manuel opératoire en général. — Trois temps : 1. *Incision des parties molles.* — Elle sera en **I**, en **H**, en **T**, en **U**. On la fera à fond ou couche par couche. Le périoste sera incisé à son tour et décollé soigneusement à la rugine.

2. *Brèche d'entrée ou d'attaque.* — La pratiquer par des procédés déjà décrits de térébration ou de trépanation intra-osseuse; on emploie plus ordinairement le ciseau ou la gouge frappés, avec lesquels on pratique une tranchée plus ou moins longue qui donne accès au centre de l'os.

3. *Evidement proprement dit.* — Creuser le centre de l'os, en divers sens, à travers la brèche d'entrée, soit en le taraudant, soit en le raclant, soit en le ciselant et l'égrugeant (curettes, ciseau-gouge, gouge à main).

V

OSTÉO-SYNTHÈSE

C'est la réunion immédiate et directe de surfaces osseuses, après fracture ou section chirurgicale.

I. — OSTÉO-SYNTHÈSE EN GÉNÉRAL

Soins préliminaires. — Il faut bien exposer les parties à suturer, enlever tout corps étranger entre les surfaces à réunir (sang, débris musculaires, etc.), aviver les mêmes surfaces, chercher à les coapter exactement, en les façonnant au besoin au ciseau, à la scie ou à la pince coupante (section en V en escalier).

Moyens de réunion. — Ils sont multiples et nous décrirons : la suture, la ligature, l'enchevillement.

1° Suture. — Elle se pratique à l'aide : 1° de forets, vrilles ou perforateurs (fig. 321 et 322) ; 2° de fils métalliques de gros calibre en argent ou en platine.

Les extrémités osseuses étant bien exposées et coaptées, des trous sont perforés à 6 ou 8 millimètres de la tranche de section.

Si la suture est à plusieurs fils, on creusera sur des points équidistants de la circonférence et sur chacun des bouts, 3 ou 4 trajets obliques, dans lesquels on passera des fils réunissant les tranches de section.

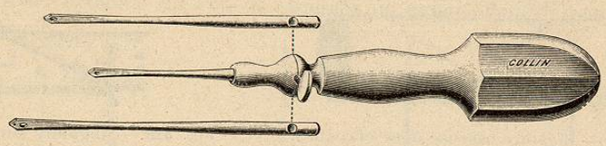

Fig. 321. — Perforateur de Lucas-Championnière.

Si la suture est à un seul fil, l'anse du fil devra être totale, embrasser toute l'épaisseur des deux fragments et être toujours perpendiculaire à la direction du trait de fracture. Toute autre disposition permettrait le déplacement des fragments.



Fig. 322. — Perforateur à colonne torse.

Les trous forés, les fils d'argent ou de platine sont passés, soit en les enfilant dans le chas du foret et en retirant ensuite ce dernier qui entraîne le fil, soit en les poussant directement.

On coapte exactement les deux os, on tire fortement sur les chefs du fil,

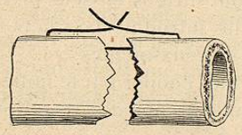

Fig. 323. — Suture osseuse insuffisante.

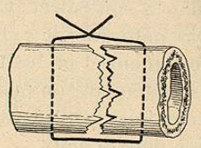

Fig. 324. — Suture osseuse simple correcte.

on les tord correctement à la main ou au tord-fil, sur une longueur de 1 petit centimètre ; on les coupe au delà et on rabat la torsade sur l'os.

Par-dessus, on ramène et on suture périoste et parties molles. On immobilise ensuite le membre pendant le temps nécessaire.

2° Ligature. — Elle ne convient guère qu'aux os très petits et aux sections très obliques.

Comme la suture, la ligature doit être toujours dans un plan perpendiculaire au trait de fracture. Pour empêcher le fil de glisser, il est bon de pratiquer sur le pourtour de l'os, une encoche assez profonde où se logera le fil.

On peut encore, à l'aide d'un forage préalable, enfoncer dans chaque extrémité osseuse, une cheville métallique qui sert à fixer le fil.

Dollinger a pratiqué et recommandé une ligature plus complexe dite « ligature à cadre », composée de deux bagues réunies par des anses longitudinales, mais qui n'assure pas une coaptation plus solide.

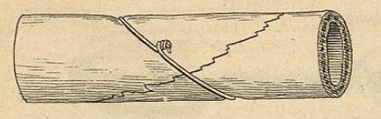

Fig. 325. — Ligature osseuse avec encoches.

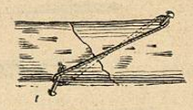

Fig. 326. — Ligature sur cheville.

3° Ligature et suture combinées. — Cette méthode est certainement beaucoup plus efficace que la ligature simple. Elle comprend 3 procédés :

a. **Procédé d'Hennequin.** — Les fragments bien coaptés, traverser leurs extrémités une ou deux fois perpendiculairement ou obliquement avec un foret qui permet de passer dans le canal ainsi creusé un gros fil double, formant boucle à son entrée. Les chef de ce fil sont dirigés en sens inverse, de manière à contourner le cylindre osseux. On les introduit dans la boucle, on les tire fortement et on les tord plusieurs fois sur eux-mêmes.



Fig. 327. — Suture osseuse double d'Hennequin.

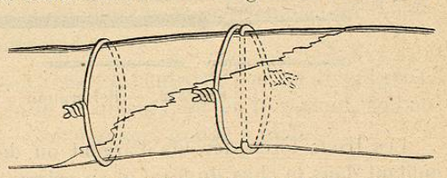

Fig. 328. — Suture-ligature de Wille.

Plus simplement, on peut à la façon de Wille, couper par le milieu l'anse interfragmentaire, en rabattre les chefs de chaque côté de l'os et les réunir par torsion deux à deux.

b. **Procédé de Senn.** — C'est une variante du procédé d'Hennequin, dans laquelle les deux chefs libres du fil, une fois passés dans la boucle de l'anse, sont ramenés autour de l'os et unis par torsion du côté opposé.

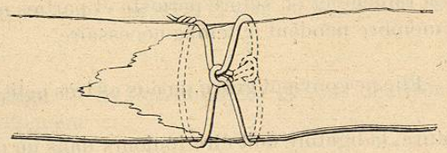

Fig. 329. — Suture-ligature de Senn.

c. **Procédé de Lejars.** — Forer deux trous perpendiculaires au plan de fracture et très rapprochés de ses extrémités. Dans chacun des orifices, faire passer l'un des chefs d'une anse en fil d'argent.

Couder l'anse médiane pour la ramener, en la recourbant au contact de l'os, jusqu'aux points d'émergence des deux bouts libres du fil. Ces deux bouts libres passent en arrière et au-dessous d'elle, la chargent et sont, à leur tour, infléchis sur l'os et ramenés en avant et au-dessus de lui.

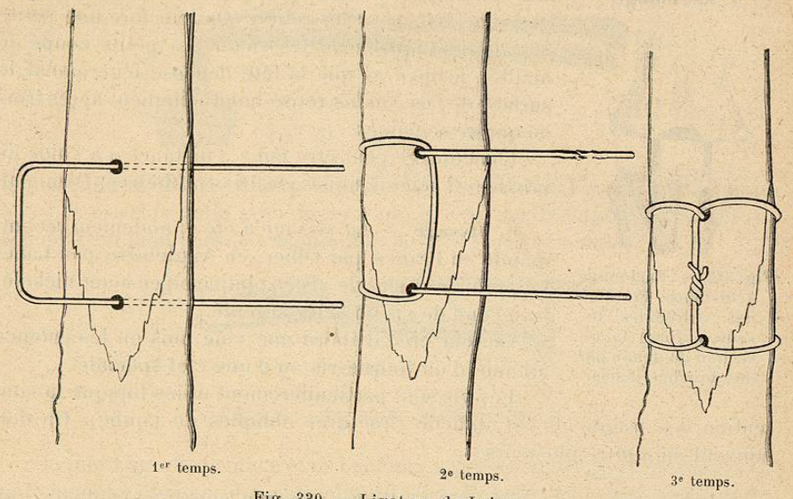

Fig. 330. — Ligature de Lejars.

On fait alors glisser chacun d'eux en sens inverse sous les coudures de l'anse à son émergence supérieure, on les tend pour les appliquer étroitement contre l'os, on les rapproche et on les tord.

Il est important que tous les segments de la ligature soient bien tendus et bien appliqués contre l'os ; il faut donc user d'un fil à la fois très malléable et très résistant.

4° Enchevillement ; enclouage ; vissage [1]. — Ce groupe renferme une série de procédés fondés sur le même principe : avec le perforateur, creuser dans les os à unir, un trajet plus ou moins profond, dans lequel on enfonce à frottement une cheville d'ivoire ou d'os, un clou d'acier ou une vis d'acier nickelé ou argenté.

Fig. 331. — Embrochage. Extrémités osseuses traversées par une cheville osseuse par exemple.

a. **Enchevillement.** — Les chevilles sont d'ivoire ou mieux d'os d'animal frais ou vivant, on les stérilise préalablement par l'immersion prolongée dans le sublimé à 1 p. 1 000 ou dans la solution phéniquée faible.

L'enchevillement peut être périphérique ou central. Dans le premier cas la cheville traverse les deux fragments, dans un plan

[1] Cf. Dujarier, Th. de Paris, 1900.

perpendiculaire à celui de la fracture (fig. 331). Dans le second, la cheville est introduite toujours à frottement dans le canal médullaire des deux fragments qui se trouvent ainsi « empalés ».

b. **Enclouage**. — Les clous d'acier doivent être argentés ou nickelés, avec une tête pour les retirer. On leur fore une petite voie, dans laquelle on les enfonce à petits coups de maillet, jusqu'à ce que la tête dépasse légèrement la surface de l'os. On les retire habituellement après trois ou quatre semaines.

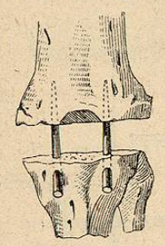

Fig. 332. — Enclouage à distance. Fixation des extrémités osseuses après la résection du genou par des broches d'acier.

L'enclouage peut être fait « à distance » à l'aide de broches d'acier longues de 10 centimètres (Demons).

c. **Vissage**. — Le vissage a été chaudement recommandé en France par Ollier, en Angleterre par Lane. Le premier se sert de vis en platine ou en acier nickelé, le second de vis en acier argenté.

On leur crée d'abord une voie puis on les enfonce à l'aide d'un tourne-vis ou d'une clef spéciale.

Les vis sont particulièrement utiles lorsque la contention des fragments est difficile (fractures obliques de jambe). On doit souvent en mettre plusieurs.

5° Agrafage[1] — L'agrafage métallique présente comme avantages : sa facilité d'application, même si une seule face des fragments est à découvert; la rigidité et la perfection de la coaptation.

Il se pratique à l'aide des agrafes de Jacoël-Dujarier, en acier ordinaire



Fig. 333.
Agrafe de Jacoël-Dujarier.

Fig. 334.
Chasse-clou de Dujarier.

ou argenté, à pointes quadrangulaires munies de crans pour empêcher l'éclatement de l'os. Il en existe quatre modèles de grandeur différente.



Fig. 335. — Marteau de Dujarier.

Après incision large des téguments, libération des extrémités osseuses, on coapte parfaitement les fragments et on maintient la réduction à l'aide

[1] Cf. Jacoël, *Presse médicale*, 1903, p. 184. — Dujarier, *Rev. de chir.*, 10 août 1904, n° 8.

de daviers droits ou coudés, daviers ordinaires ou daviers spéciaux de Tuffier (fig. 336 et 337).

Avec une agrafe portée sur l'os, à l'endroit qui paraît le plus favorable, on mesure très exactement l'écartement des deux pointes de l'agrafe, on



Fig. 336. — Davier de Tuffier.

le marque sur l'os ; avec un perforateur, on fore un trou bien perpendiculaire à l'os et assez profond pour loger toute la branche de l'agrafe. On fore un second trou bien parallèle au premier pour la seconde pointe.



Fig. 337. — Davier de Tuffier-Farabeuf.

On met l'agrafe en place et on l'enfonce à petits coups légers portant alternativement à chacune des extrémités de la tige, juste au-dessus de la pointe. Le chasse-clou et le marteau d'acier sont très utiles pour la correction de cette manœuvre. On fait pénétrer l'agrafe profondément et on l'encastre dans le tissu osseux par le bord inférieur de sa tige horizontale, que l'on a fait tranchant à cet effet.

Par-dessus on suture les parties molles.

Il faut bien repérer la distance qui sépare les pointes de l'agrafe. Si les trous forés sont trop rapprochés, les deux fragments s'écartent ; s'ils sont trop éloignés, l'agrafe se fausse.

Les agrafes sont ordinairement bien tolérées, cependant au bout d'une quinzaine de jours, par raréfaction du tissu osseux autour des pointes, il n'est pas rare qu'elles deviennent un peu mobiles, mais cela n'offre pas d'inconvénients sérieux, car le cal est déjà formé et la contention reste suffisante jusqu'à ce que le cal soit solide.

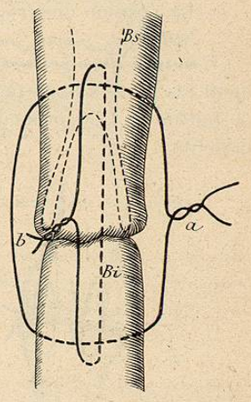

Fig. 338. — Télescopage des os.

Bi, bout inférieur de l'os invaginé. — *Bs*, bout supérieur de l'os invaginant. — *a*, ligature-suture d'union transversale. — *b*, ligature-suture d'union antéro-postérieure, emboîtée dans la précédente.

6° Engainement. — Cette méthode due à Senn, consiste à engainer les fragments dans une bague ou un cylindre creux d'os décalcifié-aseptisé.

7° Enclavement ou télescopage. — L'une des extrémités est effilée au

ciseau, l'autre est creusée à l'aide d'une rugine ou d'une fraise, puis la première est engagée à fond dans la seconde. Les deux bouts peuvent en plus être réunis à l'aide d'une ou deux sutures transfragmentaires.

8° Prothèse au moyen de plaques. — On emploie des plaques en aluminium, platine ou nickel, de dimensions variables, percées de trous qui permettent de les fixer sur les fragments à l'aide de vis à tête plate.

On enfouit plaque et vis sous le périoste et les parties molles.

II. — OSTÉO-SYNTHÈSES EN PARTICULIER

1° ***Suture de la rotule***. — Il est nécessaire de distinguer les fractures récentes des fractures anciennes.

1° **Fractures récentes**. — *a*. Les téguments et parties molles sont divisés et relevés à l'aide soit d'une incision transversale simple, soit d'une incision transversale à concavité supérieure, passant au-dessous du trait de fracture, soit d'une incision longitudinale, passant sur un des côtés de la rotule. Cette dernière est surtout utile dans les fractures anciennes, avec grand écartement.

b. Les fragments sont découverts, l'articulation ouverte entre eux et nettoyée soigneusement avec des tampons aseptiques. La tranche des fragments est débarrassée de tout débris périostique interposé. Dans les fractures anciennes, on avive cette tranche à la curette.

c. La réunion des fragments se fait alors et par 4 procédés :

1° **Suture fibro-périostique** (Périer). — Avec une forte soie, on suture seulement les parties fibro-périostiques déchirées, à l'aide d'un point en « lacet de bottine ». Ce procédé convient aux fractures avec fragments nombreux et petits

Fig. 339. — Suture verticale ordinaire.

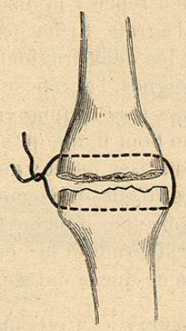

Fig. 340. — Suture transversale de Lenger.

2° **Suture osseuse**. — Les fragments sont juxtaposés. Avec un perforateur, on fore dans chaque fragment deux trous assez éloignés. Le perforateur attaque la face antérieure de chaque fragment à 1 centimètre du trait de fracture et ressort sur la face articulaire à la jonction du cartilage et de l'os, ou bien en plein cartilage (Farabeuf).

Les fils d'argent sont passés, très solides, serrés et tordus.

Lenger a proposé de forer dans chaque fragment un tunnel transversal allant d'un bord à l'autre, de sorte que le fil d'argent reste absolument extra-articulaire. C'est ce que Quénu a partiellement réalisé dans l'hémicerclage (voy. plus bas).

Poncet, lorsque les fragments sont éloignés, conduit les fils d'avant en arrière, en haut dans le tendon tricipital, en bas dans le tendon rotulien, sans perforer les os. C'est une sorte de cerclage antéro-postérieur à deux fils.

3° **Cerclage** (Berger). — Avec une aiguille courbe (de Reverdin, d'Emmet ou d'Hagedorn), on conduit un solide fil d'argent transversalement en haut dans le tendon tricipital, en bas dans le tendon rotulien. On encercle ainsi la rotule dans une anse dont le plein répond à l'un des

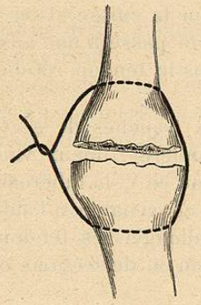

Fig. 341. — Cerclage de la rotule.

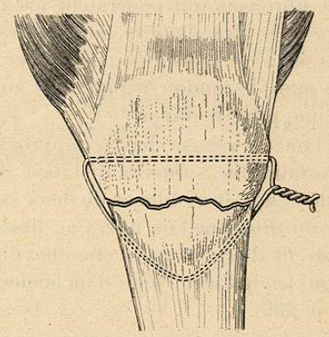

Fig. 342. — Hémicerclage de la rotule.

bords et les deux chefs à l'autre bord. On coapte, on sert et on tord. Ce procédé convient aux fractures à fragments multiples ou à celles dans lesquelles le fragment inférieur est trop petit pour être perforé sans risquer de rupture.

4° **Hémicerclage** (Quénu). — Ce procédé est une combinaison du cerclage de Berger et de la suture de Lenger. Il s'applique aux fractures à fragments inégaux.

On creuse dans le grand fragment un canal osseux transversal ; on y passe un fil, que l'on conduit ensuite autour du petit fragment, ainsi que le montre la figure 342.

d. Les fragments coaptés, on réunit au-devant d'eux les parties molles fibro-périostiques, puis la peau.

Le membre est placé dans une gouttière et immobilisé seulement pendant quelques jours. Vers le dixième ou le douzième jour, on enlève les points cutanés et on commence la mobilisation progressive de l'articulation.

2° Fractures anciennes. — Les conditions sont moins favorables, car les fragments sont habituellement beaucoup plus éloignés, parfois renversés et surtout fixés par rétraction des tendons tricipital et rotulien.

a. L'incision des téguments devra donner accès sur les deux fragments et sur la tubérosité antérieure du tibia que l'on sera parfois obligé de mobiliser d'un coup de ciseau. Cette incision sera donc ou bien transversale mais fortement concave en bas, et en forme d'U, ou bien longitudinale et verticale, encadrant un des côtés de la rotule fracturée.

b. Les fragments seront découverts, l'articulation nettoyée s'il le faut et les tranches de l'os avivées soigneusement à la curette ou à la pince coupante, s'il faut les régulariser.

c. On essaiera ensuite de les coapter. Dans ce but, on sectionnera les brides fibreuses qui pourraient les retenir. On saisira les fragments eux-mêmes avec des daviers, on étendra la jambe sur la cuisse et on fléchira la cuisse sur le bassin pour relâcher le triceps. On passera une anse de fil solide dans le tendon tricipital et une autre dans le tendon rotulien pour avoir une prise meilleure.

Si l'on ne réussit pas à rapprocher les deux tranches de section, on pourra faire une suture à distance (L. Championnière) ; mieux vaudra ou bien détacher et mobiliser de deux coups de ciseau en V, la tubérosité antérieure du tibia que l'on fixera au tibia en position convenable, à l'aide d'une anse de fil d'argent ou d'une cheville, ou bien allonger les tendons rotulien ou tricipital à l'aide d'incisions en accordéon ou de sections obliques (voy. p. 139).

La réunion se fera de préférence avec le cerclage, la forte traction qu'il faut exercer en pareil cas sur les fils, risquant de faire éclater les fragments si on les perfore.

d. Mêmes soins consécutifs.

2° ***Suture de l'olécrâne***. — La technique en est calquée sur la précédente.

a. Le foyer de fracture est découvert à l'aide d'une incision longitudinale ou transversale.

b. L'articulation est nettoyée et la tranche des fragments avivée à la curette.

c. Les fragments sont réunis, comme dans les fractures de rotule :

Par *suture fibro-périostique ;*

Par *suture osseuse longitudinale*, à l'aide de deux fils passés obliquement pour ne pas intéresser le cartilage ;

Par *suture osseuse transversale*, à l'aide d'un seul fil passé en tunnel, de droite à gauche dans chaque fragment.

Par *hémicerclage*, à l'aide d'un fil traversant d'une part la base de

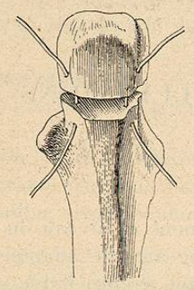

Fig. 343. — Suture verticale de l'olécrâne.

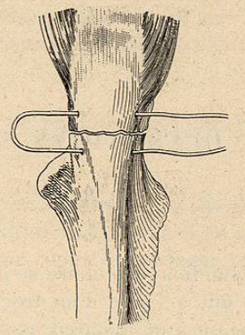

Fig. 344. — Suture transversale de l'olécrâne.

l'olécrâne de droite à gauche, et d'autre part, le tendon tricipital au-dessus du petit fragment.

d. Le périoste et les parties molles sont réunis par-dessus, et le membre immobilisé pendant dix à douze jours, après lesquels on commencera des mouvements d'amptitude progressivement croissante.