Une première cautérisation sera faite au rouge blanc pour produire la stérilisation, une deuxième au rouge sombre pour produire l'hémostase. On touchera ensuite les surfaces avec un tampon imbibé de chlorure de zinc au dixième ou d'acide phénique au vingtième.

5° **Reconstitution de l'article**. — Suture du plan fibro-musculaire, puis suture de la peau.

6° **Pansement et soins consécutifs**. — Appliquer un pansement compressif. Enlever la bande d'Esmarch. Gouttière plâtrée. Elévation du membre. Retarder le plus possible le premier pansement. Chercher l'ankylose. Vers la fin du deuxième mois, appliquer une genouillère silicatée et provoquer des essais de marche, avec béquilles. Ajourner la marche proprement dite jusqu'au quatrième au sixième mois.

c. **Procédé de Lauenstein**. — Pour ménager les ligaments et les mouvements articulaires, Lauenstein fait la résection temporaire de la partie intercondylienne de la tête tibiale sur laquelle s'insèrent les ligaments croisés, à l'aide d'une large gouge en gouttière, frappée d'avant en arrière. Il décroise le fragment tibial ainsi mobilisé et peut ainsi en le relevant nettoyer la partie postérieure de l'articulation et l'espace intercondylien fémoral.

IV. — RÉSECTIONS ARTICULAIRES

La technique et l'instrumentation générales sont identiques, dans leurs grandes lignes, à celles des résections osseuses, auxquelles nous renvoyons en ce qui les concerne (voy. p. 311).

Les résections peuvent être pratiquées dans trois cas principaux : 1° ostéoarthrites proprement dites ; 2° ankyloses ; 3° luxations, traumatiques. Nous étudierons successivement ces trois catégories, qui diffèrent par quelques points.

A. — Résections simples.

§ 1. — Membre supérieur

Articulation sterno-claviculaire. — *a*. **Résection totale**. — Soit à retrancher la partie de la clavicule qui est en dedans de l'insertion supérieure et externe du muscle sous-clavier (limite physiologique), ainsi que la facette articulaire du sternum.

Indiquée dans l'ostéo-synovite fongueuse, les néoplasmes de toutes ces parties à la fois.

Procédé. — L'épaule dépassant le bord de la table et tombant en arrière, diviser la peau et le tissu sous-cutané seulement par une incision qui longe le milieu de la face antérieure du sternum, dans l'étendue de 2 centimètres, en dehors du faisceau sternal du muscle sterno-cléido-mastoïdien.

Diviser le périoste au fond de l'incision cutanée, en commençant et en s'arrêtant à 1 centimètre de ses angles. Décoller la lèvre supérieure avec la rugine, aussi loin qu'on le peut, mais en rasant toujours l'os sans échappée, et détacher en même temps la moitié supérieure du ligament sterno-claviculaire antérieur, ainsi que le ligament inter-claviculaire ou sus-sternal.

Décoller ensuite la lèvre inférieure et en même temps la moitié inférieure du ligament sterno-claviculaire antérieur.

Avec un davier appliqué sur l'extrémité interne de la clavicule, chercher à la luxer en avant, en haut et en dehors.

Toujours avec la rugine, dénuder sa face postérieure et détacher notamment l'insertion du ligament costo-claviculaire, si épais et si puissant, qui est la clef de l'opération.

Puis pendant que l'extrémité interne de la clavicule est tenue en l'air, passer une scie fine au-dessous d'elle et par-dessus les ligaments refoulés en arrière, et la diviser d'arrière en avant, au niveau de la limite du décollement périostique.

Enfin, abattre avec le ciseau la facette articulaire du sternum.

b. **Résection partielle**. — Indiquée dans la luxation en arrière, dans la carie, la nécrose et les néoplasmes limités à l'extrémité sternale.

Procédé. — Faire sur le milieu de la clavicule une incision cutanée horizontale qui commence ou s'arrête au niveau de l'interligne articulaire, et ajouter à ce dernier point une incision verticale qui suive le bord antérieur de l'extrémité interne de la clavicule, d'où la forme d'un ⊢.

Le reste comme dans le procédé précédent, à part la petite résection du sternum.

Articulation acromio-claviculaire. — *a*. **Résection totale**. — Soit à enlever la partie de la clavicule qui est en dehors de la base de l'apophyse coracoïde, et la facette articulaire de l'acromion, en respectant le ligament acromio-coracoïdien.

Même indication que pour l'articulation sterno-claviculaire ; en outre, on peut y recourir dans les cas de luxation irréductible de l'extrémité externe de la clavicule, pour suturer cette extrémité avec l'acromion et obtenir une synostose.

Procédé. — Diviser la peau et le tissu sous-cutané seulement par une incision qui suive le milieu de la face supérieure de la clavicule et de l'acromion, et qui se prolonge à 1 centimètre au delà des deux points de section osseuse (fig. 345, *a b*).

Diviser le périoste dans toute l'étendue de l'incision cutanée, en commençant et s'arrêtant à 1 centimètre de ses angles.

Décoller sucessivement le périoste des deux lèvres et les parties correspondantes du ligament acromio-claviculaire supérieur ; luxer en dehors

l'extrémité externe de la clavicule, en repoussant l'épaule vers la poitrine ; détacher les ligaments et le périoste de la face inférieure de la clavicule, et sectionner l'os d'arrière en avant.

Enfin dénuder le pourtour de la facette articulaire de l'acromion sur une largeur de 1 centimètre environ, et la réséquer avec des cisailles.

b. **Résection claviculaire.** — Indiquée dans les néoplasmes, la carie et la nécrose, limités à l'extrémité acromiale de la clavicule.

Même procédé que dans la résection totale, sauf la résection de l'acromion.

Articulation de l'épaule. — *a.* **Résection totale.** — La résection totale de l'épaule consiste à décapiter l'humérus et à retrancher tout à fait ou en partie la cavité glénoïde.

Quel que soit l'âge du sujet, ne pas pousser la résection de l'humérus au delà de la partie moyenne des insertions du grand pectoral, du grand rond et du grand dorsal, telle est la règle. Cependant, si le sacrifice complet de ces insertions était nécessaire, alors même qu'on ne pourrait plus compter sur la propriété ostéogénique du périoste, au risque d'une articulation flottante, mieux vaudrait encore réséquer que désarticuler le membre, car la main peut être encore de quelque utilité.

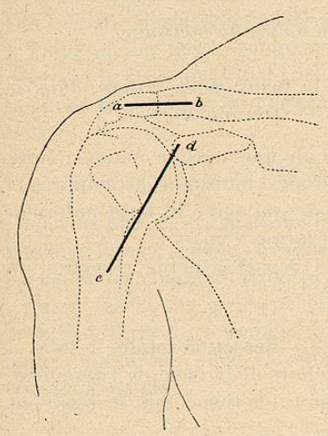

Fig. 345. — Incision des parties molles.

ab, pour la résection totale acromio-claviculaire. — *dc*, pour la résection scapulo-humérale.

Procédé d'Ollier. — Le sujet étant assis ou couché et le bras écarté à angle presque droit, reconnaître l'interstice qui sépare le grand pectoral du bord antérieur du deltoïde ; ou bien reconnaître le relief de ce bord, ainsi que le sommet de l'apophyse caracoïde, ce qui est toujours possible.

Du sommet de cette apophyse, sur le bord antérieur même du deltoïde, pour ne pas blesser la veine céphalique qui chemine dans l'interstice deltoïdo-pectoral, divser d'abord la peau, et le tissu sous-cutané dans l'étendue de 10 à 12 centimètres (fig. 345, *cd*) ; diviser ensuite, dans la même étendue, le muscle deltoïde, de façon que la tête humérale avec sa capsule se présente bien au fond de l'incision.

Après avoir reconnu le tendon de la longue portion du biceps entre les deux tubérosités de l'humérus, diviser la capsule articulaire et le périoste du col chirurgical parallèlement au côté externe de ce tendon, dans la même étendue que l'incision déjà faite.

Pendant qu'un aide écarte de la main gauche, avec un crochet mousse, la lèvre externe de la boutonnière capsulaire, et que de la main droite appliquée autour du coude, il fait exécuter au bras un mouvement progressif de rotation interne, dénuder avec la rugine la grosse tubérosité de l'humérus, c'est-à-dire désinsérer successivement les muscles sus-épineux, sous-épineux et décoller capsule et périoste aussi loin qu'on le peut en arrière et en bas.

Libérer le tendon de la longue portion du biceps, et le rejeter en dehors ; puis, pendant que l'aide écarte la lèvre interne de la boutonnière capsulaire et porte peu à peu le bras en rotation externe, dénuder la petite tubérosité, c'est-à-dire désinsérer la large expansion tendineuse du muscle sous-scapulaire, et poursuivre régulièrement le plus possible le décollement de la capsule et du périoste.

Luxer la tête de l'humérus hors de l'incision par une poussée faite de bas en haut sur le coude ; faire fixer d'une main la partie inférieure du bras, et, pendant qu'un autre aide fixe la tête de l'humérus avec un davier d'Ollier, scier transversalement le col avec une scie à lame longue et étroite, ou avec une scie souple.

Enfin, dénuder le pourtour de la facette glénoïdale, et la réséquer au niveau du col au moyen de la pince-gouge de Nélaton. Quelquefois, il peut suffire de l'abraser, sans la détruire, en se servant soit du thermo-cautère, soit du ciseau ou de la gouge à main.

L'opération une fois terminée, à l'exemple de C. Hueter, on pratique une ouverture sous le bord postérieur du muscle deltoïde, afin d'y placer un drain, on place un autre drain à l'angle inférieur de l'incision, et on la suture dans toute sa hauteur.

Si l'incision unique était réellement insuffisante, on ajouterait une incision transversale de 4 à 5 centimètres qui partirait aussi du sommet de l'apophyse coracoïde et qui raserait le bord externe de l'acromion. Demons (de Bordeaux) s'en déclare très satisfait pour les luxations anciennes de l'épaule.

C'est précisément une incision analogue que recommande Duplay, *mais avec section de l'acromion* pour mettre largement à découvert et la tête de l'humérus et la partie correspondante de l'omoplate, notamment dans les ostéo-arthrites tuberculeuses étendues.

b. **Résection partielle.** — Il s'agit d'enlever la tête de l'humérus et une partie plus ou moins considérable de sa diaphyse, sans toucher à sa cavité glénoïde.

Cette résection est indiquée dans certains cas de luxation invétérée irréductible, de fractures comminutives, de carie diffuse, etc.

Procédé. — Le même que précédemment ; seulement l'incision doit parfois descendre davantage.

Articulation du coude. — *a.* **Résection totale.** — Dans l'opération type, on se propose de réséquer : 1° l'humérus au niveau du bord supérieur de la cavité olécranienne, c'est-à-dire au-dessous de l'insertion du long supinateur qu'il faut respecter ; 2° le radius au niveau du col, c'est-à-dire au-dessus de

l'insertion du biceps ; 3° le cubitus à la base de l'apophyse coronoïde, c'est-à-dire immédiatement au-dessus de l'insertion du brachial antérieur.

Mêmes indications que pour la résection de l'épaule.

Procédé d'Ollier (Méthode sous-périostée). — L'avant-bras plié à 130° sur le bras, faire une incision « en baïonnette » qui commence sur le bord externe du bras à 6 centimètres au-dessus de l'interligne, sur l'interstice séparant le long supinateur du vaste externe, se prolonge jusqu'au niveau de l'épicondyle, se dirige ensuite obliquement en bas et en dedans jusqu'à l'olécrâne et suit enfin la crête cubitale jusqu'à 4 ou 5 centimètres en allant jusqu'à l'os.

Dénuder les os à la rugine. Commencer par l'olécrâne ; rejeter en dedans le tendon du triceps en conservant très soigneusement ses attaches avec le périoste cubital.

Dénuder ensuite le condyle et la tubérosité externe de l'humérus, en détachant le ligament latéral externe. Luxer l'humérus en dehors et dénuder complètement son extrémité.

Scier l'humérus au-dessus et près des tubérosités.

Dénuder et réséquer ensuite les os de l'avant-bras, en commençant par le radius.

Procédé de Farabeuf (Méthode du bistouri). — Avant-bras en extension ; bras dressé en l'air. Faire une incision longitudinale rectiligne médiane, commençant sur le triceps à $0^m,05$ au-dessus de l'olécrâne et finissant à $0^m,05$ au-dessous. Fendre le triceps, ouvrir l'article et aller jusqu'à l'os.

Patiemment, en allant du bras vers l'avant-bras, en accrochant les tissus avec l'ongle du pouce gauche, disséquer et mobiliser chacune des lèvres pour la luxer et la rejeter au delà de la tubérosité humérale correspondante. Alors seulement faire fléchir l'avant-bras.

Découvrir, dénuder et scier d'abord l'humérus, puis le radius et le cubitus.

Il y a, nous croyons, une modification très avantageuse à apporter au manuel opératoire classique, modification qui permet de bien découvrir les extrémités articulaires, d'en voir l'état tout de suite, de mettre sûrement et sans peine le nerf cubital à l'abri de toute lésion, et de fixer les os à volonté pour les réséquer : c'est la section préliminaire de l'olécrâne. Park, Dupuytren, Maisonneuve y avaient recours.

La section préliminaire permet, en outre, après la résection de l'humérus, du radius et de la partie restante de la grande cavité sigmoïde, de conserver l'olécrâne, quand il est sain ou que son abrasion articulaire suffit, et de le réunir par suture au reste du cubitus : pratique déjà recommandée par V. Bruns (1858) et plus tard appropriée à divers cas par Trendelenburg, Volker, E. Albert, Mosetig-Moorhof et Sprengel et par nous-même. Envisageant la question à un point de vue plus large qu'on ne l'a fait jusqu'à présent, nous proposons de séparer l'olécrâne au début de toute résection totale, qu'on puisse on non la conserver à la fin de l'opération.

Procédé transolécranien. — Le membre reposant le long du bord de la table en extension complète et par le bord cubital, après avoir reconnu au

toucher l'épicondyle et la tête du radius, faire à fond une incision longitudinale qui commence à 4 centimètres au-dessus de l'interligne huméro-radial, suit exactement l'arête osseuse sus-épicondylienne, le côté externe de l'épicondyle, celui du radius, et s'arrête à 2 centimètres au-dessous de l'interligne huméro-radial (fig. 346, *ab*).

A l'extrémité de cette incision, faire également à fond une incision transversale *bc* qui croise la base de l'olécrâne et s'arrête sur son bord interne.

Scier la face postérieure et externe de l'olécrâne et achever la séparation de l'olécrâne par un ou deux coups de ciseau.

Pendant qu'un aide maintient avec une érigne le grand lambeau olécranien relevé en haut et en dedans, dénuder avec la rugine la face antérieure de l'épicondyle et la partie antéro-externe de l'humérus, se reporter vers le côté interne de l'article ; dénuder avec soin le fond de la gouttière rétro-épitrochléenne pour en déloger le nerf cubital et pour le faire écarter en dedans et en arrière sur un crochet ; attaquer le ligament latéral interne au ras de l'épitrochlée, puis pendant que l'aide luxe de plus en plus en arrière l'extrémité inférieure de l'humérus, achever sa dénudation. Enfin scier l'humérus avec une scie à chaîne, au niveau du bord supérieur de la cavité olécranienne.

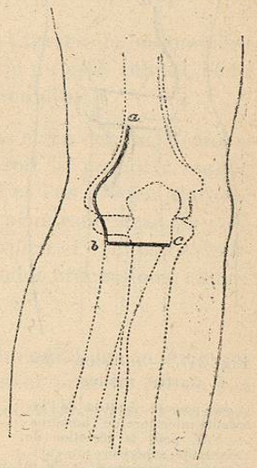

Fig. 346. — Résection totale du coude.
abc, lignes d'incision.

Dénuder le col du radius et le diviser avec la même scie ou celle de Larrey.

Dénuder le pourtour de la portion restante, de la grande cavité sigmoïde, et scier le cubitus à la base de l'apophyse coronoïde.

Terminer l'opération par la suture de l'olécrâne.

b. **Résection partielle**. — Le même procédé est applicable à la résection seule de l'extrémité inférieure de l'humérus ou d'une partie de cette extrémité. Dans ce cas, l'incision longitudinale ne doit pas dépasser l'interligne huméro-radial (fig. 347, *abc*). Si l'on veut enlever l'extrémité supérieure du cubitus (moins l'olécrâne) et la tête du radius, sans toucher à l'humérus, la partie brachiale de l'incision longitudinale n'est plus nécessaire. On se contente de sa partie antibrachiale, on fait l'incision transversale ordinaire, et, vers le milieu de cette dernière, on ajoute une incision descendante de 2 à 3 centimètres (fig. 347, *db' f*). On le conçoit, la longueur des incisions varie suivant l'étendue des lésions.

Pour la résection seule de l'olécrâne et de la partie supérieure du cubitus il suffit de faire une incision longitudinale qui commence à 1 centimètre au-dessus du milieu de l'olécrâne et descend plus ou moins sur le dos du cubitus.