Enfin, la résection seule de la tête du radius ne nécessite également qu'une incision longitudinale, c'est-à-dire la moitié inférieure de celle adoptée pour la résection totale du coude. En la prolongeant 1 centimètre plus bas que la limite indiquée, on diviserait sûrement la branche postérieure si importante du nerf radial, au moment où cette branche contourne la face postérieure du radius à travers le muscle court supinateur.

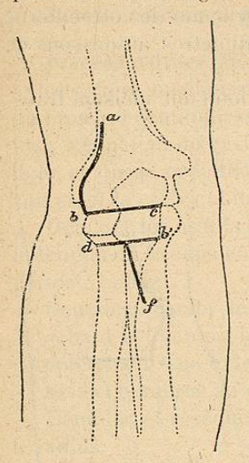

Fig. 347. — Incisions des parties molles.

abc, pour la résection de l'extrémité inférieure de l'humérus. — *b'df*, pour la résection de l'extrémité supérieure du cubitus (moins l'olécrâne) et de la tête du radius.

Articulation du poignet. — *a*. **Résection totale.** — Elle consiste à enlever l'extrémité inférieure du radius et du cubitus, plus la première rangée du carpe seulement ou le carpe tout entier.

Si l'on fait une résection pathologique, nous sommes d'avis, avec un grand nombre de chirurgiens, qu'il faut non pas se borner à une résection partielle du carpe, *mais l'extirper en totalité*, toujours d'après la méthode sous-périostée, qui donne les meilleurs résultats opératoires et fonctionnels. On ne conserverait le trapèze et le pisiforme, suivant le conseil de Langenbeck, le premier à cause de ses rapporte intimes avec l'artère radio-dorsale, le second à cause de ses connexions avec les muscles cubital antérieur et adducteur du petit doigt, que si l'on avait constaté leur intégrité absolue.

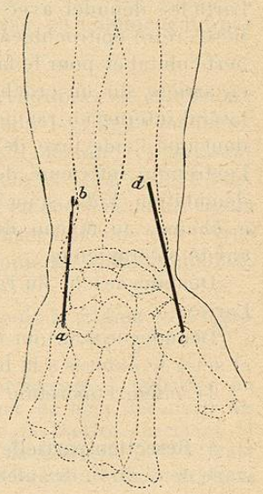

Fig. 348.

ab et *dc*, incisions latéro-dorsales pour la résection totale du poignet.

Procédé à incisions latéro-dorsales. — 1er *temps*. — Faire à fond une incision longitudinale qui commence à 3 centimètres au-dessus de l'apophyse styloïde du cubitus, passe immédiatement derrière cette apophyse et se prolonge jusqu'à l'extrémité supérieure du cinquième métacarpien. Décoller régulièrement le périoste et la capsule radio-carpienne autour de l'extrémité inférieure du cubitus (fig. 348. *ab*).

Passer une scie souple, sectionner cet os, le renverser en dehors de l'incision, et le détacher entièrement, en coupant les ligaments accessoires et le fort ligament triangulaire qui l'unissent au radius.

2e *temps*. — Faire une incision longitudinale purement cutanée qui commence à 2 ou 3 centimètres au-dessous de l'apophyse styloïde du radius, monte un peu en avant sur le bord externe de cet os et s'arrête à une hauteur

variable, soit 4 centimètres (fig. 348, *cd*). Après qu'on a écarté la branche cutanée du nerf radial, diviser l'aponévrose dans toute l'étendue de l'incision cutanée, ouvrir la gaine tendineuse des muscles long abducteur et court extenseur du pouce, rejeter leurs tendons sur la face dorsale du poignet, et diviser le périoste, en dehors du long supinateur en conservant ses connexions avec le périoste, et achever de dénuder l'extrémité inférieure du radius.

Luxer cet os en dehors, ou plutôt le faire passer à travers la boutonnière de l'incision externe en fléchissant fortement la main du côté cubital, et le scier avec la scie à chaîne à la même hauteur que le cubitus.

3e *temps*. — Luxer le carpe tour à tour en dedans et en dehors, dénuder sa face dorsale avec la rugine, et extraire en bloc soit la première rangée (sauf le pisiforme), en pénétrant entre le pyramidal et l'os crochu, du côté cubital, soit les deux rangées (sauf le trapèze), en pénétrant aussi du côté cubital, entre l'os crochu et le cinquième métacarpien. Pendant l'extraction on dénudera la face palmaire avec les plus grandes précautions, afin de ne pas léser d'organes importants.

b. **Résections partielles.** — Pour la résection radio-cubitale, on fait aussi deux incisions latérales ; seulement elles ne dépassent presque pas en bas les apophyses styloïdes. Les deux os sont enlevés successivement, le cubitus avant le radius.

Une incision latérale interne ou externe suffit pour la résection du cubitus seul ou du radius seul.

c. **Énucléation du carpe.** — *Memento anatomique*. — Ce qui intéresse le chirurgien dans l'anatomie du carpe, en vue de l'extraction successive ou simultanée des os, ce sont d'abord leurs modes et moyens d'union réciproque, puis leurs connexions communes, d'une part avec les extrémités inférieures du radius et du cubitus, d'autre part avec les métacarpiens (fig. 349, dos de la main). Il importe donc de rappeler ce qui suit.

En premier lieu. Les os du carpe sont disposés sur deux rangées distinctes, chacune de quatre os. Les os de chaque rangée forment entre eux des *arthrodies* ou diarthroses planes, et sont unis à chaque interligne, abstraction faite du pisiforme, par un ligament interosseux résistant, par un ligament palmaire et par un ligament dorsal. — Les os de la rangée supérieure (scaphoïde, semi-lunaire et pyramidal), abstraction faite du pisiforme, constituent : en dedans, vis-à-vis de l'os crochu et du grand os ensemble, une *articulation unicondylienne*, parallèle et concentrique à l'articulation radio-carpienne ; en dehors, et un peu plus bas, vis-à-vis du trapézoïde et du trapèze ensemble, une *arthrodie* à deux facettes. Ces deux articulations sont plus connues sous le nom collectif d'*articulation médio-carpienne ;* celle-ci a un ligament latéral interne, un ligament latéral externe, un ligament dorsal et plusieurs ligaments palmaires ; on y pénètre facilement, par le côté cubital, immédiatement au-dessous de la saillie du pyramidal, à un demi-centimètre environ derrière le cinquième métacarpien.

En second lieu. Les os de la rangée supérieure, abstration faite du pisiforme, représentent dans leur ensemble un *condyle* qui est moulé dans la concavité correspondante des os de l'avant-bras. Ce condyle s'étend d'une apophyse styloïde

à l'autre, il y a un ligament latéral interne, un ligament latéral externe, un ligament antérieur et un ligament postérieur, ces deux derniers faibles et lâches.

En troisième lieu. Les trois os internes de la rangée inférieure (os crochu, grand os et trapézoïde) forment des arthrodies avec les quatre derniers métacarpiens, et leur sont unis par des ligaments dorsaux, des ligaments palmaires et un ligament interosseux; l'interligne articulaire est alternativement rentrant et saillant, surtout au niveau des deuxième et troisième métacarpiens. Quant au trapèze, il s'articule, en bas avec le premier métacarpien, *par emboîtement réciproque*, le ligament capsulaire est lâche; en dedans, avec le deuxième métacarpien, par arthrodie.

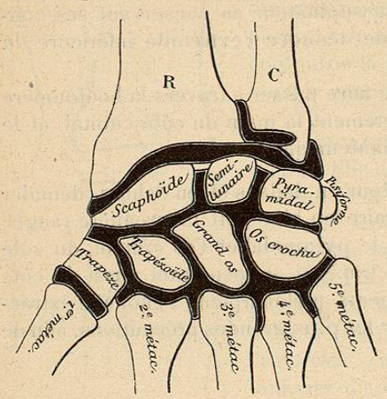

Fig. 349. — Disposition générale des synoviales articulaires du carpe.

Carpe, partie supérieure du métacarpe et partie inférieure des os de l'avant-bras (face dorsale). Pour montrer la disposition, les connexions et l'indépendance des synoviales articulaires correspondantes. R, radius ; C, cubitus.

Enfin, au point de vue des conséquences pathologiques et opératoires, nous ajouterons : 1° que les synoviales médio-carpiennes communiquent entre elles et avec celles de toutes les arthrodies carpo-métacarpiennes; la synoviale de l'articulation du trapèze avec le premier métacarpien, et celle de l'articulation du pisiforme avec le pyramidal sont seules indépendantes (fig. 349).

2° Qu'il est impossible de dénuder la face antérieure ou gouttière du carpe sans ouvrir plus ou moins la grande synoviale carpo-phalangienne interne, ce qui ne doit pas être perdu de vue et nécessite toujours l'emploi rigoureux de la méthode antiseptique.

Procédé. — La main étant en pronation et reposant sur la table, faire une incision cutanée qui commence au milieu du dos du deuxième métacarpien et remonte verticalement sur le dos du radius, jusqu'à 3 centimètres au-dessus de son apophyse styloïde (350, *a b*). Diviser le ligament dorsal du carpe et la mince aponévrose dorsale de la main.

Isoler et écarter vers le bord radial le tendon du long extenseur du pouce; puis détacher le tendon du premier radial externe, en évitant de léser l'artère radio-dorsale par une échappée, au moment où cette artère traverse le premier espace interosseux près de ce tendon.

Isoler des parties sous-jacentes les tendons extenseurs de l'index, du médius et de l'annulaire, les écarter vers le bord cubital et détacher le tendon du second radial externe.

Faire une autre incision verticale cutanée qui commence au milieu du dos du cinquième métacarpien et remonte immédiatement derrière l'apophyse styloïde du cubitus jusqu'à 1 centimètre au-dessus de cette apophyse (fig. 350, *c d*).

Isoler les tendons extenseurs du petit doigt. Détacher le tendon du cubital postérieur.

Attirer en bas la main, ouvrir l'articulation radio-carpienne d'une apophyse styloïde à l'autre, et sectionner les ligaments latéraux externe et interne de cette articulation tout contre le sommet des apophyses.

Fléchir fortement la main, de façon que la rangée supérieure du carpe puisse être bien abordée à travers les incisions, du côté de sa face palmaire. La dénuder aussi exactement qu'on peut avec la rugine, et détacher le pisiforme pour le conserver.

Pénétrer dans l'articulation médio-carpienne par le bord cubital, suivre l'interligne déjà décrit jusqu'au bord radial et enlever en masse la première rangée du carpe.

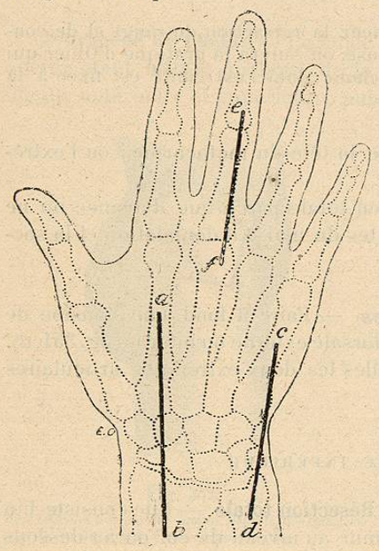

Fig. 350. — Incisions des parties molles.

ab et *cd*, pour l'énucléation du carpe. — *ef*, pour l'énucléation d'une phalange, celle du médius, par exemple.

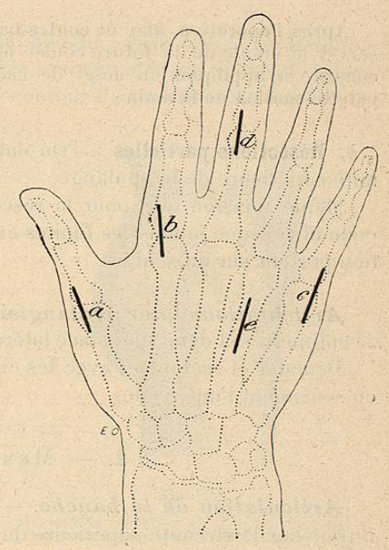

Fig. 351. — Incisions des parties molles.

a, pour la résection métacarpo-phalangienne du pouce. — *b*, pour celle de l'index. — *c*, pour celle du petit doigt. — *d*, pour la résection phalango-phalanginienne du médius. — *e*, pour la résection diaphysaire d'un métacarpien.

Fléchir encore la main pour présenter la seconde rangée à travers les incisions. Séparer avec les cisailles le crochet de l'unciforme; dénuder la face palmaire des os, sauf celle du trapèze, si on veut le conserver; ouvrir les interlignes carpo-métacarpiens correspondants, puis celui du trapézoïde ou du trapèze et enlever en masse les trois os internes de la seconde rangée.

Articulations métacarpo-phalangiennes. — *a.* **Résection totale de l'une d'elles.** — On enlève la tête du métacarpien et l'extrémité supérieure de la phalange.

Faire à fond une incision droite de 3 centimètres sur une face latéro-dor-

sale de l'articulation (fig. 351), savoir : en dehors, pour l'articulation du pouce (*a*) et pour celle de l'index (*b*) ; en dedans, pour celle du petit doigt (*c*) ; en dedans ou en dehors, pour celle du médius et de l'annulaire.

Dénuder avec la rugine l'extrémité supérieure de la phalange, sur la face dorsale, sur la face latérale correspondante à l'incision, sur la face palmaire en luxant au fur et à mesure la phalange vers l'incision ; dénuder, enfin, la face latérale opposée, et sectionner l'os avec une petite cisaille de Liston.

Dénuder de même la tête du métacarpien, et la sectionner avec le même instrument.

Après l'opération, afin de contre-balancer la rétraction du doigt et de conserver le moule de la future coulée osseuse, on suivra la pratique d'Ollier qui consiste à appliquer un doigt de caoutchouc dont l'extrémité est fixée à la palette-soutien de la main.

b. **Résections partielles**. — On enlève la tête du métacarpien ou l'extrémité supérieure de la phalange.

Même incision que pour la résection totale parce que d'avance on ne connaît presque jamais les limites exactes du mal. La dénudation et la section portent sur un seul os.

Articulations inter-phalangiennes. — Faire à fond une incision de 2 centimètres et demi sur la face latéro-dorsale externe ou interne (fig. 351, *d*).

Dénuder et sectionner avec les cisailles les deux extrémités articulaires ou seulement l'une d'elles.

§ 2. — Membre inférieur

Articulation de la hanche. — *a*. **Résection totale**. — Elle consiste 1° à retrancher l'extrémité supérieure du fémur au niveau du col ou au-dessous du grand trochanter ; 2° à abraser le sourcil cotyloïdien et à évider la cavité cotyloïde.

La résection du fémur varie d'étendue avec les lésions. On est parfois obligé de faire porter le trait de scie plus ou moins bas entre les deux trochanters, ou même au-dessous du petit trochanter.

1° **Procédé de Farabeuf**. — Cuisse fléchie à 45° sur l'extension, de sorte que l'axe du fémur prolongé sur la fesse aboutisse à l'épine iliaque postéro-supérieure. Incision rectiligne de 8 à 12 centimètres, dans la direction du fémur, dont le tiers sur le trochanter et les deux tiers sur la fesse.

Couper la peau, la graisse et le tendon du grand fessier sur le trochanter. Fendre le grand fessier et faire écarter fortement ses lèvres.

Séparer le moyen fessier du pyramidal ; les écarter et entre eux découvrir la capsule.

Fendre largement sur toute la longueur du col, la capsule, le sourcil

cotyloïdien et le périoste : s'il le faut débrider en ⊢ ⊣ les deux extrémités de la fente capsulaire.

Faire fléchir la cuisse et avec la rugine, décortiquer patiemment le grand trochanter en dehors et en dedans, puis en avant. Faire diminuer la flexion et porter le genou en adduction et rotation interne pour découvrir et libérer l'angle trochantérien postérieur.

Couper le ligament rond et luxer la tête en arrière. Terminer la libération du fémur. Saisir la tête avec un davier et la décapiter au point voulu.

Nettoyer, cureter la cavité cotyloïde. Suturer les extrémités de la plaie. Drainer. Mettre le membre en extension continue.

2° **Procédé de Chalot**. — Le sujet étant couché sur le dos et la hanche à opérer étant attirée au bord de la table, reconnaître et marquer l'épine iliaque antérieure et supérieure, puis le contour du grand trochanter.

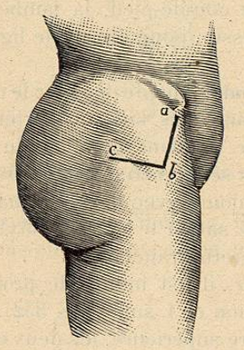

Fig. 352.
abc, incision des parties molles pour la décapitation du fémur. Procédé de Chalot.

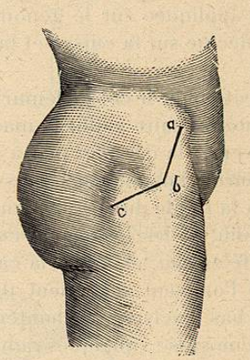

Fig. 353.
abc, incision des parties molles pour la résection intertrochantérienne du fémur. Procédé de Chalot.

A 1 centimètre au dehors et à 2 centimètres au-dessous de l'épine iliaque antérieure et supérieure, commencer une incision que l'on conduit d'abord verticalement jusqu'à l'angle antérieur du sommet du grand trochanter en n'intéressant que la peau, puis obliquement jusqu'au bord postérieur du trochanter, à 6 centimètres du sommet, en divisant tous les tissus à fond (fig. 353, *a b c*).

Revenir à la partie verticale de l'incision, et diviser successivement l'aponévrose fessière, le bord antérieur du moyen fessier et le petit fessier, dans toute l'étendue de l'incision cutanée.

Avec la rugine mousse et la rugine tranchante attaquer la lèvre postérieure de l'incision oblique, c'est-à-dire décoller le périoste, détacher : 1° le tendon du moyen fessier qui couronne le sommet du grand trochanter ; 2° la partie correspondante du tendon du grand fessier ; 3° le carré crural ; 4° de haut en bas, les tendons de la cavité digitale (pyramidal, obturateur interne