sale de l'articulation (fig. 351), savoir : en dehors, pour l'articulation du pouce (*a*) et pour celle de l'index (*b*) ; en dedans, pour celle du petit doigt (*c*) ; en dedans ou en dehors, pour celle du médius et de l'annulaire.

Dénuder avec la rugine l'extrémité supérieure de la phalange, sur la face dorsale, sur la face latérale correspondante à l'incision, sur la face palmaire en luxant au fur et à mesure la phalange vers l'incision ; dénuder, enfin, la face latérale opposée, et sectionner l'os avec une petite cisaille de Liston.

Dénuder de même la tête du métacarpien, et la sectionner avec le même instrument.

Après l'opération, afin de contre-balancer la rétraction du doigt et de conserver le moule de la future coulée osseuse, on suivra la pratique d'Ollier qui consiste à appliquer un doigt de caoutchouc dont l'extrémité est fixée à la palette-soutien de la main.

b. **Résections partielles**. — On enlève la tête du métacarpien ou l'extrémité supérieure de la phalange.

Même incision que pour la résection totale parce que d'avance on ne connaît presque jamais les limites exactes du mal. La dénudation et la section portent sur un seul os.

Articulations inter-phalangiennes. — Faire à fond une incision de 2 centimètres et demi sur la face latéro-dorsale externe ou interne (fig. 351, *d*).

Dénuder et sectionner avec les cisailles les deux extrémités articulaires ou seulement l'une d'elles.

§ 2. — Membre inférieur

Articulation de la hanche. — *a*. **Résection totale**. — Elle consiste 1° à retrancher l'extrémité supérieure du fémur au niveau du col ou au-dessous du grand trochanter ; 2° à abraser le sourcil cotyloïdien et à évider la cavité cotyloïde.

La résection du fémur varie d'étendue avec les lésions. On est parfois obligé de faire porter le trait de scie plus ou moins bas entre les deux trochanters, ou même au-dessous du petit trochanter.

1° **Procédé de Farabeuf**. — Cuisse fléchie à 45° sur l'extension, de sorte que l'axe du fémur prolongé sur la fesse aboutisse à l'épine iliaque postéro-supérieure. Incision rectiligne de 8 à 12 centimètres, dans la direction du fémur, dont le tiers sur le trochanter et les deux tiers sur la fesse.

Couper la peau, la graisse et le tendon du grand fessier sur le trochanter. Fendre le grand fessier et faire écarter fortement ses lèvres.

Séparer le moyen fessier du pyramidal ; les écarter et entre eux découvrir la capsule.

Fendre largement sur toute la longueur du col, la capsule, le sourcil

cotyloïdien et le périoste : s'il le faut débrider en ⊢ ⊣ les deux extrémités de la fente capsulaire.

Faire fléchir la cuisse et avec la rugine, décortiquer patiemment le grand trochanter en dehors et en dedans, puis en avant. Faire diminuer la flexion et porter le genou en adduction et rotation interne pour découvrir et libérer l'angle trochantérien postérieur.

Couper le ligament rond et luxer la tête en arrière. Terminer la libération du fémur. Saisir la tête avec un davier et la décapiter au point voulu.

Nettoyer, cureter la cavité cotyloïde. Suturer les extrémités de la plaie. Drainer. Mettre le membre en extension continue.

2° **Procédé de Chalot**. — Le sujet étant couché sur le dos et la hanche à opérer étant attirée au bord de la table, reconnaître et marquer l'épine iliaque antérieure et supérieure, puis le contour du grand trochanter.

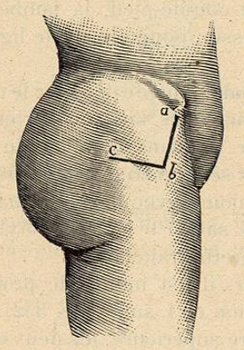

Fig. 352.
abc, incision des parties molles pour la décapitation du fémur. Procédé de Chalot.

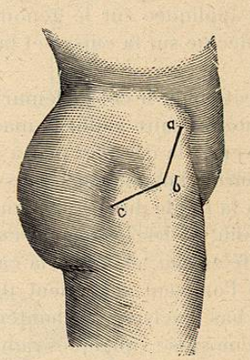

Fig. 353.
abc, incision des parties molles pour la résection intertrochantérienne du fémur. Procédé de Chalot.

A 1 centimètre au dehors et à 2 centimètres au-dessous de l'épine iliaque antérieure et supérieure, commencer une incision que l'on conduit d'abord verticalement jusqu'à l'angle antérieur du sommet du grand trochanter en n'intéressant que la peau, puis obliquement jusqu'au bord postérieur du trochanter, à 6 centimètres du sommet, en divisant tous les tissus à fond (fig. 353, *a b c*).

Revenir à la partie verticale de l'incision, et diviser successivement l'aponévrose fessière, le bord antérieur du moyen fessier et le petit fessier, dans toute l'étendue de l'incision cutanée.

Avec la rugine mousse et la rugine tranchante attaquer la lèvre postérieure de l'incision oblique, c'est-à-dire décoller le périoste, détacher : 1° le tendon du moyen fessier qui couronne le sommet du grand trochanter ; 2° la partie correspondante du tendon du grand fessier ; 3° le carré crural ; 4° de haut en bas, les tendons de la cavité digitale (pyramidal, obturateur interne

et jumeaux, obturateur externe), pendant que le fémur est porté en rotation interne et que le sujet est incliné sur le flanc opposé.

Attaquer l'angle de la lèvre antérieure et détacher le tendon du petit fessier.

Pendant qu'un aide écarte largement les deux lèvres de l'incision verticale, reconnaître avec l'index gauche le sourcil ou plutôt le bourrelet cotyloïdien, diviser la capsule articulaire dans toute sa longueur, *y compris le bourrelet,* point capital pour faire entrer l'air dans la jointure et pouvoir ainsi désarticuler la tête du fémur, et même diviser la capsule à droite et à gauche au ras du bourrelet, ou détacher dans une petite étendue les deux lèvres du bourrelet déjà incisé.

Décolleter le fémur avec la rugine, en dehors, en arrière et en avant, aussi loin qu'on le peut; luxer en avant et en dehors la tête du fémur, par un mouvement forcé d'abduction et de rotation externe, qu'on fait avec une main appliquée sur le genou et l'autre sur le cou-de-pied, la jambe étant déjà fléchie sur la cuisse et la cuisse sur le bassin, pour diviser le ligament rond.

Sectionner le col du fémur avec la scie à chaîne afin de dégager le champ opératoire ; faire saillir la masse trochantérienne vers l'incision extérieure, achever de la dénuder peu à peu tout alentour, pendant que l'axe du fémur est tourné dans un sens, puis dans un autre, et scier entre les deux trochanters à la limite du décollement périostique, toujours avec la scie à chaîne.

Enfin, si les lésions le commandent, faire sauter le sourcil cotyloïdien avec le ciseau, et évider la cavité avec une curette tranchante.

Si l'on veut seulement décapiter le fémur, il est inutile de prolonger aussi bas l'incision trochantérienne. Une incision en L suffit (fig. 352).

Hémostase : quelques rameaux de la fessière supérieure, les deux circonflexes, les petites musculaires superficielles.

3° **Procédé à tabatière d'Ollier** (par la section préalable et le relèvement du grand trochanter). — Ce maître, « pour faire face à toutes les éventualités, recommande tout particulièrement le procédé suivant qui est facile, donne plus de jour que tous les autres, ménage mieux encore les insertions musculaires et conserve aux muscles tous les nerfs qui les animent ».

1er *temps : Incision cutanée et aponévrotique.* — Le sujet étant couché sur le côté sain et la cuisse malade fléchie à 135° et portée dans l'abduction, de manière à faire saillir le trochanter, tracer une incision courbe semi-lunaire à convexité inférieure, dont la partie moyenne doit répondre à la face externe du trochanter à 45 millimètres au-dessous de son bord supérieur, et dont les extrémités doivent répondre, l'antérieure à 5 centimètres en avant de la saillie antérieure du bord supérieur du trochanter, la postérieure à 4 ou 5 centimètres en arrière de la saillie postérieure du bord supérieur de la même tubérosité. L'incision comprend la peau, le tissu cellulo-graisseux, l'aponévrose fémorale et fémoro-fessière. Le grand trochanter apparaît alors recouvert par l'insertion du vaste externe.

2e *temps. — Section du grand trochanter.* — Pénétrer avec le bistouri entre les faisceaux musculaires en suivant la direction extérieure, et diviser le revêtement aponévrotique et le périoste du trochanter au niveau de la

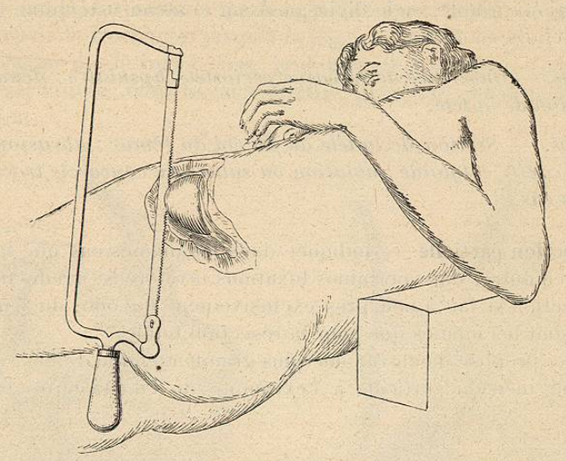

Fig. 354. — Section du trochanter dans le procédé de résection à tabatière d'Ollier.

partie moyenne de l'incision. Sectionner le trochanter de dehors en dedans et de bas en haut, avec une scie à amputation, en dirigeant le trait suivant

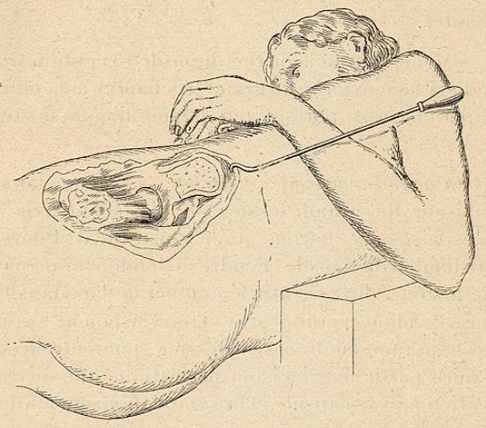

Fig. 355. — Couvercle trochantérien relevé (d'Ollier).

un angle de 45° par rapport à l'axe du fémur (fig. 354). Dès que la scie est enfoncée de 36 à 40 millimètres, la retirer, et achever la séparation du segment osseux par un mouvement de levier. Le couvercle trochantérien une

fois relevé avec tous les muscles qui s'y insèrent (fig. 355), on se trouve sur le col du fémur dans les meilleures conditions pour aborder la tête.

Chez l'enfant, comme le trochanter est cartilagineux ou constitué par un tissu spongieux friable, on le divise avec un couteau ostéotome de haut en bas et de dehors en dedans.

3e *temps. — Ouverture de la gaine périostéo-capsulaire; dénudation du col; luxation de la tête.*

4e *temps. — Section de la tête ou du col du fémur; abrasion ou résection de la cavité cotyloïde; ablation ou suture du couvercle trochantérien, suivant les cas.*

b. **Résection partielle.** — Indiquée dans les mêmes cas que la résection totale, et, en outre, dans certaines luxations invétérées, irréductibles.

La résection se fait à peu près exclusivement du côté du fémur, et les procédés sont les mêmes que pour la résection totale.

Si l'on se propose d'enlever une plus grande étendue de l'os, on n'a qu'à ajouter une incision verticale à l'extrémité de l'incision trochantérienne oblique.

c. **Arthrotomie avec évidement de la tête et du col du fémur et drainage transtrochantérien** (H. Delagenière [1]).

« L'opération ayant pour but d'établir un tube à drainage dans le fond d'une gouttière formée par l'évidement du col du fémur, l'incision destinée à pratiquer cet évidement devra donner accès sur toute l'étendue du col et du grand trochanter.

« *Incision.* — Mener une incision rectiligne de 15 centimètres environ, partant du milieu de la face externe du grand trochanter à 5 centimètres environ de son bord supérieur et se portant vers l'épine iliaque postérieure et supérieure.

« *Isolement du grand trochanter et du col.* — Lorsque la peau est divisée, traverser l'épaisseur du grand fessier en dissociant avec un instrument mousse deux des faisceaux charnus qui le constituent. Poursuivre ce décollement jusqu'au tendon du muscle. Fendre ce tendon lui-même parallèlement à ses fibres ; le bistouri devra sentir le contact de l'os dans toute sa course trochantérienne. Pendant qu'on écarte vigoureusement les lèvres du grand fessier, séparer le pyramidal du moyen fessier ; puis entre les tendons de ces deux muscles faire partir une incision périostique qui suivra le bord supérieur du col, sectionnant la capsule et la synoviale jusqu'au delà du bourrelet cotyloïdien.

« *Traitement du squelette osseux.* — Avec la rugine décoller le périoste en avant et en arrière dans une étendue de 5 à 6 millimètres seulement. Le

[1] H. Delagenière, *Cong. fr. de chir.*, 1896.

bord supérieur du grand trochanter dénudé, avec des pinces coupantes ou des pinces-gouges y tailler une encoche jusqu'au niveau du bord supérieur du col. Attaquant alors le bord supérieur du col avec des pinces-gouges étroites ou avec le ciseau et le marteau, enlever une bande étroite du tissu compact depuis le trochanter jusqu'à la tête.

« Si l'étendue des lésions l'exige, prolonger en T l'incision périostique du col et enlever la tête ; dans le cas contraire, procéder simplement à l'évidement osseux.

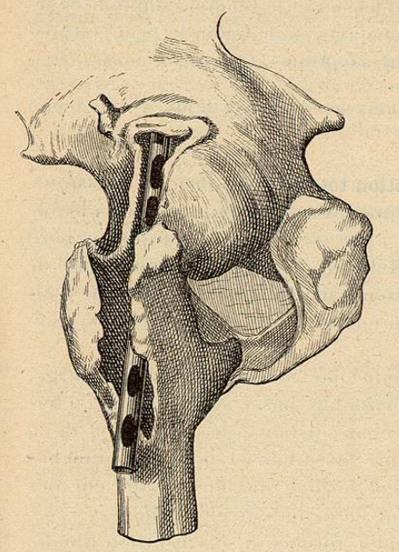

Fig. 356. — Drainage transtrochantérien de Delagénière, vu de face, drain en place.

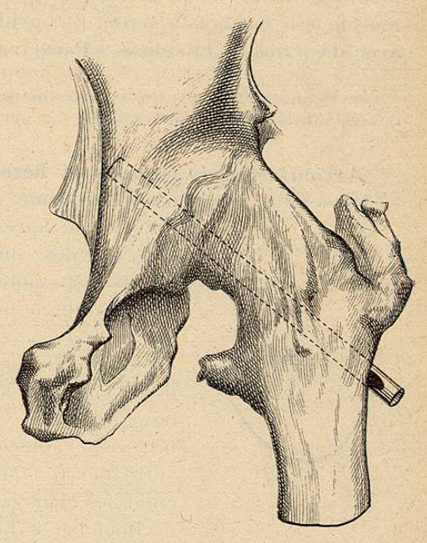

Fig. 357. — Drainage transtrochantérien vu de profil. Le pointillé représente le drain couché dans la gouttière.

« Faire cet évidement au moyen d'une forte curette, avec laquelle on enlèvera tout le tissu spongieux du col. Reconnaître avec la curette le fond de la gouttière, puis, avec des pinces coupantes, faire sauter la partie de la face externe du grand trochanter correspondant à la gouttière creusée. Le grand trochanter se trouvera donc échancré en U.

« Lorsque cette gouttière largement ouverte au dehors sera terminée, la compléter en faisant sauter avec le ciseau et le marteau la partie de la tête fémorale qui correspond à la gouttière. *Cette partie de l'opération est indispensable pour permettre au drain de drainer la cavité de l'articulation et le cotyle.* S'il le faut, par l'échancrure de la tête, curer soigneusement le cotyle.

« *Traitement des abcès*, par l'incision, le curettage et le drainage.

« *Établissement du drainage.* — Après avoir désinfecté la plaie par une