solution de chlorure de zinc à 1/10, placer un drain métallique d'une longueur de 10 à 12 centimètres, d'un diamètre de 7 à 8 millimètres, et perforé dans toute son étendue d'orifices larges ; ce drain devra occuper le fond de la gouttière ; son extrémité externe sera fixée à la peau par un crin de Florence (fig. 356 et fig. 357).

« *Fermeture de la plaie.* — Lorsque le drain sera établi, rapprocher le périoste et les muscles écartés et les maintenir en contact par quelques points de suture. L'aponévrose du grand fessier et le tendon commun de ce muscle et le fascia lata seront reconstitués avec soin ; enfin la peau suturée avec des crins de Florence. » Pansement aseptique. *Extension continue.*

H. Delagénière a pratiqué cette opération chez deux coxalgiques et a obtenu des résultats très encourageants.

Articulation du genou. — *a.* **Résection totale**[1]. — 1° *Procédé classique.* — Le membre étant mis en extension, après avoir appliqué ou non la bande d'Esmarch, après avoir reconnu et marqué le bord antérieur des condyles du fémur et la partie élevée de la tubérosité antérieure du tibia, faire à fond une incision curviligne qui joigne les trois points (Mackensie) (fig. 358, *a b c*).

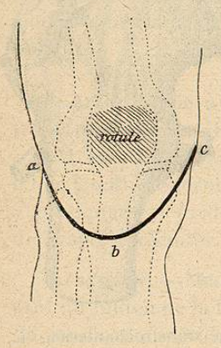

Fig. 358. — Incision de Mackensie pour la résection totale du genou.

Farabeuf conseille une incision en U très large, dont la branche horizontale passe au niveau de l'interligne articulaire à égale distance de la rotule et de la tubérosité antérieure du tibia, et dont les branches verticales remontent le long du bord postérieur des condyles, plus haut en dehors qu'en dedans.

Détacher le tendon rotulien à son insertion tibiale. Relever le lambeau avec une forte pince de Museux. Avec un davier saisir la rotule et l'énucléer soit au bistouri, soit et mieux à la rugine en conservant son périoste.

Relever le lambeau plus encore. Disséquer puis extirper en bloc, sans l'ouvrir, la masse formée par le ligament adipeux et le cul-de-sac sous-tricipital dont on tranchera les insertions au ras du pourtour des condyles.

Suivant le conseil d'Ollier (non pas en vue de la régénération osseuse, mais pour favoriser la synostose et empêcher le ballottement des extrémités osseuses, à la suite de l'opération), conserver les ligaments latéraux, et ce qu'on pourra du manchon fibreux péri-articulaire. Pour cela, dénuder régulièrement les condyles du fémur sur les côtés ; diviser les ligaments croisés au ras de leur insertion tibiale, sans échappée aucune, pour ménager les vaisseaux poplités ; luxer en avant l'extrémité inférieure du fémur et

[1] Cf. G. François, Thèse de Toulouse 1905, n° 596.

achever sa dénudation en arrière et sur les côtés, jusqu'au-dessous du cartilage épiphysaire chez l'enfant et chez l'adolescent (*résection intra-épiphysaire*), plus haut chez l'adulte (*résection ultra-épiphysaire*).

Mais si on est gêné pour libérer et taxer le fémur, ne pas hésiter à sacrifier les ligaments latéraux avec les ligaments croisés.

Comme cela est bien démontré par l'expérimentation et par l'observation clinique, la résection des cartilages conjugaux du genou arrête pour une grande partie l'accroissement du membre en longueur ; le raccourcissement qui en résulte peut aller jusqu'à 8-10 centimètres et plus.

Or, nous a dit Ollier, « à quatre ans on ne peut pas scier plus de 15 millimètres de fémur *à partir du point le plus inférieur des condyles* sans atteindre ou entamer en dehors le cartilage de conjugaison ; et comme les épiphyses croissent peu en hauteur par elles-mêmes, on ne pourra jamais enlever par une coupe transversale plus de 30 ou 35 millimètres, quelle que soit la taille du sujet ».

Diviser le fémur avec la scie à large lame ou avec le ciseau de Lucas-Championnière, après avoir fait saisir l'extrémité des condyles avec le davier de Farabeuf.

Dénuder soigneusement le plateau tibial jusqu'au niveau de la tête du péroné, et le scier transversalement avec la scie à large lame ou le ciseau de Championnière.

La hauteur de l'épiphyse tibiale ne dépasse pas 1 centimètre et demi chez un sujet qui est sur le point d'arriver à la période de croissance.

S'il reste sur les tranches osseuses des points suspects, les traiter à la curette et les toucher au thermo-cautère.

Compléter alors la toilette de l'article. Écarter fortement les extrémités osseuses, étaler successivement et particulièrement en arrière tous les recoins de la synoviale pour y poursuivre, y ouvrir et y détruire tous les trajets fongueux ou fistuleux, en employant le bistouri, les ciseaux, la curette ou le thermo-cautère.

Toucher les surfaces cruentées à l'acide phénique à 1/20 ou au chlorure de zinc à 1/10. Quelques auteurs promènent légèrement sur ces surfaces la lame du thermo-cautère. D'autres font un lavage au sublimé ou à l'eau oxygénée. D'autres enfin saupoudrent ces surfaces à l'iodoforme.

Enlever alors la bande d'Esmarch, si on l'a employée, pour faire une hémostase soignée de ces mêmes surfaces. Quelques chirurgiens conservent cette bande jusqu'à ce que le pansement soit terminé. On s'expose ainsi à des saignements et des hématomes qui peuvent compromettre la réunion et, en tous cas, occasionnent de fortes douleurs aux opérés.

Coapter exactement les extrémités osseuses, après avoir exécuté les retouches nécessaires. Quelques-uns suturent ces extrémités à l'aide de crins de Florence, de fils d'argent ou de fils métalliques passés avec un perforateur, ou bien avec des broches d'acier. Nous avons usé avec avantage des agrafes de Jacoël. D'autres estiment, avec Bœckel et Kœnig, qu'un pansement bien fait suffit à la contention des os et suppriment toute suture osseuse.

Drainer à l'aide d'un tube de caoutchouc placé en arrière des os et dont les extrémités sortent aux angles de la plaie cutanée.

Restaurer au catgut ce qui reste de la capsule et des ligaments ; suturer le tendon rotulien au triceps.

Réunir enfin la peau.

Pansement épais et absorbant, aseptique ou antiseptique sec. Ollier, Bœckel, Lucas-Championnière emploient l'iodoforme. Enveloppement ouaté du membre. Attelle de Bœckel, à pédale ajustable ou bien attelle plâtrée d'abord puis attelle de Bœckel ou attelle en fil de fer jusqu'à dessiccation.

Laisser le premier pansement jusqu'au vingt-cinquième ou trentième jour, sauf accidents. Faire un second pansement, laissé jusqu'au soixantième jour. Appliquer alors un appareil silicaté jusqu'au quatrième mois, puis faire porter une genouillière de cuir bouilli, pour éviter toute déformation ultérieure.

2° *Procédé de Wolkowitch-Marion*[1]. — Il consiste à réséquer en masse le bloc articulaire malade, sans ouvrir l'articulation, afin d'éviter toute inoculation des tissus péri-articulaires.

Par l'incision courbe classique, on relève très haut le lambeau cutané. On coupe transversalement et avec précaution le triceps au-dessus de la rotule, en se portant en haut et en arrière pour ménager le cul-de-sac sous-tricipital, doubler son extrémité supérieure et rabattre ce cul-de-sac vers le bas, en le séparant du fémur jusqu'à ses insertions condyliennes.

On libère les parties latérales, puis la face postérieure du fémur. Protégeant les organes du creux poplité avec un écarteur, on scie les condyles d'avant en arrière. On saisit avec un davier la tranche inférieure, on l'attire fortement en avant, on libère la surface poplitée du tibia, puis on scie cet os d'arrière en avant. Le bloc articulaire est enlevé, après section des tendons de la patte d'oie et du ligament rotulien.

La bande d'Esmarch est enlevée, l'hémostase complétée, les os coaptés, les parties molles restaurées et le pansement fait comme plus haut.

b. **Résection partielle**. — Même procédé que pour la résection totale, avec cette différence que la dénudation et la section ont lieu sur l'une des extrémités articulaires.

Articulation du cou-de-pied. — *a*. **Résection totale**.

Pour mettre bien à découvert l'articulation tibio-tarsienne, notamment dans les cas d'arthrite fongueuse, il n'est pas nécessaire, comme le fait C. Hueter, de couper en travers toutes les parties qui sont au-devant d'elle ; il n'est pas nécessaire non plus de pratiquer la section temporaire du calcanéum, à l'exemple de Busch et autres. On peut et on doit arriver à moins de frais au résultat désiré.

1. **Procédé de Chalot**. — Faire d'abord la même incision que celle que nous avons décrite pour l'énucléation orthopédique de l'astragale. (Voy. p. 353.)

Cette incision, lorsque la tête de l'astragale est dénudée et que le pied est luxé en avant et en dehors, permet fort bien d'explorer la cavité articulaire, de reconnaître l'état de l'os, de se limiter à l'extirpation de l'astragale ou à la résection des os de la jambe ou de faire l'une et l'autre, suivant les circonstances.

La tête de l'astragale étant dénudée, l'articulation tibio-tarsienne ouverte les ligaments péronéaux sectionnés et le pied luxé en avant et en dehors, conduire sur l'incision déjà faite une incision verticale qui commence à 1 centimètre au-dessus de la base de la malléole externe et suive de haut en bas le bord postérieur de cette malléole.

[1] Cf. Perrot, Thèse de Paris, 1902.

Décoller le périoste sur la face externe, sur la face antérieure, sur la face postérieure du péroné, diviser cet os obliquement de bas en haut et de dehors en dedans avec un petit ciseau effilé ou une cisaille à la limite du décollement, saisir l'extrémité supérieure du segment avec un davier, la renverser en dehors et couper avec le bistouri le ligament interosseux qui l'unit encore au tibia.

Extirper l'astragale comme il est dit dans l'énucléation orthopédique.

Renverser le pied en haut et en dedans, comme pour faire saillir l'extrémité inférieure du tibia à travers la large ouverture. Dénuder cette extrémité tout autour jusqu'au niveau de la section péronéale, et la diviser horizontalement avec la scie à chaîne.

Hémostase : l'artère calcanéenne externe, la malléolaire externe, la péronière antérieure et la malléolaire interne.

2. **Procédé de Jaques-L. Reverdin**. — « Faire une incision qui parte du bord externe du tendon d'Achille, au-dessus du calcanéum, passe à ras de la pointe de la malléole externe et se dirige de là obliquement en avant et en dedans pour se terminer au bord externe du tendon du péronier antérieur, à environ deux travers de doigt en avant de la ligne bimalléolaire.

« Couper les tendons des péroniers latéraux, le ligament péronéo-calcanéen, et inciser le ligament astragalo-scaphoïdien supérieur.

« Détacher avec la rugine les ligaments péronéo-astragaliens antérieur et postérieur ainsi que les deux lèvres de l'astragalo-scaphoïdien, et couper avec le même instrument le ligament interosseux.

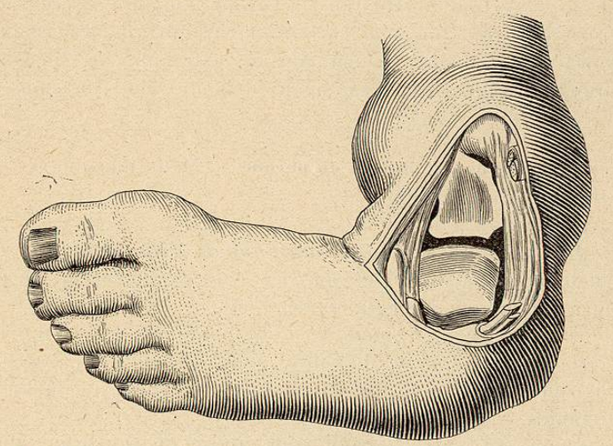

Fig. 359. — Incision de Kocher pour la résection tibio-tarsienne.

« Lorsque la dénudation est bien complète, faire passer par-dessus le col de l'astragale la branche courbe du davier de J.-L. Reverdin, sa branche droite dans la gouttière sous-astragalienne, et les articuler ; l'aide renver-

sant fortement le pied en dedans, faire basculer l'astragale en dehors, insinuer la rugine par-dessus la poulie, et détacher les insertions astragaliennes du ligament latéral interne ; l'os est extrait ».

Pour enlever le calcanéum et transformer ainsi l'opération en une tarsectomie postérieure totale, il suffit, ajoute J.-L. Reverdin, de faire à fond une incision verticale de 2,5 à 3 centimètres, qui descende à la partie postérieure de l'incision primitive et se termine sur la tubérosité externe du calcanéum.

Kocher[1] fait la résection tibio-tarsienne en employant une incision analogue avec section des péroniers, qu'il suture à la fin de l'opération (fig. 359). Kœnig et Riedel préconisent deux incisions latérales avec ablation des malléoles au ciseau.

Sous le nom de *résection tibio-calcanéenne,* P. v. Bruns recommande une opération qui consiste à enlever l'astragale et à sectionner le calcanéum et les os de la jambe comme dans l'amputation de Pasquier-Le Fort, mais en conservant l'avant-pied ; il en a obtenu d'excellents résultats. Caselli (de Gênes) a publié, de son côté, une opération semblable.

b. **Résection partielle**. — 1. **Énucléation de l'astragale**. — Même procédé que pour l'énucléation orthopédique (voy. p. 353).

2. **Résection des deux os de la jambe**. — Même procédé, sauf l'extirpation de l'astragale ; ou bien deux incisions verticales, l'une sur le milieu de la face externe du péroné, l'autre sur le milieu de la face interne du tibia, en commençant par la section et l'ablation du péroné, toujours d'après la méthode sous-périostée. Chaque incision s'arrête à l'extrémité ou au bord inférieur de la malléole correspondante. Seulement, aux extrémités de l'incision tibiale, vu la largeur de l'os, il est avantageux d'ajouter deux incisions transversales.

3. **Résection isolée du tibia ou du péroné**. — Même incision verticale pour chacun d'eux respectivement.

Articulation métatarso-phalangienne du gros orteil. — Les articulations métatarso-phalangiennes sont les seules articulations du pied où la résection pathologique soit rationnelle. Pour les autres, il vaut mieux s'en tenir à l'évidement igné ou sanglant, au drainage, etc., ou bien désarticuler le pied, ou faire l'opération de Mickulicz. (Voy. *Amputations*.) Aussi ne décrirons-nous que la résection des articulations métatarso-phalangiennes, en prenant comme type celle du gros orteil.

Faire à fond, sur la face latéro-dorsale interne du gros orteil, une incision longitudinale de 4 centimètres, dont le milieu corresponde à l'interligne articulaire.

Décoller le périoste et les tendons extenseurs sur toute la face dorsale.

[1] Kocher, *Chir. opér.*, 1894, p. 255.

Décoller le périoste, ainsi que le ligament latéral, avec l'os sésamoïde correspondant sur la face interne et inférieure.

Luxer en arrière et en dedans l'extrémité articulaire de la phalange, achever sa dénudation et la diviser d'un coup de cisailles.

Achever la dénudation de la tête du métatarsien et la réséquer pareillement.

Enlever les sésamoïdes, s'il en est besoin.

B. — Résections dans les ankyloses.

(*Résections avec interpositions fibro-musculaires.*)[1]

L'intervention sanglante dans les ankyloses peut varier suivant qu'il s'agit de corriger une attitude vicieuse ou de redonner à l'article les mouvements qu'il a perdus.

Dans le premier cas, c'est à une ostéotomie ou à une résection ordinaire que l'on a recours, et nous renvoyons aux chapitres précédents.

Dans le second, on pratique ou bien une résection avec large excision du périoste suivie de mobilisation précoce, ou mieux une *résection avec interposition d'une languette fibro-musculaire* empruntée au voisinage de l'article. C'est ce mode d'intervention que nous aurons exclusivement en vue dans ce paragraphe.

Mâchoire. — *Procédé d'Helferich*. — Helferich a proposé et pratiqué l'opération suivante : résection du condyle puis interposition d'un lambeau musculaire emprunté au temporal.

1° *Résection du condyle*. — Incision en ⊣ ou en ⊢ dont la branche horizontale longe l'arcade zygomatique sur 4 centimètres, dont la branche verticale longue de 3 centimètres descend à 15 millimètres en avant du tragus, et n'intéresse que la peau. Récliner la parotide avec le facial en bas et en arrière. Attaquer l'articulation par en haut en désinsérant la capsule de l'arcade zygomatique. Isoler prudemment le col, le sectionner au ciseau ; enlever le condyle en bloc ou en parcelles s'il est trop adhérent, puis extirper le ménisque adhérent au temporal.

2° *Interposition musculaire*. — Prolonger en haut l'incision verticale. Réséquer 3 centimètres du zygoma. Tailler dans le temporal une languette mince, large de 2 ou 3 centimètres, la rabattre, l'engager entre la gaine et le col, puis la fixer au ptérygoïdien externe.

Mickulicz et Kusnetzow, cités par Lenormant[2] ont emprunté le lambeau au masséter. Glück[3] s'est contenté d'un lambeau cutané à long pédicule. Pour lui les muscles interposés s'ossifient et l'ankylose se reproduit.

Il ne faut pas confondre l'opération d'Helferich avec celle de Rochet.

[1] Huguier, *Thèse de Paris*, 1905.

[2] Ch. Lenormant, *Chir. de la tête et du cou*, Paris, Masson, 1904.

[3] Glück, *XXXIe Congr. de la Soc. allem. de chir.*, Berlin, avril 1902.