CHAPITRE VII

OPÉRATIONS MUTILANTES
AMPUTATIONS ET DÉSARTICULATIONS DES MEMBRES

I

AMPUTATIONS ET DÉSARTICULATIONS EN GÉNÉRAL

Définitions et indications. — L'*amputation* est l'ablation d'une partie de membre au moyen d'une section faite sur la *continuité* d'un ou de plusieurs os.

La *désarticulation* est l'ablation de tout un membre ou seulement d'une partie au moyen d'une section faite dans la *contiguïté* des os, c'est-à-dire au niveau d'une seule ou de plusieurs jointures.

Il y a une troisième catégorie d'opérations mutilantes où la diérèse porte à la fois sur l'os et sur les liens articulaires; on peut les nommer *amputations mixtes*. Telle est l'amputation de Pirogoff, avec ses dérivés.

Les progrès de la chirurgie conservatrice (résections, méthode antiseptique, etc.) ont singulièrement réduit la place qu'on accordait naguère aux opérations mutilantes. Néanmoins, il est encore bien des cas où le sacrifice d'un membre s'impose comme une mesure d'urgence, ou se recommande de préférence à la conservation.

Suivant le moment où l'on pratique l'opération, on distingue encore à leur tour les amputations traumatiques : en *amputations primitives*, ce sont celles qui ont lieu immédiatement ou peu après l'accident; en tout cas avant toute manifestation infectieuse; en *amputations secondaires*, celles qui s'exécutent en pleine réaction inflammatoire, en pleine fièvre traumatique; et en *amputations tardives ou retardées*, celles qui se font plus ou moins longtemps après la disparition des phénomènes aigus de l'infection, après la délimitation des zones gangrenées. Les secondes sont toujours les plus graves de toutes.

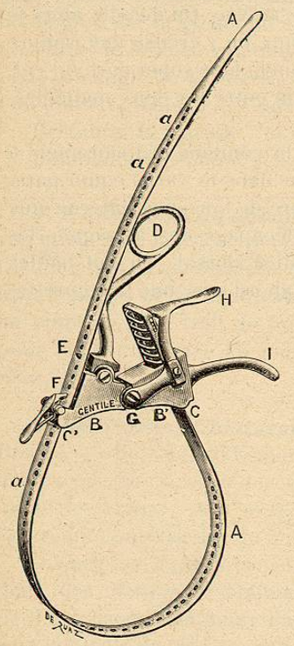

Fig. 360. — Collier hémostatique de Lhomme.

Appareil instrumental. — Il comprend dans son ensemble (mais on le réduit suivant chaque cas en particulier).

a. *Pour l'hémostase préventive.* — La bande à expression d'Esmarch et son tube d'arrêt, ou la bande à arrêt de Nicaise, ou un simple tube élastique avec un ou deux clamps d'arrêt ou le collier métallique de Lhomme (voy. p. 67).

Fig 361. — Lame de 22 centimètres pour cuisse.

b. *Pour la mensuration de l'étoffe du moignon.* — Un crayon dermographique ou de la teinture d'iode; un ruban métrique.

Fig. 362. — Lame de 18 centimètres pour jambe.

c. *Pour la diérèse des parties molles.* — Six couteaux à manche nickelé, à tranchant unique et légèrement convexe (fig. 361 à 365) : avec lame longue de 25 cen-

Fig. 363. — Lame de Lisfranc.

timètres pour la cuisse, de 18 et 15 centimètres pour la jambe, le bras et l'avant-

Fig. 364. — Lame de 10 centimètres pour poignet et phalanges.

bras, de 12 et 10 centimètres pour l'avant-bras et le pied ; un bistouri droit; deux érignes, ou deux écarteurs des rugines.

Fig. 365. — Couteau de Farabeuf pour sous-astragalienne.

d. *Pour la rétraction des parties molles.* Des écarteurs de Farabeuf, des com-

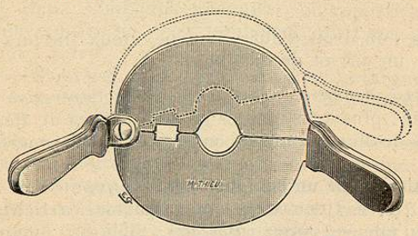

Fig. 366. — Rétracteur métallique de Mathieu.

presses aseptiques ; le rétracteur métallique de Mathieu, sur lequel Monprofit[1] a rappelé dernièrement l'attention (fig. 366).

[1] Monprofit, *Arch. prov. de chir.*, 1904, p. 420.

e. *Pour la diérèse des parties dures.* — Une scie à large lame (fig. 367); une scie de Farabeuf (fig. 368); une scie de Larrey; une scie à chaîne; des scies de Gigli; deux cisailles de Liston, l'une droite, l'autre coudée; un coupe-net; deux

Fig. 367. — Scie à large lame.

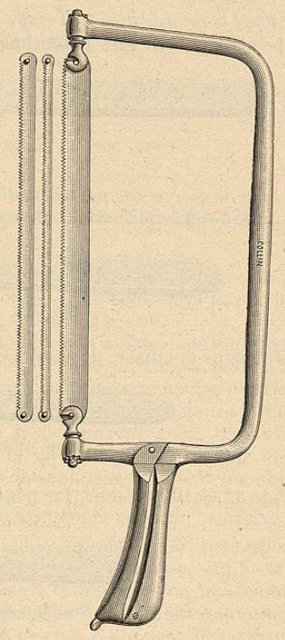

Fig. 368. — Scie de Farabeuf.

daviers ordinaires, l'un droit, l'autre courbe; deux daviers d'Ollier (ancien et nouveau modèle); un davier de Farabeuf.

f. *Pour l'hémostase définitive pendant et après l'opération.* — Un ténaculum; une sonde cannelée; plusieurs pinces hémostatiques de Péan; des fils de soie et de catgut, longs de 30 centimètres environ (divers numéros).

Conditions requises pour un bon moignon. — Avant tout, il faut que l'étoffe qui doit recouvrir la section osseuse ou la surface articulaire, soit *suffisante*, ample même, et qu'elle soit assez *vasculaire*.

Il faut ensuite choisir, quand on le peut, le procédé qui a l'avantage de se prêter à une hémostase facile et sûre, à une coaptation exacte, à un drainage réellement efficace, à une bonne position de la cicatrice, à l'indolence du moignon, enfin à une prothèse aussi parfaite que possible.

La position de la cicatrice doit naturellement varier suivant le point où le moignon sera le moins soumis à des pressions ou à des froissements réitérés.

Quand à la conservation du périoste, si recommandée par Ollier, Houzé de l'Aulnoit et autres chirurgiens, on peut dire que, si elle n'est pas toujours indispensable ni même désirable, elle est susceptible de rendre parfois de grands services, notamment dans certaines amputations et désarticulations du pied.

§ 1. — Diérèse des parties molles. Méthodes opératoires

On distingue quatre grandes méthodes de diérèse.

1° **La méthode circulaire**, qui peut être *perpendiculaire* ou *oblique*. Cette dernière se rapproche de l'elliptique.

2° **La méthode ovalaire**, qui peut être *ovalaire pure*, *en V* ou *en Y*.

3° **La méthode elliptique**, qui se rapproche de la circulaire oblique.

4° **La méthode à lambeaux**, procédé à un lambeau, procédé à deux lambeaux égaux ou inégaux.

Toutes ces méthodes tendent à un même résultat: garder assez de téguments et de parties molles pour recouvrir aisément la surface du moignon. Elles peuvent en réalité être réunies en trois groupes.

Le premier comprend la méthode circulaire et la méthode à deux lambeaux égaux, assimilables car il suffit de fendre une circulaire aux deux extrémités d'un même diamètre pour obtenir deux lambeaux égaux.

Le second comprend l'ovalaire, l'elliptique et la méthode à lambeau unique; l'ovalaire et l'elliptique fournissant en définitive un lambeau unique.

Le troisième comprend la méthode à deux lambeaux inégaux.

Quelle que soit celle que l'on emploie, il faut garder en longueur et en largeur une quantité de peau égale au diamètre du membre mesuré au niveau de la section osseuse. Mais comme téguments et parties molles subissent une rétraction variable, égale en général au tiers ou au quart de leurs dimensions premières, *il faut garder un diamètre plus un tiers*, c'est-à-dire un peu moins de la demi-circonférence. Ce faisant, on aura parfois des lambeaux un peu exubérants, mais mieux vaut de beaucoup pécher par excès que par défaut.

Pour le premier groupe (circulaire, deux lambeaux égaux) il faudra garder de chaque côté la moitié de la demi-circonférence. Il suffira de mesurer avec un fil la circonférence du membre et de plier ce fil en quatre.

Pour le deuxième (ovalaire, elliptique, un lambeau unique) on gardera d'un côté la demi-circonférence. Mesurer et plier le fil en deux.

Pour le troisième (deux lambeaux inégaux), on répartira la longueur de cette demi-circonférence entre les deux lambeaux: un tiers par exemple pour l'un et deux tiers pour l'autre.

Cette même demi-circonférence servira à évaluer la largeur des lambeaux, lesquels seront taillés en rectangle, en U ou en bec de canard.

Hémostase préalable. — Pour l'épargne du sang, nous avons à notre disposition (voy. p. 64, et suivantes) divers moyens préventifs dont le choix est surtout subordonné aux circonstances et à la hauteur de l'exérèse: 1° la *compression digitale médiate*, faite contre un plan résistant sur l'artère principale et poussée jusqu'à son occlusion complète; les lieux d'élection sont, nous le rappelons simplement, pour l'artère et la veine fémorales la branche horizontale du pubis, pour les vaisseaux huméraux la face interne de l'humérus en dedans du biceps ou la tête de l'humérus en dedans du coraco-brachial, pour les vaisseaux sous-claviers la première côte en dehors du sterno-mastoïdien; 2° la *compression circulaire du membre ou segment du membre* avec un lien quelconque, mais de préférence avec une bande, un tube, un cordon *élastique*, soit après exsanguification

centripète selon la méthode d'Esmarch, soit mieux après élévation verticale du membre, pendant une à deux minutes, selon la méthode de Houzé de l'Aulnoit ; — 3° l'*acupressure élastique*, c'est-à-dire la constriction des vaisseaux principaux par des liens de caoutchouc contre des broches métalliques (hanche, épaule) ; — 4° la *ligature d'emblée des vaisseaux principaux* à la racine du membre ; 5° la *compression digitale immédiate de ces vaisseaux* à travers une petite plaie spéciale. (Voy. *Désarticulation de la hanche*).

Position du sujet de l'opérateur et des aides. — Le sujet est placé sur le dos de telle façon que la partie sur laquelle on opère soit bien exposée à la lumière et en dehors de la table.

L'opérateur prend la position qui lui laisse le plus de liberté dans ses mouvements, ou qui lui assure la parfaite exécution de l'opération. Ainsi il se met en dehors de la cuisse et du bras pour la diérèse des parties molles et de l'os ; en dehors de la jambe, pour la diérèse des parties molles, en dedans pour celle des os ; en dehors de l'avant-bras pour la diérèse des parties molles, en dehors encore pour celle des os dans la moitié inférieure ; en dedans pour celle des os dans la moitié supérieure, où le cubitus est plus volumineux et plus fixe ; en face, vers la racine du membre, pour la main et pour le pied.

L'aide principal se met en face de l'opérateur vers la racine du membre. Un deuxième soutient le membre par son extrémité lorsqu'il est nécessaire.

A. — MÉTHODE CIRCULAIRE

1° Méthode circulaire perpendiculaire.

a. **Procédés en entonnoir.** — Ces procédés s'appliquent plus spécialement à l'amputation des segments de membre à un seul os (bras, cuisse).

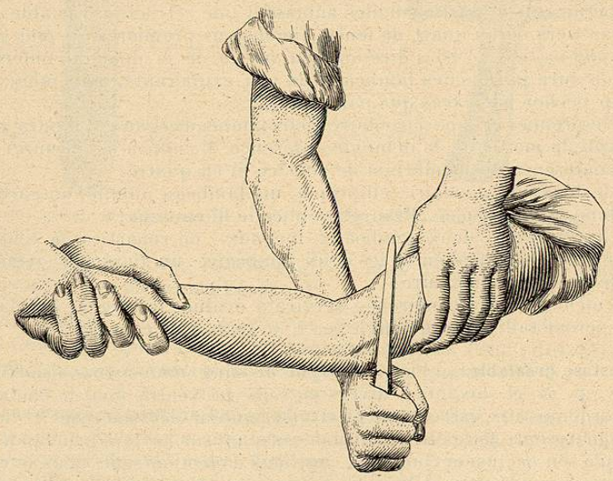

Fig. 369. — Amputation circulaire et perpendiculaire en entonnoir de la partie inférieure du bras.

Section de la peau et du tissu sous-cutané dans la demi-circonférence inférieure du membre

Procédé ordinaire. — Trois temps : 1° division et dissection de la peau et du

tissu sous-cutané ; 2° division des muscles superficiels ou libres ; 3° division des muscles profonds ou adhérents et du périoste jusqu'à l'os.

Au niveau du trait inférieur déjà marqué, tracer un cercle qui soit perpendiculaire ou un peu oblique à l'axe du membre, suivant l'égale ou l'inégale rétraction des muscles libres. Prendre le couteau à pleine main ; et, tandis que

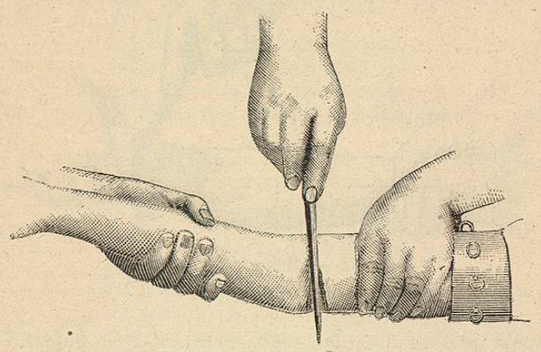

Fig. 370. — Même amputation.

Section de la peau et du tissu sous-cutané dans la demi-circonférence supérieure du membre.

l'autre main est appliquée autour du membre au-dessus ou au-dessous du cercle, selon le côté opéré, diviser la peau et le tissu sous-cutané jusqu'à l'aponévrose générale, d'abord dans la demi-circonference inférieure (fig. 369), puis dans la demi-circonférence supérieure (fig. 370), ou *vice versa*, au gré du chirurgien, pourvu que la section soit bien perpendiculaire, nette et régulière.

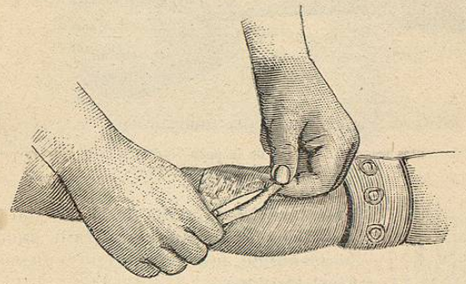

Fig. 371. — Même amputation.

Libération de la peau et du tissu sous-cutané sur une certaine hauteur (sans formation de manchette) par la section des brides cellulo-aponévrotiques.

Puis, pendant que la main gauche rétracte les téguments vers la racine du membre, les libérer sur toute la circonférence dans une étendue de 2 à 3 centimètres, en divisant les adhérences de la peau avec la pointe du couteau dont le tranchant doit raser ou même mordre l'aponévrose, mais jamais être dirigé vers la peau (fig. 371).

Cette recommandation a pour but de conserver aux téguments le plus de tissu cellulo-graisseux et, par suite, le plus de vaisseaux possible.

Après qu'un aide a rétracté les téguments avec ses deux mains, d'une façon

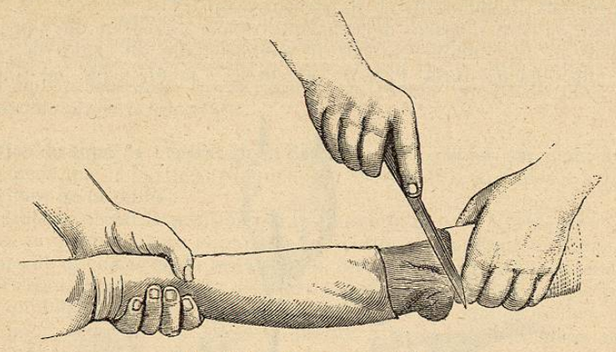

Fig. 372. — Même amputation.

Section à fond de toutes les chairs, au ras de la section de la peau, après rétraction de cette dernière.

égale, et pendant qu'il les maintient serrés contre l'axe du membre, diviser les



Fig. 373. — Même amputation.

Section nouvelle à fond de toutes les chairs au ras de la peau rétractée, à la base même du cône musculaire formé par la rétraction en masse.

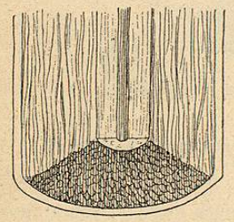

Fig. 374. — Schéma du résultat obtenu après l'amputation circulaire en entonnoir.

Moignon vu sur une coupe verticale. Os au milieu du moignon ; sa section forme le sommet de l'entonnoir.

muscles libres au ras de la section cutanée, en un seul trait ou en plusieurs traits successifs, suivant leur volume, leur nombre ou leur position (fig. 372). C'est la *coupe*.

Après que le même aide a rétracté encore les téguments et les muscles coupés, jusqu'à ce que la section cutanée corresponde au point d'amputation, et que les muscles adhérents forment avec l'os un *cône* à sommet inférieur, diviser ces muscles, le tranchant incliné vers la racine du membre, en deux traits demi circulaires, au ras de la coupe des muscles superficiels, c'est-à-dire tout à la base du cône, et cela jusqu'à l'os (fig. 373). C'est la *recoupe*.

Ainsi se trouve achevée la diérèse des parties molles. Celles-ci représentent un entonnoir dont la

base est formée par les téguments et dont le sommet est comme bouché par l'os (fig. 374).

Procédé sous-périostique de Marc Sée. — Diviser les téguments comme dans le procédé ordinaire.

Pendant qu'un aide les rétracte, diviser circulairement toutes les chairs, au ras de la section cutanée, jusqu'à l'os.

Quand le cône est formé par la rétraction des chairs, faire tomber sur l'incision circulaire deux incisions verticales, placées l'une sur la face externe, l'autre sur la face interne de l'os, et toutes les deux commençant à la base même du cône ; et on a ainsi deux lambeaux musculo-périostiques, l'un antérieur, l'autre postérieur.

Détacher ces lambeaux de bas en haut avec une rugine, de manière à conserver le périoste, jusqu'à ce qu'on arrive à la ligne d'amputation.

b. **Procédés à manchette.** — On les emploie particulièrement pour l'amputation de segments de membre à deux os (avant-bras, jambe) et pour certaines désarticulations (poignet, par exemple).

Procédé ordinaire. — Deux temps : 1° division et dissection de la peau et du tissu sous-cutané, qu'on retrousse en manchette ; 2° division de tous les muscles et tendons jusqu'aux os ou jusqu'à l'interligne articulaire.

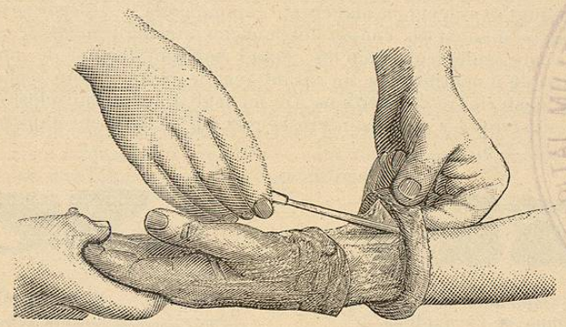

HOSPITAL MILITAR DIRECCIÓN MONTERREY, N. LEON

Fig. 375. — Amputation circulaire à manchette de la partie inférieure de l'avant-bras.

Retroussis et dissection simultanés de la manchette.

Diviser les téguments comme dans le procédé circulaire en entonnoir. Cela fait, disséquer la peau en rasant l'aponévrose générale et en conservant tout ce qu'on peut de tissu cellulo-graisseux ; et la retourner au fur et à mesure en forme de manchette, au moyen du pouce et de l'index gauches (fig. 375), jusqu'à ce que la base de la manchette affleure la ligne d'amputation ou de désarticulation.

Pendant qu'on maintient ou fait maintenir la manchette relevée, diviser tous les muscles jusqu'aux os ou jusqu'à l'articulation, au ras de la manchette, en deux ou trois traits demi circulaires (fig. 376). Si l'on a affaire à des tendons roulants, les couper avec le couteau introduit à plat au-dessous d'eux, puis relevé le tranchant en haut.

Enfin (avant-bras, jambe), diviser le ligament interosseux, non plus en 8 de chiffre, avec un couteau spécial dit *interosseux*, mais simplement en T avec le