§ 2. — Diérèse des parties dures, dans la continuité ou dans la contiguité

A. — AMPUTATIONS

a. **Segments de membre à un seul os (bras, cuisse).** — Quel que soit le procédé employé pour la diérèse des parties molles, la section de l'os se fait toujours de la même manière.

Un aide refoule et protège les chairs du futur moignon avec une compresse fendue à deux chefs, lesquels sont croisés en cravate autour de l'os. Monprofit (d'Angers[1]) a récemment rappelé l'attention sur la commodité d'un rétracteur métallique pour parties molles. Cet instrument (fig. 366), construit par Mathieu et comparable à la lunette de la guillotine, se compose de deux demi-disques symétriques, s'ouvrant par une charnière, munis de poignées et portant à leur centre deux échancrures, destinées à loger l'os ou les os du membre à amputer.

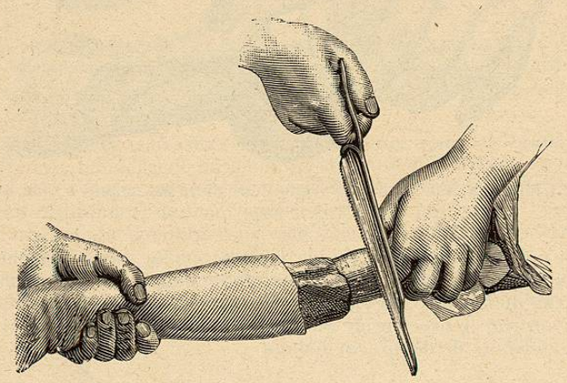

Fig. 388. — Amputation du bras au tiers inférieur.
Section de l'humérus.

Se placer en dehors du membre, et prendre soit une scie à arbre, soit une scie à large lame, et de préférence à lame triangulaire, qui a le précieux avantage de ne pas *s'engorger* ou *se pincer* pendant la section.

Appliquer les dents de la scie juste au-dessous des chairs, sur la face interne de l'os et commencer lentement à tracer la voie dans un sens perpendiculaire au grand axe de l'os, tout en empêchant, avec l'ongle du pouce gauche, la lame de s'écarter (fig. 388).

Dès que la voie est faite dans la profondeur de 3 à 4 millimètres, scier rapidement à grands traits, toujours dans le même sens, jusqu'au quart externe de l'os.

Alors scier de nouveau lentement, avec une pression modérée, jusqu'à division complète, pendant que les aides fixent solidement le membre sans l'infléchir ni dans un sens ni dans l'autre.

Sans ces précautions, au moment des derniers traits de scie, le segment supérieur de l'os s'écaille sur une hauteur et une largeur variables, ou bien il

[1] Monprofit, *Arch. prov. de chir.*, 1904, p. 420.

présente une saillie qu'il faut retrancher avec une pince incisive ou égaliser avec un raspatoir. Cet accident est fréquent pour le fémur, lorsqu'on commet la faute de terminer la section au niveau de la ligne âpre.

La section de l'os peut également se faire avec la scie à chaîne, mais alors on applique les dents sur la face postérieure de l'os.

Pour l'amputation d'une phalange ou d'un orteil, la petite scie de Langenbeck est préférable.

Enfin, pour un métacarpien ou un métatarsien isolé, on emploie une cisaille droite ou courbe.

b. **Segments de membre à deux os (avant-bras, jambe).** — Passer le chef moyen d'une compresse fendue à trois chefs à travers l'ouverture de l'espace interosseux ; croiser sur lui les deux autres derrière les os, et faire rétracter les chairs.

S'il s'agit d'une amputation de jambe, — à n'importe quel niveau, — se placer en dedans du membre et appliquer la scie sur les deux os à la fois, faire lentement la voie ; scier ensuite rapidement, en divisant tout à fait le péroné sans quitter le tibia ; enfin, achever lentement la section du tibia, pendant que les aides maintiennent le membre avec fermeté.

S'il s'agit d'une amputation d'avant-bras dans la moitié inférieure, se placer en dehors du membre et appliquer la scie sur les deux os à la fois. Diviser complètement le cubitus avant le radius.

Se placer, au contraire, en dedans du membre, si l'amputation porte sur la moitié supérieure de l'avant-bras. Terminer la section par le cubitus.

Les saillies ou les angles sont abattus avec la pince incisive ou la scie ; les arêtes ou les aspérités sont émoussées avec le raspatoir.

c. **Segments de membre à quatre os (les quatre derniers métacarpiens) ou à cinq os (tout le métacarpe, tout le métatarse).** — On se sert d'une compresse fendue à cinq ou six chefs pour rétracter les chairs. La section des os se fait à la fois successivement, avec une petite scie à dos mobile ou avec des cisailles.

B. — DÉSARTICULATIONS

Les désarticulations, comme les résections articulaires, exigent des notions anatomiques précises. C'est pour cela, il faut avouer, qu'elles sont, encore à l'heure actuelle, utilisées beaucoup moins souvent que les amputations dans la pratique courante.

Le petit tableau ci-après (p. 428), avec les figures schématiques qui l'accompagnent, permettra aux élèves et aux praticiens de se remettre vite en mémoire la forme générale et les moyens d'union des articulations des membres, et rendra par conséquent facile, nous le croyons du moins, l'exécution du manuel opératoire. Ces articulations sont toutes des diarthroses, dont cinq genres seulement intéressent ici.

Après s'être fixé sur la forme et les moyens d'union de l'articulation qu'on veut ouvrir, et après avoir bien déterminé l'interligne articulaire, les parties molles étant rétractées convenablement par un aide, tirer ou faire tirer à soi la partie du membre à sacrifier, puis attaquer l'articulation, avec le bistouri ou le couteau, sur un point quelconque de sa circonférence, si elle a un ligament capsulaire seul, ou bien sur un des ligaments périphériques puissants qui la protègent ou la serrent.

Poursuivre la section du ligament capsulaire, ou bien couper tour à tour les autres ligaments, pendant qu'on fait bâiller l'articulation par traction, par rotation, par flexion, par extension.

FORME GÉNÉRALE ET MOYENS D'UNION DES ARTICULATIONS

	SURFACES ARTICULAIRES	MOYENS D'UNION	ARTICULATIONS DE CHAQUE GENRE
Fig. 389.  Fig. 390. 1° Genre énarthrose . . .	2 segments de sphères (fig. 389).	Ligament capsulaire	Articulation scapulo-humérale. — coxo-fémorale. — astragalo-scaphoïdienne.
	Ou 2 segments de sphéroïdes (fig. 390).	2 ligaments latéraux, forts .	— Articul. métacarpo-phalangiennes. — métatarso-phalangiennes.
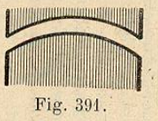 Fig. 391. 2° Genre condylarthrose .	2 segments d'ellipsoïdes (fig. 391).	4 ligam. { ant. post., faibles, latéraux, forts.	Articulation radio-carpienne.
3° Genre d'articul. en selle.	2 segments de cylindres réciproquement emboîtés (fig. 392).	Ligament capsulaire.	Articulation trapézo-métacarpienne du pouce. — calcanéo-cuboïdienne.
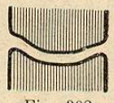 Fig. 392. 4° Genre trochlée.	2 segments de cylindre alternativement convexes et concaves, charnière (fig. 393). .	2 ligaments latéraux, très forts . . . . . Quelquefois ligaments intra-articulaires.	Articulation huméro-cubitale. — fémoro-tibiale. — phalangienne des doigts et des orteils.
	Mortaise (fig. 394).		Articulation tibio-tarsienne.
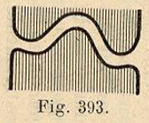 Fig. 393. 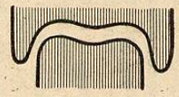 Fig. 394.  Fig. 395. 5° Genre arthrodie. . . .	2 surfaces planes (fig. 395).	Ligament capsulaire ou plusieurs ligaments périphériques. . . . . Ordinairement avec ligament interosseux.	Articulation tarso-métatarsienne ou articul. de Lisfranc. — carpo-métacarpienne. — intermétatarsiennes. — intermétacarpiennes. — sous-astragalienne ou articul. de Malgaigne.

Les moyens d'union périphériques étant en partie ou tout à fait divisés, couper encore, s'il le faut, certains ligaments intra-articulaires (hanche), après luxation du membre.

D'autres fois, pour ouvrir complètement l'articulation, diviser, dans un temps spécial appelé *coup de maître*, un ligament interosseux qui est véritablement la *clef de l'article* (désarticulation de Malgaigne, désarticulation de Chopart, désarticulation de Lisfranc) ; puis achever la séparation des surfaces articulaires.

Il arrive exceptionnellement qu'on tombe sur des ligaments ossifiés et crétifiés, sur un pont osseux qui va d'une surface articulaire à l'autre, ou même sur une soudure osseuse. Dans ces cas, on fait usage de la scie comme pour une amputation.

C. — AMPUTATIONS MIXTES

La diérèse des parties dures se fait ici suivant les règles et les moyens combinés des amputations et des désarticulations. Il est inutile d'insister, d'autant plus qu'elle ne se prête guère à une description générale et qu'il vaut mieux la voir pratiquer dans chaque cas particulier.

§ 3. — HÉMOSTASE

Hémostase pendant l'opération. — Si l'on a eu recours à l'hémostase préventive par la constriction circulaire de toutes les parties au-dessus du point d'amputation ou de désarticulation, aucune perte de sang ne pouvant avoir lieu, — on n'a à s'occuper que de la diérèse régulière des chairs et des os ; la plaie reste sèche tant que la constriction circulaire est parfaitement assurée.

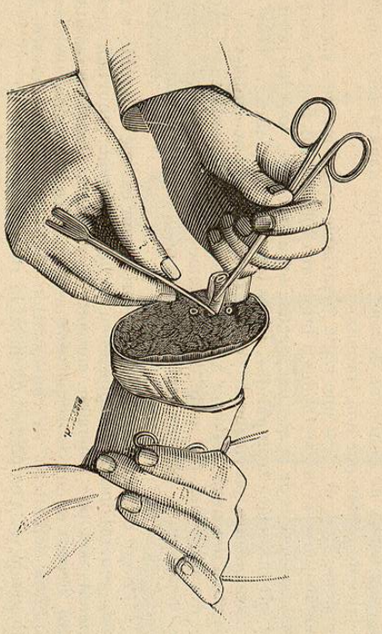

Fig. 396. — Moignon de bras. Isolement de l'artère humérale pour la lier.

Artère saisie par son extrémité avec une pince hémostatique ; sonde cannelée mise en œuvre pour la dissection de l'artère.

Si l'on a pratiqué la compression isolée ou la ligature primitive de l'artère principale, — à moins qu'on n'opère des artério-sclérieux avancés, — il faut toujours compter pendant la section des chairs sur un nombre variable de jets artériels. Un aide exercé ou, à défaut, l'opérateur lui-même réprime prestement ces jets en saisissant au moyen de pinces à forcipressure les vaisseaux secon-

daires qui les émettent. Avec de la célérité et une provision suffisante de bonnes pinces, on réduit la perte de sang à une quantité négligeable.

Hémostase après l'opération. — L'ablation du membre ou segment de membre une fois accomplie, le premier devoir de l'opérateur, — naturellement hormis les cas de ligature primitive, — est de procéder à l'hémostase directe et définitive, par *ligature, tripsie ou torsion, de l'artère ou des artères principales.* Pour cela, d'abord, après avoir bien abstergé ou enlevé les caillots, on étale au grand jour la surface cruentée du moignon, qu'un aide relève convenablement, et l'on reconnaît l'artère principale à son siège normal, à sa coupe béante, à l'épaisseur de ses parois, à son calibre, aux rapports qu'elle affecte avec sa ou ses veines satellites. Enfin, si la section a porté à travers le canal de l'artère nourricière de l'os, on l'obture avec du catgut ou une autre substance aseptique appropriée.

§ 4. — Synthèse

Parement de la surface traumatique. — On passe d'abord en revue le contour de la surface traumatique. On égalise, soit avec le bistouri et la pince, soit avec les ciseaux, la section cutanée, de façon qu'elle soit nette, sans festons, et qu'on puisse l'affronter exactement dans toute l'étendue. Cette régularisation n'est évidemment plus à faire lorsqu'on a acquis un peu d'expérience et qu'on est parvenu à bien pratiquer d'emblée le premier temps de l'opération.

On examine ensuite le reste de la coupe. Avec la pince et de forts ciseaux courbes, on excise les lambeaux ou portions aponévrotiques, les segments de muscles et les bouts de tendons qui pendent hors de la surface traumatique ou qui en dépassent le niveau. Cependant, cela est rarement nécessaire quand on a taillé les lambeaux de dehors en dedans, ainsi que nous avons conseillé de toujours faire de préférence à la transfixion.

En troisième lieu, et c'est une règle invariable qui concerne spécialement la méthode ovalaire et les méthodes à lambeaux charnus, il faut exciser *le plus haut possible* au-dessus de la section osseuse ou articulaire, tous les nerfs qui se montrent sur la surface traumatique, après les avoir disséqués.

Sans cette mesure, on risque de voir les névromes qui accompagnent fatalement la section des nerfs, adhérer à la cicatrice des téguments ou à l'extrémité de l'os, et devenir ainsi, par suite du tiraillement et des pressions répétées, le siège des phénomènes, plus ou moins graves, connus sous le nom de *Névralgie du moignon*.

Enfin, s'il s'agit d'une désarticulation, après avoir essuyé le liquide synovial, on complète généralement la suppression de la membrane synoviale et de ses prolongements soit par l'incision, soit par le raclage. Quant au cartilage de revêtement, il vaut mieux le respecter que d'en faire l'abrasion systématique, à moins qu'il ne soit altéré : sa conservation peut être utile, nécessaire même, comme au genou, et n'empêche nullement la réunion immédiate.

Synthèse des parties dures. — L'affrontement direct des surfaces osseuses n'est applicable qu'à quelques amputations mixtes dites *ostéoplastiques*, c'est-à-dire où des segments d'os sont conservés dans l'étoffe du moignon pour être opposés à la section osseuse d'un membre (Amp. de Pirogoff, par exemple). (Voy. art. *Ostéo-synthèse*.)

Si l'on emploie la suture, on ne fait, d'ordinaire, qu'un très petit nombre de points ; ceux-ci sont abandonnés.

Plusieurs chirurgiens se contentent des pièces du pansement et du bandage pour affronter les surfaces osseuses.

Synthèse des parties molles avec ou sans drainage (fig. 397 à 403). — Comme pour toutes les plaies, il faut distinguer d'abord deux cas : la plaie d'amputation est *aseptique*, ou bien elle est *déjà infectée ou seulement suspecte d'infection. Dans le premier cas*, si les surfaces cruentées sont parfaitement étanches ; si elles n'ont pas été irritées par l'emploi de liquides antiseptiques comme la liqueur

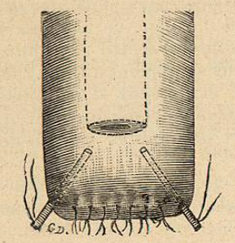

Fig. 397. — Moignon d'amputation circulaire perpendiculaire. Drainage.

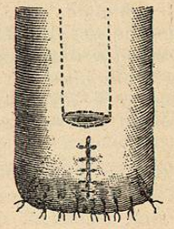

Fig. 398. — Moignon d'amputation circulaire à fente. Pas de drainage.

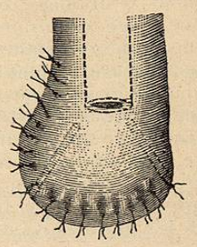

Fig. 399. — Moignon d'amputation ovalaire en croupière. Drainage.

Os représenté par le pointillé central.

de van Swieten et l'eau phéniquée, si elles s'adaptent bien entre elles, sans espace cavitaire, *mort* comme on dit à l'allemande, on doit pratiquer la réunion totale de la plaie sans aucun drain ; tout au plus, par pure précaution, peut-on laisser aux angles et parfois au milieu de la ligne de réunion cutanée une fente

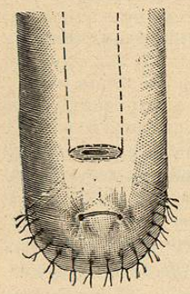

Fig. 400. Moignon d'amputation à deux lambeaux égaux avec un grand capiton transversal.

Fig. 401. Moignon d'amputation à un lambeau.



Fig. 402. Moignon d'amputation elliptique avec un grand capiton transversal.

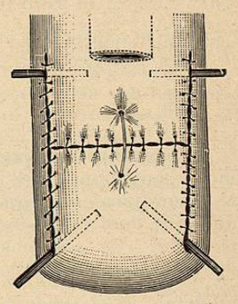

Fig. 403. Moignon de Teale, avec un grand capiton vertical. Quatre drains.

de 2 centimètres environ, sans point de suture ; nous désignons cette légère modification technique sous le nom de *réunion totale avec évents*. On fait alors, suivant la constitution du moignon, tantôt seulement la suture marginale des téguments (amputation circulaire à manchette, amputation à lambeaux cutanés), tantôt, outre cette suture, l'affrontement des parties profondes soit par des sutures perdues étagées, soit par une en capiton (fig. 400, 402, 403). Les agents et modes de suture, en tout cas, ne présentent ici rien de spécial.

Si l'on constate que les parties profondes ne se prêtent pas à une coaptation exacte, même en escomptant l'effet compressif du bandage qui va être fait, il

est prudent de drainer pour deux ou trois jours la plaie d'amputation ; il en sera de même quand l'hémostase est imparfaite ou douteuse, quand on a fait usage de solutions antiseptiques plus ou moins énergiques.

Le drainage est, en somme, conditionnel dans les plaies d'amputation aseptiques. Il est, au contraire, la *règle absolue dans les plaies infectées ou suspectes.*

Pour le drainage, on utilise des tubes de nature variée ; drains de caoutchouc rouge, drains de verre, de celluloïd, etc., fenêtrés d'espace en espace, et munis à une extrémité d'une anse de soie qui sert à maintenir cette extrémité à fleur de peau et, plus tard, à retirer le drain. Les drains se placent aux angles de la ligne de réunion, quelquefois aussi au milieu, et doivent d'ordinaire plonger par leur extrémité biseautée jusqu'auprès de la surface de section osseuse (fig. 397). Le drainage se fait souvent aussi avec de simples mèches de gaze, iodoformée ou non[1].

Si, maintenant, on veut classer les amputations et les désarticulations d'après le siège de la ligne de réunion cutanée (c'est-à-dire de la cicatrice), on aura le tableau suivant :

1° Cicatrice centrale ou terminale.	Procédé circulaire perpendiculaire.	En entonnoir.
		A manchette.
2° Cicatrice centro-excentrique.	Procédé en croupière.	
	Procédé circulaire à fente.	
	Procédé à deux lambeaux égaux.	
3° Cicatrice excentrique ou latérale.	Procédé à un lambeau.	
	Procédé elliptique.	
4° Cicatrice paracentrale.	Procédé circulaire incliné.	En entonnoir.
		A manchette.
	Procédé à deux lambeaux inégaux.	

Pour le pansement et le bandage du moignon, nous renvoyons aux *Manuels de petite chirurgie.*

§ 5. — Accidents et suites

Accidents post-opératoires. — Parmi les accidents qui surviennent plus ou moins longtemps après les amputations, les uns leur sont communs avec toutes les opérations en général, les autres leur sont spéciaux ou à peu près ; à ces derniers, dont il nous reste à parler, appartiennent : la *gangrène du moignon*, l'*ostéomyélite* avec ses conséquences variées (abcès, fistule, nécrose, ostéophytes), l'*ulcère de cicatrice*, la *bursite du moignon*, la *névralgie et la conicité pathologique du moignon.*

Gangrène. — Les causes en sont nombreuses. La gangrène est due tantôt à l'action de certains antiseptiques mal dissous ou très concentrés (acide phénique, formol, etc.), tantôt à l'étendue même du traumatisme accidentel qui a requis l'opération, tantôt à l'infection traumatique ou opératoire, tantôt à la faible vitalité ou à l'inviabilité des tissus qui ont servi à la confection du moignon. Dans tous les cas, si les désordres ne paraissent pas étendus au point de trop compromettre la couverture définitive du moignon, on se borne à modifier le pansement, a le rendre plus rigoureux, à le changer aussi souvent que cela est nécessaire..., à attendre la chute des parties sphacélées tout en les excisant, cependant, au fur et à mesure. Si la gangrène occupe, au contraire, un très large espace, on est obligé d'amputer le membre en haut, à moins que la résection ne semble préférable ou qu'on ne puisse compter sur la valeur équivalente d'une bonne autoplastie ultérieure.

[1] Ici, uniquement pour la démonstration, les drains dépassent la ligne de réunion.

Ostéomyélite. — L'inflammation de l'os ou des os du moignon est aujourd'hui très rare. On ne la voit guère en dehors des amputations pour traumatismes négligés ou pour vieille suppuration. La conduite du chirurgien consiste à ouvrir les abcès et à les traiter antiseptiquement, à explorer les trajets fistuleux, à extraire les séquestres plus ou moins annulaires, qui se sont formés à l'extrémité du moignon.

Ulcère de cicatrice. — La cicatrice, à la suite de pressions et surtout de froissements répétés, devient parfois le siège d'une ou de plusieurs ulcérations, saignantes, douloureuses, plus ou moins suintantes, qui résistent aux topiques les mieux appropriés, ou qui récidivent avec une ténacité bien connue. L'autoplastie se trouve alors indiquée ; mais la résection ou même la réamputation peut être préférable dans certaines circonstances.

Bursite du moignon. — La formation de bourses séreuses à l'extrémité du moignon, surtout au membre inférieur, est une lésion assez commune. Le plus souvent elle n'a point de suite fâcheuse. Mais quelquefois elle nécessite les soins d'un chirurgien, lorsqu'elle s'enflamme, qu'elle devient le siège d'un épanchement plus ou moins considérable, ou même qu'elle passe à l'état de suppuration. Nous nous contentons de signaler ces éventualités.

Névralgie du moignon. — La *névralgie dite du moignon* est rare. Cette rareté s'explique probablement par l'emploi aujourd'hui général de la méthode antiseptique, et par l'habitude qu'on a prise, sur l'excellent conseil de Verneuil, d'exciser *haut* tous les troncs nerveux dans toutes les amputations, surtout les amputations ovalaires et à lambeaux charnus ; grâce à ces deux précautions, les sections nerveuses ne sont plus exposées à l'inflammation, *à la névrite*, et leurs renflements inévitables ne sont plus englobés ni tiraillés ni froissés dans la cicatrice qui termine le moignon.

La névralgie du moignon n'a rien de spécial que son siège ; à part cela elle présente aux divers degrés tous les caractères de la névralgie en général.

Les meilleurs moyens de la guérir sont : d'abord l'*extirpation des névromes* du moignon, qui se montrent particulièrement douloureux ; puis, en cas de récidive ou d'insuffisance, la *neurectomie, à distance et dans la même séance* de tous les troncs qui aboutissent au moignon ; ou la *réamputation* du membre, mais *toujours avec résection élevée des nerfs.* Il faut, néanmoins, toujours compter avec la possibilité d'une récidive, notamment pour les cas anciens où le névraxe reste dans un état d'hyperesthésie permanent malgré la suppression du foyer primitif d'irritation.

Conicité du moignon. — Un moignon conique après amputation du bras et surtout de la cuisse est chose ordinaire, et s'il n'était fâcheux qu'au point de vue esthétique, il n'y aurait point lieu de s'en occuper pratiquement. Mais il s'accompagne parfois d'ulcère de cicatrice, de cicatrice adhérente et douloureuse. Il devient alors nécessaire de réséquer le fémur ou l'humérus à une certaine hauteur, ou de pratiquer une nouvelle amputation.

Amputations multiples synchrones. — A la question des amputations multiples simultanées est intimement liée celle du shock opératoire. Le praticien est parfois obligé à se demander si ces opérations peuvent être supportées, et si elles ne vont point mettre le malade en grave danger de mort.

Il y a d'abord une grande différence entre les amputations pathologiques simples et les amputations traumatiques simples de quelque importance ; on sait que les premières ont un taux de mortalité bien inférieur à celui des autres. Cette différence se maintient pour les cas d'amputations pathologiques multiples ; mais les indications en sont exceptionnelles.

Ces indications sont, au contraire, très communes pour les amputations

traumatiques (accidents de chemin de fer, explosions de mines, etc.) ; et il est certain, d'autre part, que certaines amputations multiples sont excessivement graves, les lésions internes mises naturellement à part ; les deux jambes, les deux cuisses, à plus forte raison les deux jambes ou cuisses et un bras. Les blessés risquent beaucoup alors de succomber aux opérations précédées du shock traumatique. La meilleure conduite à tenir est la suivante : *embaumer* provisoirement les parties endommagées ; attendre la disparition du shock traumatique avant d'amputer un membre ; si le pouls tient bon, ainsi que l'état général, amputer l'autre membre séance tenante ; sinon, attendre encore avant de procéder à la seconde amputation ; de même, s'il y a un troisième membre à sacrifier.

Réamputations. — Les réamputations sont *primitives, secondaires* ou *tardives*. Les premières se rapportent au moment même de l'exécution d'une amputation ; ainsi, si l'on opère pour une gangrène spontanée du pied ou de la main, il peut arriver, quand on les a désarticulés, par exemple, que les tissus du moignon ne saignent point de façon à montrer leur vitalité, et qu'on soit alors, par précaution, obligé d'amputer séance tenante plus haut, à l'avant-bras ou à la jambe. Les réamputations secondaires sont celles où une amputation nouvelle s'impose au bout d'un ou de quelques jours lorsque le moignon se montre frappé d'une large gangrène œdémateuse, d'un œdème purulent aigu, d'emphysème gangréneux. Quant aux réamputations tardives, nous comprenons en elles toutes les amputations nouvelles qui ont lieu à des époques plus ou moins éloignées comme celles que nécessitent quelquefois l'ostéomyélite ou l'arthrite suppurée, l'ulcère de cicatrice, la névralgie du moignon, l'épithélioma, la conicité du moignon.

Dans tous les cas, le manuel opératoire est exactement le même que celui des amputations ou désarticulations ordinaires.

Résection du moignon. — La résection ou l'énucléation de l'os ou des os du moignon doit être préférée à la réamputation toutes les fois qu'elle est possible et qu'elle parait suffisante. Elle est *primitive*, si elle se fait au moment même de l'amputation ; tel est par exemple, quand on vient d'amputer une cuisse et que la section osseuse est difficile ou impossible à couvrir, le raccourcissement du bout du fémur par un ou plusieurs nouveaux traits de scie. Elle est *secondaire*, lorsqu'elle porte sur un os qui fait saillie à travers les lèvres désunies et rétractées de la plaie, ou qui est le siège d'une infection récente plus ou moins grave. Elle est, enfin, *tardive* dans les cas de cicatrice adhérente, d'ulcère de cicatrice, de vieille ostéomyélite, d'ostéophytes douloureux, de conicité intolérable.

Suivant les circonstances particulières, on l'exécute d'après la méthode ancienne ou la méthode sous-périostée. Si l'os fait saillie, on fait saisir solidement une extrémité par un aide, au moyen d'un davier d'Ollier ou de Farabeuf ; on mène à fond sur lui une incision verticale de longueur suffisante, et pendant que les bords de la plaie sont écartés avec des pinces-érignes, on décolle le périoste ou l'on dissèque les tissus autour de lui ; puis, quand le décollement ou la dissection ont été poussés assez loin, on résèque l'os avec la scie à chaîne. — Si l'os est enfoui dans le moignon, on met d'abord son extrémité à nu, on le fait saisir avec un davier, puis, on continue l'opération comme précédemment.

Pronostic des amputations et désarticulations en général. — Les progrès de l'hémostase et de la méthode antiseptique, dans ces vingt dernières années, ont réduit à des proportions minimes la gravité des opérations mutilantes ; on perd aujourd'hui peu de sang pendant l'acte opératoire, soit à cause de nos ressources hémostatiques de tout ordre, soit à cause de l'anesthésie qui nous permet de les utiliser sans précipitation. Les hémorragies secondaires sont elles-mêmes devenues très rares. D'autre part, parmi les nombreuses complications infec-

tieuses des plaies qui faisaient autrefois tant de victimes, certaines sont définitivement bannies de la pratique ; les autres peuvent être prévenues sûrement, ou combattues avec un succès à peu près constant.

Il résulte de tout cela, que toutes les petites amputations guérissent à peu près sans exception, et que les grandes ne donnent plus qu'une mortalité *bien inférieure* à celle qui leur était jadis assignée.

II

AMPUTATIONS ET DÉSARTICULATIONS EN PARTICULIER

A. — MEMBRE SUPÉRIEUR

§ 1. — Main

a. **Doigts**. — ***Amputation d'un doigt au niveau d'une phalange quelconque***. — **Procédé circulaire à fente dorsale**. — Pendant qu'un aide

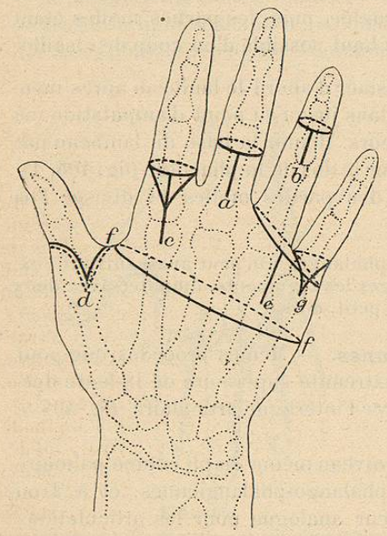

Fig. 404. — Diérèse des parties molles. Main vue par sa face dorsale.

a, pour l'amputation circulaire à fente dorsale d'un doigt au niveau d'une phalange. — *b*, pour la désarticulation interphalangienne d'un doigt. — *c*, pour la désarticulation métacarpo-phalangienne d'un doigt. — *d*, pour la désarticulation du pouce à lambeau externe. — *e*, pour la désarticulation de deux doigts voisins. — *ff*, pour l'amputation des quatre derniers métacarpiens. — *g*, pour la désarticulation du petit doigt.

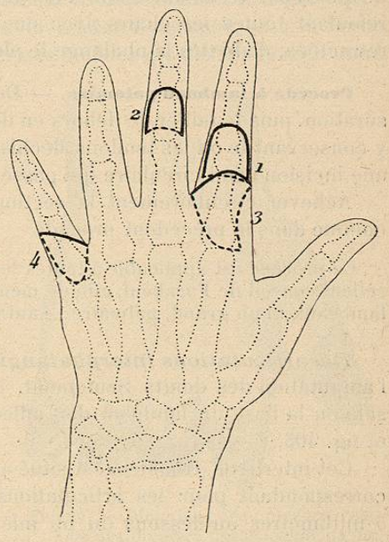

Fig. 405. — Main vue par la face palmaire.

1, amputation d'un doigt au niveau d'une phalange (lambeau palmaire). — 2, désarticulation interphalangienne à lambeau palmaire. — 3, désarticulation phalango-métacarpienne de l'index. — 4, désarticulation interphalangienne du petit doigt.

maintient les autres doigts fléchis dans la paume de la main, saisir entre le pouce et l'index gauches l'extrémité du doigt à amputer, et diviser circulai-