branches doivent longer le dos et la face palmaire du métacarpien et de la première phalange *un peu en dedans de la ligne médiane*; elles doivent aussi s'étendre en profondeur jusqu'au plan osseux (fig. 409, *a a' a''*).

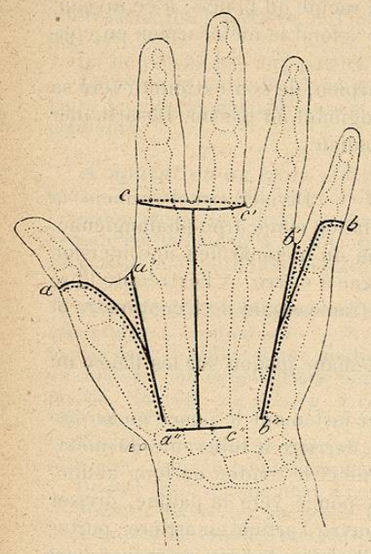

Fig. 409. — Diérèse des parties molles.

aa', pour la désarticulation du premier métacarpien avec le pouce (lambeau charnu externe). — *bb'b''*, pour la désarticulation du cinquième métacarpien avec le petit doigt. — *cc'c''a''*, pour la désarticulation de deux métacarpiens voisins avec les doigts correspondants.

Attaquer l'article du côté de l'espace interosseux, pendant qu'on met de nouveau le pouce en abduction forcée ; diviser les tendons péri-articulaires, saisir l'extrémité métacarpienne avec le davier, enfin détacher le métacarpien d'avec les parties molles jusqu'au sommet du lambeau.

On pourrait aussi disséquer tout d'abord le lambeau jusqu'à l'article, et terminer par la désarticulation.

Hémostase : l'artère dorsale du pouce, quelques artères collatérales, et, en outre, la radio-palmaire quand elle est développée.

Désarticulation du cinquième métacarpien avec le petit doigt. — L'interligne du cinquième métacarpien et de l'os crochu (arthrodie) est à 3 centimètres au-dessous du sommet de l'apophyse styloïde du cubitus.

Mêmes procédés de désarticulation que pour le premier métacarpien (fig. 409, *bb'b''*). Seulement le lambeau est taillé sur le côté interne ; et, pour désarticuler, il y a un temps spécial qui consiste à diviser le ligament interosseux placé entre les deux extrémités des deux derniers métacarpiens en introduisant la pointe du bistouri entre ces deux extrémités et en la faisant marcher un peu obliquement en arrière vers le bord cubital de la main. L'interligne est ensuite ouvert *de dehors en dedans* pour éviter sûrement toute échappée vers l'articulation voisine.

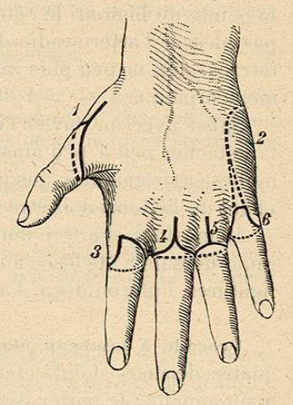

Fig. 410.

1, désarticulation du pouce avec son métacarpien (raquette améliorée de Farabeuf). — 2, désarticulation du petit doigt avec son métacarpien (procédé à valve interne).

Procédé à valve interne (Farabeuf) (fig. 410). — Attaquer de la racine du doigt vers le poignet. Du côté de l'annulaire, passer dans le pli digito-palmaire, du côté interne passer à 1 centimètre au-dessous de ce pli pour garder un lambeau interne.

Gagner directement le milieu de la face dorsale du métacarpien, suivre l'espace interosseux, puis se recourber en dedans pour décrire une sorte de crochet passant à 2 millimètres au-dessous de l'interligne et s'arrêtant avant d'arriver au bord interne de la main. Reprendre l'incision sous le doigt pour traverser la face palmaire obliquement en bas et en dedans, afin d'aboutir à 1 centimètre au-dessous de l'extrémité interne du pli digito-palmaire.

Isoler les deux valves au ras de l'os (bistouri ou rugine) en allant de l'extrémité vers la racine.

Désarticulation dermoplastique. — Nous nommons ainsi une opération qui a été imaginée par Guermonprez (de Lille) dans un but économique, et qui consiste à recouvrir la plaie métacarpienne avec la peau du doigt voué

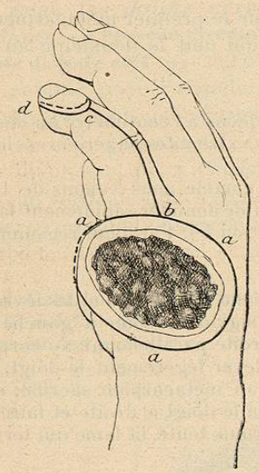

Fig. 411. — Désarticulation dermoplastique de l'auriculaire et du métacarpien pour un épithélioma du bord interne de la main gauche, après désossement de l'auriculaire dont la peau a été ensuite employée par inflexion à la couverture de la plaie opératoire (d'après un de nos opérés).

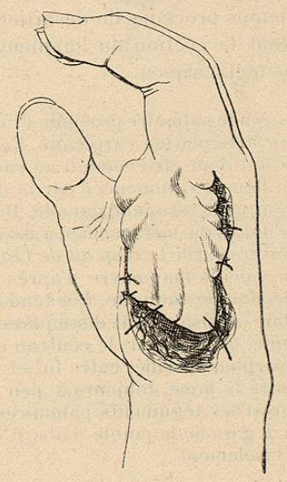

Fig. 412. — Désarticulation dermoplastique de l'auriculaire et du 5e métacarpien. Lambeau digital réuni et appliqué sur la plaie métacarpienne (même opéré que fig. 411).

au sacrifice. Soit, par exemple, à enlever un épithélioma qui siège sur la partie interne et postérieure de la main gauche (fig. 411). Après avoir circonscrit le néosplasme par l'incision *aaa*, mener sur le milieu du dos de l'auriculaire une incision cutanée *b c* qui arrive près de la lunule de l'ongle, puis cerne ce dernier à droite et à gauche, puis en avant (*c d*). Disséquer entièrement, comme un fourreau, la peau du doigt, tout en respectant sa continuité, en avant, avec la peau de la région palmaire. Approfondir la tranchée circulaire *a a a*

et enlever le néoplasme en désarticulant le cinquième métacarpien. Hémostase. Renverser le lambeau digital sur la plaie métacarpienne, et pour empêcher sa rétraction, l'amarrer par quelques crins de Florence (fig. 412). Le reste de la plaie est comblé par des greffes de Thiersch ou on l'abandonne à la réunion par seconde intention.

La même opération peut être appliquée aux autres doigts et métacarpiens sauf les modifications exigées par les cas particuliers.

Désarticulation du deuxième métacarpien avec l'index. — Pour désarticuler sûrement ce métacarpien ainsi que ceux du médius et de l'annulaire, il est indispensable de bien observer la configuration des surfaces articulaires sur la figure 291. La pointe du bistouri doit suivre d'une manière exacte l'extrémité alternativement saillante et rentrante du deuxième métacarpien.

Mêmes procédés de désarticulation que pour le premier métacarpien, en ajoutant la section du ligament interosseux qui unit le deuxième au troisième métacarpien.

L'arcade palmaire profonde croise les métacarpiens à 1 centimètre au-dessous de leur articulation carpienne. En libérant leurs extrémités supérieures, le bistouri doit donc être conduit au ras de l'os.

Au lieu de commencer par la désarticulation comme nous venons de l'indiquer ou peut terminer par elle. Dans ce cas, afin de dénuder rapidement la tête et les flancs du métacarpien à désarticuler (2e, 3e ou 4e), Farabeuf recommande comme très utile le *coup dit de Liston.*

En voici la manœuvre d'après lui :

Incision en raquette. Les tendons extenseurs une fois divisés et les lèvres de la plaie suffisamment disséquées, incliner le doigt d'un côté, à gauche par exemple, et engager le couteau de champ, à droite parallèlemnt au corps du métacarpien sacrifié, entre lui et son voisin. Relever légèrement le doigt, puis conduire la lame, toujours à peu près parallèle au métacarpien sacrifié, entre sa tête et les téguments palmaires. Incliner enfin le doigt à droite et faire ressortir à gauche la pointe d'abord au ras de l'os, puis toute la lame qui termine ainsi l'isolement.

Désarticulation dermoplastique du médius et du troisième métacarpien. — Soit à enlever, comme dans la figure 413, un épithélioma nummulaire qui couvre l'articulation métacarpienne du médius, ainsi que le voisinage des articulations métacarpiennes contiguës, et qui s'étend, d'autre part, vers le milieu du troisième métacarpien. Il s'agit, au lieu de sacrifier les trois métacarpiens sous et adjacents, de conserver simplement la peau du médius pour recouvrir la plaie.

Faire d'abord une incision cutanée en raquette *a b aaaa* dont la queue commence à 1 centimètre au-dessus de l'articulation carpienne du troisième métacarpien, et qui contourne le néoplasme en restant à un demi-centimètre de son bord, puis se prolonge *a c* sur le milieu du dos du médius jusqu'à la racine de l'ongle qui est cerné à son tour par une petite raquette.

Revenir à la première raquette et désarticuler le troisième métacarpien à

sa partie supérieure, puis dégager le néoplasme à droite et à gauche, disséquer la peau du médius, qui est ainsi complètement, en quelque sorte, pelé ; enfin achever de détacher le troisième métacarpien du côté de la paume. Hémostase.

Reste un lambeau digital en forme de truelle. La renverser sur la brèche métacarpienne, et le suturer de part et d'autre au bord cutané. Pansement aseptique, et bandage compressif.

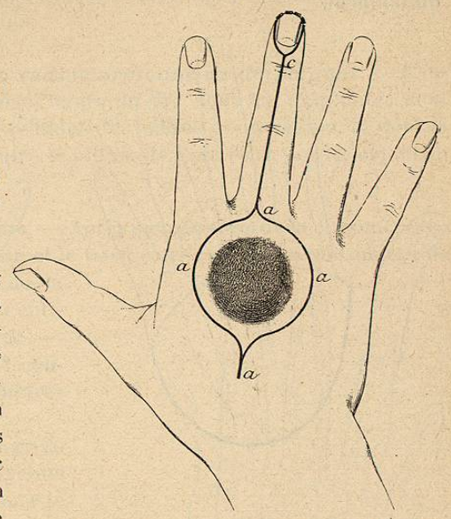

Fig. 413. — Désarticulation dermoplastique du métacarpien pour un épithélioma du dos de la main.

Désarticulation de deux ou de trois métacarpiens à la fois avec les doigts correspondants. — **Procédé circulaire à fente dorsale en T.** — On l'exécute comme pour l'amputation de deux ou trois métacarpiens voisins (voir plus haut), avec cette différence qu'ici l'incision médiane verticale doit s'étendre jusqu'aux articulations carpo-métacarpiennes (fig. 409, *cc'*, *c''*, *a''*).

La désarticulation des trois métacarpiens du milieu, en laissant le pouce et le petit doigt, donne le moignon si connu sous le nom de *pince de homard* (fig. 414) et qui est des plus utiles.

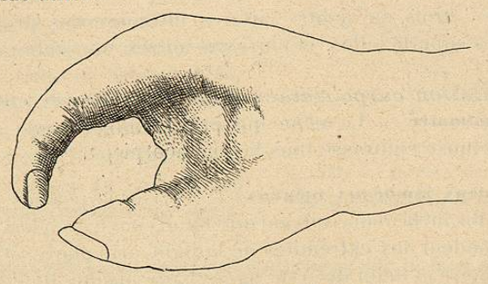
Fig. 414 — Pince de homard.

Désarticulation des quatre derniers métacarpiens à la fois. — **Procédé ellipsoïde à lambeau charnu palmaire.** — Après avoir déterminé les extrémités de la ligne articulaire, diviser la peau et le tissu sous-cutané suivant une ellipse dont l'extrémité supérieure concave répond par son milieu à la ligne articulaire, et dont l'extrémité inférieure convexe affleure par son milieu le pli cutané palmaire inférieur (fig. 415).

Attaquer les articles par le dos, puis détacher les métacarpiens d'arrière en avant, et sortir du côté de la paume en divisant les chairs suivant le tracé du lambeau.

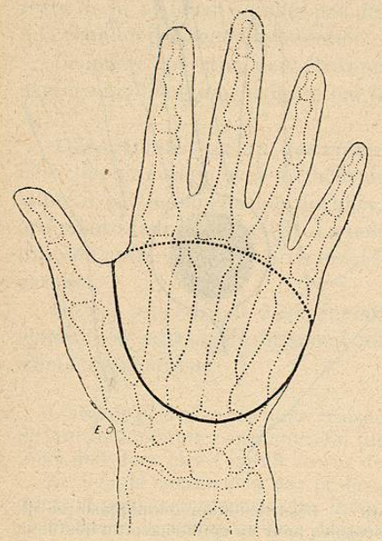

Fig. 415. — Diérèse des parties molles.
Pour la désarticulation des quatre derniers métacarpiens à la fois.

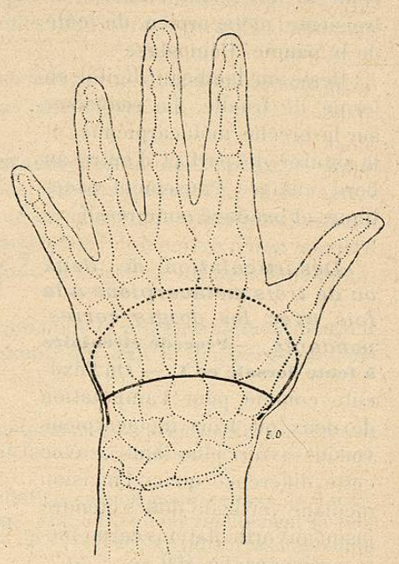

Fig. 416. — Diérèse des parties molles.
Pour la désarticulation des cinq métacarpiens à la fois.

Hémostase : trois ou quatre artères interosseuses profondes, autant d'interosseuses superficielles, et plusieurs autres en nombre indéterminé.

Désarticulation carpo-métacarpienne. — **Procédé ellipsoïde à lambeau charnu palmaire.** — Le même que précédemment, avec cette seule différence que l'ellipse embrasse tous les métacarpiens.

Procédé à deux lambeaux inégaux. — Diviser la peau et le tissu sous-cutané sur le dos de la main, suivant une ligne convexe en bas dont les extrémités correspondent aux extrémités de la ligne articulaire, et dont le milieu soit à 1 centimètre et demi de cette ligne. Faire ensuite du côté de la paume une incision semblable dont le milieu soit à 3 ou 3 centimètres et demi de la même ligne (fig. 416).

Disséquer le petit lambeau dorsal, et le reste comme dans le procédé elliptique.

Hémostase : un nombre variable, mais toujours considérable, de petites artères.

Nota. — Il ne faut pas perdre de vue qu'en désarticulant le deuxième ou le

troisième métacarpien, on ouvre toujours la grande synoviale médio-carpienne. L'articulation du premier métacarpien en est, au contraire, toujours indépendante ; celle des deux derniers métacarpiens l'est aussi habituellement. Une asepsie rigoureuse est indispensable.

c. **Carpe.** — ***Désarticulation radio-carpienne ou du poignet.*** — L'interligne articulaire (condylarthrose) figure un arc dont les extrémités sont déterminées par les apophyses styloïdes du cubitus et du radius, et dont la flèche, c'est-à-dire la distance entre le milieu de l'arc et sa corde, est de un demi-centimètre en général.

Procédé circulaire à manchette. — Après mensuration de la circonférence et calcul du rayon, diviser la peau et le tissu sous-cutané suivant un cercle incliné du dos vers la paume de la main passant en moyenne à 3 centimètres au-dessous de l'interligne. — Indice de rétraction en avant, 1 centimètre ; en arrière, 2 centimètres (fig. 417).

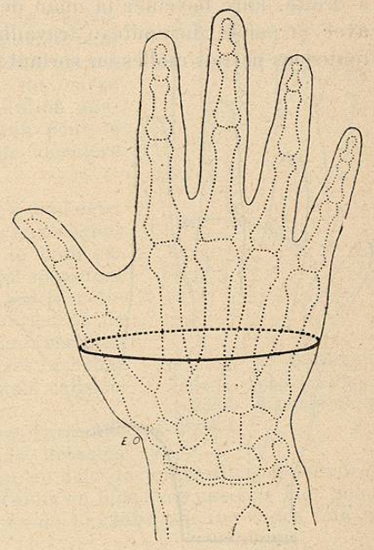

Fig. 417. — Diérèse des parties molles.
Pour la désarticulation de la main. Amputation circulaire à manchette.

Disséquer la peau, et la relever en manchette jusqu'à la partie moyenne de l'interligne, en évitant de trouer le derme au niveau de l'os pisiforme, ce qui est assez difficile ; si l'on réussit, la vitalité de la peau peut être encore compromise à ce niveau. C'est pour tout cela que Guillery (de Bruxelles) a proposé de conserver le pisiforme en le détachant du pyramidal.

Farabeuf conseille de relever seulement la manchette en arrière et sur les côtés, de désarticuler de gauche à droite, puis de séparer enfin les parties antérieures de la manchette des saillies osseuses en conservant toutes les parties molles pour matelasser la peau.

Pour désarticuler, bien découvrir l'interligne sur la face dorsale, et les apophyses styloïdes, *fléchir très fortement* la main pour luxer le condyle carpien, attaquer avec le couteau placé immédiatement au-dessous des apophyses styloïdes et dirigé d'arrière en avant, comme si on voulait fendre en deux suivant son épaisseur le condyle carpien. On évite ainsi sûrement le mauvais interligne, dans lequel on tomberait au contraire, si on ne fléchissait pas fortement la main et si on dirigeait la lame d'avant en arrière.

L'interligne est ainsi ouvert, de gauche à droite, le couteau coupant le ligament latéral gauche, le ligament dorsal, puis le ligament latéral droit.

On exagère encore la flexion de la main pour faire bâiller l'article, on coupe le ligament palmaire, puis tordant successivement à gauche et à droite la main toujours fortement fléchie, on coupe les parties qui retiennent encore la main sur les côtés.

Procédé elliptique à lambeau charnu palmaire. — Diviser la peau et le tissu sous-cutané suivant une ellipse dont l'extrémité supérieure convexe en haut suit l'interligne articulaire, à un demi centimètre de distance, sur le dos du poignet, et dont l'extrémité inférieure convexe en bas réponde par son milieu à un diamètre, plus 1 centimètre de l'interligne.

Fléchir très fortement la main. Diviser tous les tendons extenseurs au niveau de l'interligne, ouvrir l'article sur toute sa face dorsale et de gauche à droite, faire basculer la main de façon à dégager le condyle carpien et avec la pointe du couteau travaillant au ras des saillies osseuses, diviser toutes les parties molles en sortant par l'incision palmaire. Il est plus expéditif et non moins avantageux de conserver le pisiforme dans le lambeau.

Hémostase longue et laborieuse : l'artère radio-dorsale, la cubito-dorsale, l'arcade palmaire profonde, plusieurs interosseuses.

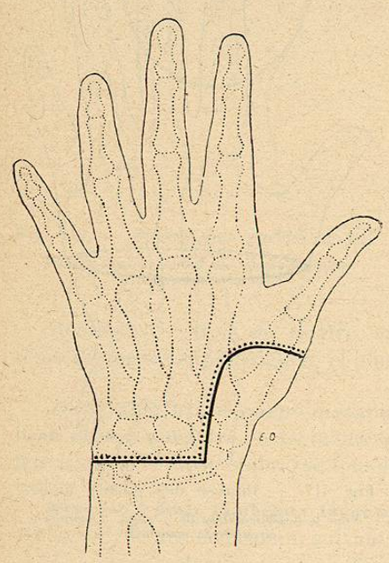

Fig. 418. — Diérèse des parties molles pour la désarticulation de la main.

Procédé à lambeau externe de A. Dubreuil.

Avec un lambeau cutané pris soit sur la paume, soit sur le dos, le procédé elliptique se prête à une hémostase aussi simple et aussi régulière que le procédé circulaire.

Procédé à lambeau charnu externe (A. Dubreuil). — Sur le dos du poignet à l'union du tiers externe avec le tiers moyen à un demi-centimètre au-dessous de l'interligne, commencer une incision qu'on conduit vers le premier métacarpien, le recourber à la partie moyenne de cet os, et la diriger à travers la peau de l'éminence thénar, jusqu'au point diamétralement opposé au point de départ (fig. 418).

Disséquer le lambeau en y conservant le plus de muscles possible.

Diviser circulairement les parties molles au niveau de la base du lambeau, et désarticuler.

La désarticulation du poignet a repris faveur dans la pratique, parce qu'avec la méthode antiseptique, on n'a plus à craindre, comme autrefois, la suppuration des gaines et l'exfoliation des tendons.

Désarticulation ostéo-plastique du poignet. — Nous désignons sous cette appellation une opération mixte qui tient à la fois de la résection et de la désarticulation et qui consiste à réunir directement la coupe du métacarpe à celle des os de l'avant-bras. Chalot l'a pratiquée dès 1893 à l'amphithéâtre. Mais il n'a eu l'occasion de l'appliquer au malade qu'en 1899, avec quelques variantes, pour ostéo-arthrite tuberculeuse du poignet où l'amputation de l'avant-bras semblait inéluctable. Dans l'intervalle (1896) a paru un mémoire de Wolff qui nous apprend que son maître, Bardenheer (de Cologne), a, depuis quelque temps, recours à une opération semblable pour éviter l'*articulation flottante* après les résections étendues du poignet. C'est là aussi notre indication principale. Mais on peut employer également l'opération pour l'ablation de certains épithéliomas adhérents du dos de la main et pour d'autres cas où il sera prescrit aussi d'éluder l'amputation de l'avant-bras.

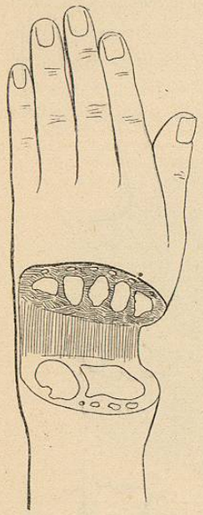

Fig. 419. — Désarticulation ostéo-plastique du poignet (Chalot). Section des os.

La soudure des os, l'ostéodèse radio-métacarpienne, peut s'effectuer aussi bien à propos d'une énucléation du carpe qu'après une amputation analogue à celle de Link pour le pied. Prenons cette dernière application.

Procédé. — Faire à fond deux incisions verticales qui longent le bord interne et le bord externe du carpe, et qui empiètent légèrement en bas sur le métacarpe, en haut sur les os de l'avant-bras. — Réunir ces incisions par deux autres incisions dorsales à fond, mais celles-ci transversales.

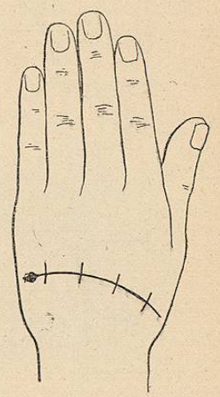

Fig. 420. — Désarticulation ostéo-plastique (Chalot). Réunion de la plaie.

Ouvrir largement l'articulation radio-carpienne, détacher le carpe sur toute sa face palmaire jusqu'au delà des extrémités articulaires des métacarpiens, puis sectionner ces derniers en bloc avec une scie fine. Scier ensuite les extrémités articulaires des os de l'avant-bras. On a dès lors la figure 419.

Après avoir fait soigneusement l'hémostase définitive, réunir à contact au moyen de points métalliques perdus la coupe du métacarpe à celle du radius et du cubitus. Réunir les coupes des tendons. Enfin fermer complètement ou avec drainage la plaie cutanée (fig. 420). Pansement aseptique sec et bandage compressif. Immobilisation prolongée de la main.

La soudure osseuse n'est guère solide avant deux mois. Il faut veiller à ce que la main ne prenne point une mauvaise position.

§ 2. — Avant-bras

Amputation au tiers inférieur. — **Procédé circulaire à manchette.** — Après mensuration de la circonférence, la main étant en demi-pronation, diviser circulairement la peau et le tissu sous-cutané à un rayon, plus