moins. Couper l'artère entre ligatures ; puis serrer les fils de la veine et la couper entre eux.

Deuxième partie de l'opération. — 1er *temps : Incision et dissection d'un lambeau antéro-inférieur ou pectoro-axillaire.* — Le bras étant écarté du corps, faire une incision cutanée qui, partie du milieu de l'incision claviculaire, descende le long et à 1-2 travers de doigt en dehors de l'interstice pectoro-deltoïdien, — croise le bord inférieur du grand pectoral à son insertion humérale, — divise transversalement la peau de la face interne ou axillaire du membre jusqu'au delà du bord inférieur des tendons grand dorsal et grand rond, — suive le sillon qui sépare en arrière le bord externe de l'omoplate de la masse des muscles grand dorsal et grand rond et qu'on rend manifeste en faisant relever le bras par un aide, — enfin se termine sur le milieu de la face postérieure de l'angle scapulaire.

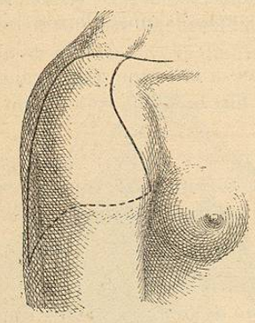

Fig. 440. — Amputation interscapulo-thoracique par le procédé de Berger-Farabeuf.

Diviser les muscles pectoraux près de leurs tendons d'insertion ; sectionner assez haut les éléments du plexus brachial ; attirer l'épaule en dehors ; promener le couteau de haut en bas, en dehors de la face externe du muscle grand dentelé qu'il faut dépouiller le moins possible ; couper entre ligatures les vaisseaux thoraciques et mammaires externes devenus visibles ; enfin, une fois arrivé au fond de l'espace sous-scapulaire, diviser le grand dorsal et le rejeter en avant avec le lambeau, ce qui découvre l'angle scapulaire garni de ses muscles.

2e *temps : Incision et dissection d'un lambeau postéro-supérieur ou cervico-scapulaire.* — Le bras étant remis à côté du corps et l'épaule soulevée, joindre par le plus court chemin l'extrémité externe de l'incision claviculaire et l'extrémité inférieure de la précédente incision.

Disséquer les téguments dans toute la fosse sous-épineuse, et décoller le trapèze de la fosse sus-épineuse, après l'avoir détaché de la clavicule et de la crête scapulaire.

3e *temps : Section des attaches musculaires marginales.* — Pendant qu'un aide écarte les lambeaux en comprimant dans le haut du lambeau postérieur les vaisseaux scapulaires postérieurs, tirer sur le membre comme pour l'arracher avec l'omoplate. Raser les bords supérieur et spinal, ainsi dégagés, avec le milieu du tranchant, pour diviser en un instant le double feuillet musculaire qui s'y attache. Enfin, lier l'artère scapulaire postérieure près de la section du muscle angulaire.

Kocher fait remarquer avec raison que, pour réduire la perte de sang le plus possible, il est nécessaire de lier non seulement l'artère et la veine sous-clavière, mais encore les branches qui émanent de l'artère en dehors des scalènes ; telles

sont les trois branches du tronc thyro-cervical (a. cervicale ascendante, a. cervicale superficielle, a. transverse de l'épaule), et la grosse artère transverse de l'épaule qui va en arrière par-dessus ou à travers le plexus brachial.

Vallas (de Lyon)[1] a recommandé sous le nom d'*amputation intra-claviculaire du membre supérieur* une opération qui diffère de la précédente par la conservation de l'omoplate. Il l'avait pratiquée avec succès sur une vieille femme affectée de tumeur maligne dans la moitié antérieure du deltoïde, et qui mourut ensuite de généralisation.

B. — MEMBRE INFÉRIEUR

§ 1. — Pied[2]

a. **Orteils.** — ***Amputation du gros orteil au niveau de la deuxième phalange.*** — **Procédé à lambeau plantaire.** — Après avoir marqué le point d'amputation et mesuré la circonférence à son niveau, tracer un lambeau arrondi, qui par les extrémités de sa base, corresponde aux extrémités du diamètre transverse au point d'amputation et qui ait la longeur déjà calculée, plus l'indice de rétraction de la peau, 1 centimètre et demi.

Tailler ce lambeau de dehors en dedans jusqu'au point d'amputation, le relever, et couper circulairement toutes les parties molles jusqu'à l'os, à la base même du lambeau.

Diviser l'os avec une cisaille de Liston, ou avec la petite scie de Langenbeck.

Hémostase : une ou deux artères collatérales.

Au lieu de tailler un seul lambeau, lequel demande beaucoup d'étoffe d'un même côté, on pourrait faire un grand lambeau plantaire et un petit lambeau dorsal.

Désarticulation interphalangienne du gros orteil. — L'interligne des deux phalanges (*trochlée*) siège immédiatement derrière les tubercules latéraux de la dernière phalange, tubercules que l'on détermine par le toucher en faisant fléchir et étendre cette phalange.

Même procédé *à lambeau plantaire* que pour l'amputation de l'orteil. Seulement la base du lambeau correspond à l'interligne. L'articulation est ouverte par la section à volonté d'un ligament latéral ou par celle du tendon fléchisseur ou extenseur.

Désarticulation metatarso-phalangienne du gros orteil. — L'interligne (énarthrose) est facile à déterminer en plaçant la pulpe d'un index sur le dos de la première phalange, à 2 centimètres environ en arrière du pli interdigital, et en faisant exécuter à l'orteil des mouvements alternatifs de flexion et d'extension.

Ne pas perdre de vue que la tête du premier métatarsien est *énorme,* et qu'il faut *beaucoup d'étoffe* pour la couvrir convenablement.

[1] Vallas, *Province médic.*, 1898, p. 529.

[2] Cf. Farabeuf, *Précis de méd. opér.*, et Roux (de Brignolles). *Manuel des amputations du pied*, Paris, 1894.

Procédé circulaire incliné à fente dorsale. — Après mensuration de la circonférence au niveau de l'interligne, diviser la peau et le tissu sous-cutané à la distance calculée suivant un cercle dont la moitié dorsale soit plus rapprochée d'un tiers de l'interligne articulaire que la moitié plantaire. Sur ce cercle conduire une incision verticale qui commence à 1 centimètre en

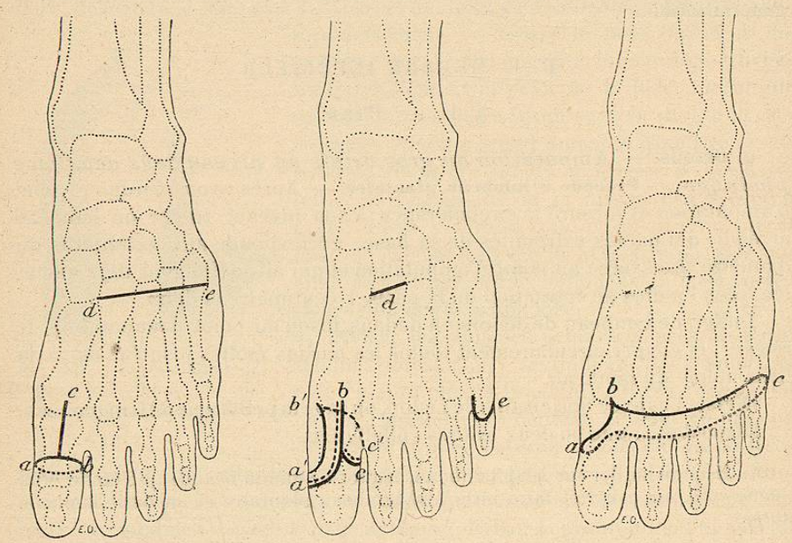

Fig. 441.

abc, désarticulation métatarso-phalangienne du gros orteil par le procédé circulaire à fente dorsale. — *de*, amputation mixte tarso-métatarsienne : désarticulation du premier métatarsien et amputation transversale des quatre autres.

Fig. 442.

abc, désarticulation du gros orteil par le procédé à deux lambeaux latéraux. — *a'b'c'*, ibidem par le procédé à lambeau interne. — *d*, amputation mixte tarso-métatarsienne J. Cloquet. — *e*, désarticulation du petit orteil.

Fig. 443.

Désarticulation de tous les orteils à la fois. Procédé de A. Dubreuil.

arrière de l'interligne (fig. 441, *a b c*). Disséquer à droite et à gauche les deux valves de l'incision dorsale.

Tirer à soi l'orteil et diviser le tendon extenseur au niveau de l'article.

Porter l'orteil en dehors, disséquer les téguments sur son côté interne et ouvrir l'article de ce même côté.

Porter l'orteil en dedans, et faire la même chose du côté externe.

Faire basculer le gros orteil en bas, et terminer par la section du tendon fléchisseur en sortant au niveau de l'incision circulaire et *en laissant les sésamoïdes dans* le lambeau.

Procédé à lambeau interne et plantaire (Farabeuf). — Sur les limites des faces dorsale et interne, à 2 millimètres au-dessous de l'interligne, commencer une incision un peu convexe en dehors qui côtoie à distance le ten-

don extenseur pendant 2 centimètres au moins, s'arrondit alors seulement pour attaquer la face interne sur les limites du durillon sis à ce niveau, puis traverse la face plantaire pour rejoindre obliquement l'extrémité externe du pli digitoplantaire, couper la face externe de l'orteil et rejoindre transversalement l'incision initiale à 2 millimètres au-dessous de l'interligne (fig. 442, *a' b' c'*).

Disséquer le lambeau et le relever. Découvrir franchement l'interligne. Saisir l'orteil à pleine main ; tirer, fléchir et tordre. Désarticuler de gauche à droite en coupant successivement le ligament latéral gauche, le ligament dorsal, le ligament latéral droit, le ligament plantaire. Conserver les sésamoïdes.

Désarticulation métatarso-phalangienne du petit orteil. — **Procédé à lambeau dorsal externe** (Farabeuf). — A 2 millimètres au-dessous de l'interligne, en dedans du tendon extenseur, vers le quatrième orteil, commencer une incision suivant le bord interne du tendon sur toute la première phalange, s'inclinant ensuite en dehors, croisant le tendon pour s'arrondir sur la face externe et gagner par un court trajet rétrograde l'extrémité externe du pli digitoplantaire (fig. 442, *e*).

Réunir les deux branches de cet U par une deuxième incision qui divise les tendons fléchisseurs dans le pli digitoplantaire et par le plus court chemin, gagne la commissure.

Relever le lambeau, découvrir l'interligne. Saisir l'orteil, tirer, fléchir et tordre pour désarticuler de gauche à droite.

Désarticulation d'un autre orteil quelconque, de deux ou trois orteils du milieu à la fois. — Mêmes procédés à fente que pour les articulations correspondantes des doigts.

Désarticulation des quatre derniers orteils à la fois. — **Procédé circulaire à inclinaison.** — Après avoir déterminé et marqué la ligne des articulations, diviser la peau suivant un cercle dont la moitié dorsale soit à 1 centimètre en avant des articulations, et la moitié plantaire dans la rainure digito-plantaire. L'extrémité interne du cercle doit correspondre au côté externe du gros orteil.

Disséquer la lèvre dorsale de l'incision.

Ouvrir toutes les articulations par le dos, puis faire basculer en bas les orteils, diviser toutes les parties molles en rasant leur surface plantaire et sortir à la rainure digito-plantaire.

Hémostase : un nombre variable d'artères collatérales.

Désarticulation de tous les orteils à la fois. — Même procédé ; seulement, d'après l'excellent conseil de A. Dubreuil, on ajoute à l'incision circulaire un lambeau interne au niveau du gros orteil (fig. 443, *a b c*).

b. **Métatarse.** — ***Amputation d'un métatarsien quelconque, de deux ou de trois métatarsiens voisins à la fois.*** — Mêmes procédés *à fente* que pour les amputations correspondantes des métacarpiens.

Amputation des cinq métatarsiens. — Mêmes procédés (circulaire à

inclinaison, elliptique à lambeau plantaire cutanéo-musculaire, elliptique à lambeau plantaire cutané) que pour l'amputation des quatre derniers métacarpiens.

Désarticulation tarso-métatarsienne ou désarticulation de Lisfranc. — L'interligne articulaire (série d'arthrodies (fig. 444, A B), si on l'examine de dehors en dedans, est d'abord dirigé obliquement : 1° vers le côté externe de la tête du premier métatarsien, au niveau du cinquième ; 2° vers le milieu du premier métatarsien, au milieu du quatrième ; 3° vers le milieu de la première articulation cunéo-métatarsienne, au niveau du troisième métatarsien. Puis il représente une impasse ou une mortaise due à l'enfoncement du deuxième métatarsien entre le grand cunéiforme et le moyen cunéiforme, et enfin il est à peu près transversal au niveau du premier métatarsien.

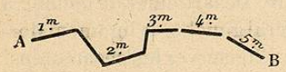

Fig. 444. — Disposition générale des interlignes articulaires dans l'articulation de Lisfranc.

La paroi interne de la mortaise, un peu oblique en arrière et en dehors, est longue de 8 à 10 millimètres ; la paroi externe, un peu oblique en arrière et en dedans, est longue de 3 à 4 millimètres seulement.

Entre la paroi interne de la mortaise (premier cunéiforme) et le côté correspondant de la base du deuxième métatarsien, existe un ligament puissant, dit *ligament de Lisfranc*, qui est la clef de l'articulation.

Ces notions une fois acquises, avant d'opérer, il s'agit de déterminer les extrémités de l'interligne articulaire. *Elles correspondent exactement au milieu des bords latéraux du pied, mesurés de la pointe de l'orteil à l'extrémité du talon* (Farabeuf). Par la palpation, on recherche d'abord sur le côté externe du pied, par la vue et par le toucher, le tubercule de la base du cinquième métatarsien ; l'interligne est à quelques millimètres en avant et en dedans de ce tubercule. On recherche ensuite par le toucher, quelquefois aussi par la vue, à 3 centimètres environ en avant de la malléole interne, la tubérosité allongée que présente le bord interne du scaphoïde (*tubercule de Richerand*) ; l'interligne est à 2 centimètres et demi en avant de ce tubercule. On le trouve également à 2 centimètres et demi en avant d'une ligne transversale qui part du tubercule du cinquième métatarsien.

1. **Procédé à deux lambeaux inégaux ; grand lambeau plantaire** (Chalot). — Le pied gauche, par exemple, étant amené sur le bord de la table, pendant qu'un aide rétracte fortement les téguments, tracer le lambeau dorsal par une incision qui commence sur le bord interne même du pied au niveau de la première articulation cunéo-métatarsienue, longe ce bord interne dans une étendue de 2 ou 3 centimètres ; puis se recourbe en arrière et en dehors, aboutit au bord externe du pied à 1 centimètre au-devant de la dernière articulation tarso-métatarsienne, et enfin se prolonge sur le côté externe du tubercule métatarsien jusqu'à sa pointe (fig. 445).

Tracer alors le lambeau plantaire par deux incisions latérales faites sur les bords des métatarsiens extrêmes et se recourbant pour traverser la plante un peu en arrière de la rainure digitoplantaire. Disséquer légèrement les bords et l'extrémité de ce lambeau jusqu'en arrière des têtes métatarsiennes.

Disséquer le lambeau pour bien découvrir l'interligne.

Diviser toutes les parties molles jusqu'aux jointures.

Ouvrir avec la pointe du couteau les trois dernières articulations métatarsiennes, en pénétrant en arrière et en dedans du tubercule, suivant la

série des obliquités de l'interligne articulaire ; ouvrir ensuite la première articulation métatarsienne.

Diviser le ligament de Lisfranc par le dit *coup de maître* (fig. 446) ; c'est-à-dire : 1° engager obliquement la pointe du couteau, le tranchant en haut, dans l'extrémité postérieure du premier espace interosseux, jusqu'au-dessus et un peu en arrière du tendon du long péronier latéral qui vient s'insérer au

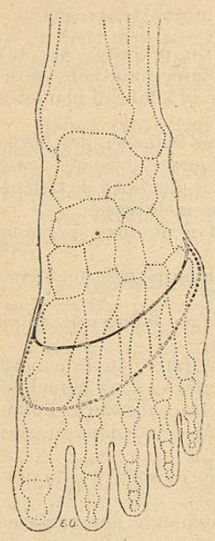

Fig. 445.
Désarticulation de Lisfranc à deux lambeaux, le plus grand plantaire (procédé de Chalot).

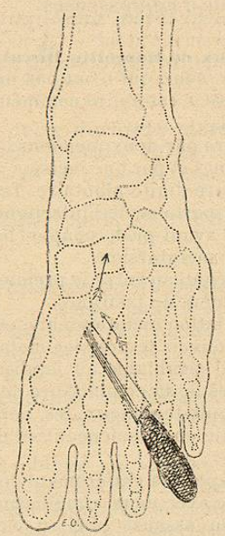

Fig. 446.
Insinuation du couteau et sa marche successive suivant les deux flèches pour la section du ligament de Lisfranc (coup de maître).

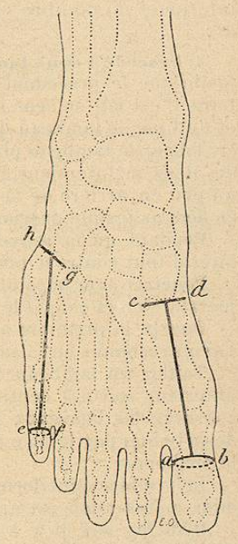

Fig. 447.
a b c d, procédé circulaire à fente pour la désarticulation du premier métatarsien avec le gros orteil. — *e f g h*, procédé analogue pour la désarticulation du cinquième métatarsien avec le petit doigt.

tubercule inférieur et externe du premier métatarsien ; 2° relever le couteau par bascule, en dirigeant le tranchant d'abord *en arrière et en dedans* jusqu'à la première articulation métatarsienne pour pénétrer entre la base du premier métatarsien et le côté correspondant du deuxième (dans le sens de la flèche inférieure), puis *en arrière et en dehors*, vers la malléole péronière, pour couper le ligament de Lisfranc (dans le sens de la flèche supérieure). Au moment de cette section, on perçoit généralement un craquement spécial.

Ouvrir l'articulation du deuxième métatarsien avec le petit cunéiforme en divisant son ligament dorsal, et libérer le même métatarsien par rapport au moyen cunéiforme.

Faire basculer tout l'avant-pied en bas en l'empoignant avec la main

gauche, et achever de diviser tous les liens articulaires qui peuvent persister, jusqu'à ce que la face plantaire de l'interligne articulaire soit bien à découvert.

Détacher le métatarse d'arrière en avant en rasant avec le couteau à plat la face inférieure des os, jusqu'à l'extrémité déjà libérée du lambeau plantaire.

Hémostase : l'artère pédieuse, l'artère plantaire externe, l'artère plantaire interne et un nombre variable d'interosseuses.

2. **Procédé à deux lambeaux de Marcellin Duval.** — Ce procédé est plus facile que le précédent pour ceux qui n'ont pas une certaine habitude opératoire. Il est fait en sens inverse, c'est-à-dire commence par le lambeau plantaire et finit par le lambeau dorsal.

Tracer le lambeau plantaire par deux incisions latérales faites sur les bords des deux métatarsiens extrêmes et par une incision antérieure courbe qui passe un peu en arrière de la rainure digito-plantaire. Tailler ce lambeau de dehors en dedans jusque derrière la mortaise de l'interligne tarso-métatarsien.

Pendant qu'on renverse l'avant-pied, couper le tendon du long péronier latéral tout contre le premier métatarsien.

Pénétrer avec la pointe du couteau entre le premier cunéiforme et le deuxième métatarsien et couper le ligament de Lisfranc.

Ouvrir la première articulation métatarsienne par sa face inférieure, après l'avoir reconnue en faisant mouvoir le premier métatarsien.

Tailler un lambeau dorsal semblable au lambeau plantaire, dont le bord antérieur soit à 3 centimètres de la commissure des orteils, et sous lequel on conserve les faisceaux musculo-tendineux, les nerfs et les vaisseaux. Enfin, désarticuler par la face dorsale en commençant en dehors ou en dedans suivant le pied opéré.

Le premier cunéiforme est parfois entièrement dédoublé, de sorte que le premier métatarsien est articulé avec deux cunéiformes.

D'autres fois, il y a fusion osseuse plus ou moins complète des surfaces articulaires au niveau des deux premiers métatarsiens, et l'on est obligé de scier les os. Lisfranc a vu l'extrémité postérieure du troisième métatarsien très prolongée en arrière.

Amputations mixtes tarso-métatarsiennes. — Pour ces amputations, toutes plus faciles que la désarticulation de Lisfranc et avec lesquelles il faut se familiariser, on fera deux lambeaux semi-lunaires, le plus grand pris toujours sur la plante, comme précédemment, et l'on commencera par disséquer le lambeau dorsal ; ou bien on emploiera le procédé circulaire à inclinaison, la moitié dorsale de l'incision étant la plus rapprochée de la ligne de diérèse ostéo-articulaire.

1er cas. — Désarticulation du premier métatarsien et amputation transversale des quatre autres au même niveau, c'est-à-dire à 2 centimètres et demi en avant du tubercule du cinquième métatarsien (fig. 441, *d e*).

2e cas. — Désarticulation du premier métatarsien et des trois derniers et amputation oblique du deuxième dont la base reste enclavée dans sa mortaise (*amputation de J. Cloquet*) (fig. 442, *d*, ligne de section du deuxième métatarsien).

Ainsi, plus de coup de maître, et partant plus de grande difficulté ; on n'ouvre plus la grande synoviale cunéo-scaphoïdienne.

3e cas. — Désarticulation des trois derniers métatarsiens, et amputation oblique de la base du deuxième métatarsien ainsi que du premier cunéiforme

à 2 centimètres en avant de la tubérosité du scaphoïde. La section doit passer au-devant de l'insertion principale du jambier antérieur.

Désarticulation du premier métatarsien avec le gros orteil. — Procédé *circulaire à fente en* ⊥. — La fente en ⊥ donne beaucoup de jour et de facilité pour la désarticulation ; sa branche transversale doit être parallèle à l'interligne et faite sur lui (fig. 447, *a b c d*).

Du reste, même manuel opératoire que pour la désarticulation du premier métacarpien.

Désarticulation du cinquième métatarsien avec le dernier orteil. — Procédé *circulaire à fente en* ⊥. — La branche qui termine la fente doit être oblique, c'est-à-dire parallèle à l'interligne articulaire (fig. 447, *e f g h*).

Même manuel opératoire.

Désarticulation des deux derniers métatarsiens avec les orteils correspondants. — Procédé *circulaire à fente en* ⊥. — La fente suit l'intervalle des deux métatarsiens, et sa branche terminale est faite sur l'interligne cuboïdo-métatarsien.

Même manuel opératoire que pour la désarticulation des deux derniers métacarpiens.

Désarticulation du troisième ou du quatrième métatarsien. — Procédé *circulaire à fente en* ⊥. — Même manuel opératoire que pour les métacarpiens correspondants.

La désarticulation simultanée des deux premiers métatarsiens, celle des trois premiers, celle du deuxième et du troisième, celle des trois métatarsiens du milieu, ne donneraient pas, de bon résultats, au point de vue de la marche.

Cependant, E. Kuster a obtenu un résultat fonctionnel très satisfaisant chez un enfant de quatre ans auquel il n'avait conservé que le premier métatarsien avec l'orteil correspondant, après avoir sacrifié tous les autres métatarsiens et orteils.

V. Winiwarter estime également que cette opération peut être préférée à celle de Lisfranc, quand le gros orteil est sain avec son métatarsien, alors même qu'on devrait ajouter l'ablation des deux cunéiformes externes et du cuboïde.

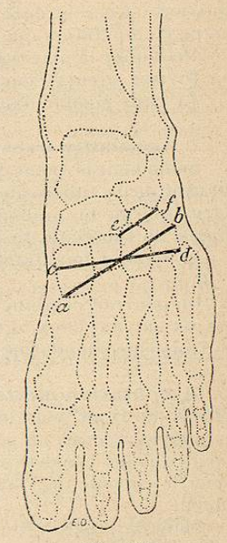

Fig. 448.
ab et *cd*, amputations transcunéo-cuboïdiennes de Chalot. — *ef*, amputation de Bona.

c. **Tarse. Tarse antérieur.** — ***Amputation transcunéo-cuboïdienne*** (Chalot). — Cette amputation consiste en la section méthodique transversale ou oblique des trois cunéiformes et du cuboïde. Elle parait aussi avantageuse que la désarticulation de Lisfranc au point de vue des résultats fonctionnels, et elle est beaucoup plus facile à exécuter, pour ainsi dire à la portée du premier chirurgien venu.

Avec l'amputation oblique, on conserve la majeure partie de l'insertion cunéenne du jambier antérieur, ce qui est très précieux. Avec l'amputation transversale, cette insertion est sacrifiée ; mais il reste une plus grande partie du cuboïde, ainsi que du puissant ligament calcanéo-cuboïdien.

1. **Amputation oblique.** a. ***Procédé à deux lambeaux, le plus grand étant plantaire.*** — Point de repère interne : le même que pour la désarticulation de Lisfranc, c'est-à-dire à 2 centimètres et demi au-devant de la tubérosité du scaphoïde. — Point de repère externe à 1 centimètre en arrière de la pointe du tubercule du cinquième métatarsien.

Après mensuration de la circonférence du pied au niveau de la ligne d'amputation, et après calcul ordinaire, tracer, puis disséquer le lambeau dorsal de dehors en dedans comme pour la désarticulation de Lisfranc, jusqu'aux deux points de repère.

Diviser toutes les parties molles jusqu'aux os à la base du lambeau, sans toucher au jambier antérieur.

Tracer le lambeau plantaire, et le tailler de dehors en dedans jusqu'aux points de repère.

Faire rétracter les deux lambeaux avec une compresse fendue à deux chefs, lesquels sont croisés de préférence sur un côté du pied, et scier les os en même temps ou successivement suivant une ligne oblique (fig. 448, *a b*) qui commence à l'angle antéro-supérieur et interne du premier cunéiforme et aboutit sur le côté externe du cuboïde, à 1 centimètre en arrière de la pointe du tubercule du cinquième métatarsien. Enfin émousser l'arête du premier cunéiforme avec la scie ou pince incisive.

Hémostase : artères pédieuse, dorsale du tarse, plantaire interne et plantaire externe.

b. ***Procédé incliné à manchette.*** — Diviser la peau et le tissu sous-cutané suivant un cercle dont la moitié dorsale soit plus rapprochée d'un tiers de la ligne d'amputation que la moitié plantaire.

Disséquer la manchette et la relever jusqu'aux points de repère.

Diviser circulairement toutes les parties molles à la base de la manchette.

Le reste comme dans le procédé précédent.

2. **Amputation transversale.** — Même procédé que pour l'amputation oblique. Seulement le point de repère interne est à 1 centimètre et demi environ au-devant de la tubérosité du scaphoïde, c'est-à-dire à la partie moyenne de la face interne du premier cunéiforme, et le point de repère externe à la pointe même du tubercule du cinquième métatarsien.

La ligne d'amputation est celle qui réunit les deux points de repère (fig. 448, *c d*).

On pourrait combiner les avantages des deux sortes d'amputations en sciant les os suivant deux lignes convergentes, dont le point de rencontre serait sur le troisième cunéiforme.

Amputation mixte anté-scaphoïdo-cuboïdienne ou amputation de Bona (de Jäger pour les Allemands). Cette amputation, *préférable à la désarticulation de Chopart* au point de vue des résultats définitifs et tout au moins aussi facile qu'elle, consiste à ouvrir la grande articulation scaphoïdo-cunéenne, et à scier le cuboïde (fig. 448 *e f*) au même niveau que la face articulaire du scaphoïde.

Point de repère interne : la tubérosité du scaphoïde ; l'interligne scaphoïdo-cunéen (arthrodie) est immédiatement au-devant de cette tubérosité. — Point de repère externe : la pointe du tubercule du cinquième métatarsien.

Mêmes procédés à lambeaux et circulaire à inclinaison que pour l'amputation transcunéo-cuboïdienne.

Désarticulation anté-scaphoïdo-cuboïdienne, ou désarticulation de Jobert. — Cette opération, *plus avantageuse encore que l'amputation de Bona,*

consiste à séparer le scaphoïde des trois cunéiformes, et le cuboïde des deux derniers métatarsiens ainsi que du troisième cunéiforme.

Mêmes points de repère que pour l'amputation de Bona.

Mêmes procédés à lambeaux et circulaire à inclinaison. Quand le moment de désarticuler est venu, on ouvre d'abord la grande articulation scaphoïdo-cunéenne (fig. 449, *a b*) jusqu'au cuboïde, puis l'articulation métatarso-cuboïdienne (*c d*), jusqu'au troisième métatarsien, et l'on termine en séparant le cuboïde du troisième cunéiforme, c'est-à-dire en sectionnant le ligament dorsal et le puissant ligament interosseux (*f*) qui unissent ces deux os.

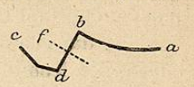

Fig. 449. — Interlignes de l'articulation de Jobert (pied droit).

L'interligne cunéo-cuboïdien (arthrodie) (*b d*) a une longueur de 15 millimètres environ ; il est dirigé obliquement d'avant en arrière et de dehors en dedans vers l'angle antéro-externe du scaphoïde déjà mis à nu, ou, autrement dit, vers la malléole interne.

C'est donc dans ce sens qu'il faut engager la pointe du couteau, en attaquant le ligament interosseux par le dos ou mieux par la plante du pied. Il n'est pas besoin de coup de maître.

Désarticulation anté-scaphoïdo-calcanéenne ou désarticulation de Laborie. — Cette désarticulation, *également supérieure à celle de Chopart*, consiste à séparer le scaphoïde des trois cunéiformes, et le cuboïde du calcanéum ainsi que du scaphoïde. Les élèves la font souvent sans le vouloir, à l'amphithéâtre, croyant pratiquer un Chopart ou même un Lisfranc ; cela aussi est arrivé plus d'une fois sur le vivant à des maîtres.

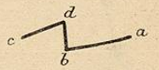

Fig. 450. — Interlignes de l'articulation de Laborie (pied droit).

Point de repère interne : la tubérosité du scaphoïde ; l'interligne scaphoïdo-cunéen (fig. 450, *a b*) est immédiatement au-devant de cette tubérosité. Point de repère externe : le tubercule du cinquième métatarsien ; l'interligne calcanéo-cuboïdien (*articulation en selle*) (*c d*) est à 15 millimètres en arrière de ce tubercule.

Mêmes procédés à lambeaux et circulaire à inclinaison que pour les précédentes opérations. On ouvre d'abord la grande articulation scaphoïdo-cunéenne, puis l'articulation calcanéo-cuboïdienne, et l'on termine en engageant la pointe du couteau dans l'interligne scaphoïdo-cuboïdien (*b d*), qui est oblique en dedans et en arrière comme l'interligne cunéo-cuboïdien qu'il prolonge. On divise ainsi les ligaments dorsal, interosseux et plantaire de la petite articulation.

Désarticulation médio-tarsienne ou désarticulation de Chopart. — Cette opération consiste à séparer le tarse antérieur du tarse postérieur, c'est-à-dire à retrancher tout ce qui est au-devant du calcanéum et de l'astragale.



Fig. 451. — Interlignes de l'articulation de Chopart. Ligament en γ (pied droit).

L'interligne médio-tarsien représente la ligne bisinueuse (fig. 451), dont la courbe interne *a b*, très accentuée, correspond à l'articulation astragalo-scaphoïdienne (*énarthrose*), et la courbe externe *b c*, beaucoup plus faible, à l'articulation calcanéo-cuboïdienne (*articulation en selle*) ; il en résulte que la tête de l'astragale dépasse toujours en avant la grosse apophyse du calcanéum.

Point de repère interne : la tubérosité du scaphoïde ; l'interligne est à un demi-centimètre en arrière de cette tubérosité. Point de repère externe : le