tubercule du cinquième métatarsien ; l'interligne est à 1 centimètre et demi en arrière de ce tubercule. Points de repère moyens : l'arête externe et supérieure de la tête de l'astragale, et la dépression (*creux calcanéo-astragalien*) qui se trouve immédiatement en dehors de l'arête. On met celle-ci en évidence en portant l'avant-pied dans l'abduction forcée.

C'est dans la dépression calcanéo-astragalienne, sur le calcanéum, que s'insère l'extrémité postérieure d'un ligament interosseux puissant, *ligament en* Y (*l i i'*), qui est la clef de l'articulation médio-tarsienne et dont les deux branches vont s'insérer en avant sur le scaphoïde et le cuboïde.

1. **Procédé circulaire à inclinaison** (Chalot). — Après mensuration et calcul ordinaire, diviser la peau et le tissu sous-cutané suivant un cercle dont la moité dorsale soit plus rapprochée d'un tiers de l'interligne médio-tarsien que la moitié plantaire (fig. 452, *a b*).

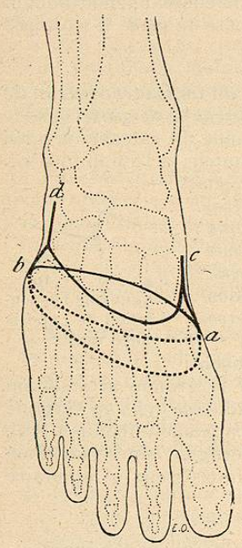

Fig. 452. — Désarticulation de Chopart.

ab, procédé circulaire à inclinaison. — *cd*, procédé à deux lambeaux (Chalot).

Faire rétracter la peau sur le dos du pied, et diviser toutes les parties molles jusqu'aux os, au ras de la section cutanée, puis détacher le tout ensemble avec une rugine plate jusqu'à l'interligne.

Disséquer la peau du côté de la plante, en conservant le pannicule adipeux et, pour cela, en entamant au besoin l'aponévrose plantaire, jusqu'à ce qu'on arrive à l'interligne.

Faire relever la manchette ainsi formée, et diviser transversalement jusqu'aux os les parties molles de la plante, afin de ne pas conserver de muscles ni de tendons fléchisseurs dans la manchette et de prévenir ainsi, autant que possible, l'équinisme du moignon.

Ouvrir par le dos d'abord l'articulation astragalo-scaphoïdienne, puis l'articulation calcanéo-cuboïdienne ; luxer en bas l'avant-pied pour faire bâiller l'interligne, diviser le ligament en Y (ou le scier, s'il est ossifié), et terminer par la section des ligaments plantaires.

Hémostase : les artères pédieuse, péronière antérieure, plantaire interne et plantaire externe.

2. **Procédé à deux lambeaux** (*grand lambeau plantaire*). — Diviser la peau et le tissu sous-cutané par une incision semi-lunaire qui commence à 2 centimètres au-devant de l'extrémité interne de l'interligne médio-tarsien, à égale distance de la plante et du dos du pied, suive le bord correspondant du pied dans l'étendue de 2 centimètres, puis se recourbe en passant à 3 centimètres au-devant du milieu de l'interligne, rejoigne l'autre bord du

pied à 2 centimètres au-devant de l'extrémité correspondante de l'interligne et enfin se prolonge jusqu'à cette extrémité. Le lambeau dorsal est ainsi tracé (fig. 452, *c d*).

Faire du côté de la plante une incision semblable qui commence et finit à 2 centimètres en avant des extrémités de l'interligne médio-tarsien, et dont le milieu soit à 5 ou 6 centimètres en avant du même interligne.

Pendant qu'un aide rétracte les téguments, diviser d'un trait toutes les parties molles jusqu'aux os, en suivant exactement le tracé du lambeau dorsal ; puis détacher le petit lambeau avec une rugine, comme dans le procédé précédent, jusqu'à l'interligne médio-tarsien.

Pour désarticuler, porter fortement le pied en extension-adduction et le tordre en varus. Raser à plat avec la lame la face dorsale du pied, heurter du tranchant la tête saillante de l'astragale et ouvrir l'interligne en avant de l'astragale.

Faire bâiller l'articulation par traction et par bascule et diviser en travers le ligament en Y, puis les ligaments plantaires.

Enfin, passer le tranchant du couteau sous le tarse à enlever et tailler le lambeau plantaire d'arrière en avant en suivant le tracé déjà fait, et en rasant les os.

On pourrait tailler d'avance les deux lambeaux et terminer par la désarticulation.

On pourrait aussi, après avoir taillé le petit lambeau musculo-cutané et ouvert les jointures, disséquer du côté de la plante un lambeau exclusivement cutané et diviser transversalement tous les muscles et tendons fléchisseurs au-dessous de l'interligne.

Quel que soit le procédé mis en usage, il est incontestable que le résultat immédiat ne laisse rien à désirer. Le résultat fonctionnel éloigné n'est pas moins *bon pour les pieds plats*, auxquels convient spécialement la désarticulation de Chopart ; mais on ne saurait en dire toujours autant pour les pieds cambrés. Il arrive assez souvent qu'après un laps de temps variable, le talon remonte vers la face postérieure du tibia et que le moignon s'abaisse vers le sol, d'où des douleurs, parfois intolérables, des ulcérations, et, par suite, l'impossibilité de marcher.

Pour empêcher l'équinisme précoce ou tardif du moignon auquel tous ces accidents sont imputables, on a conseillé avant tout d'éviter une longue suppuration des parties, surtout du côté de la plante, laquelle renferme des muscles fléchisseurs encore puissants, des tendons à gaines ouvertes et, par suite, susceptibles de suppurer. Il faut pratiquer une asepsie rigoureuse, bien coapter ; en d'autres termes, se mettre dans les conditions requises pour la réunion rapide ou par première intention. De plus, pendant la cicatrisation et le travail de réparation intime, on maintiendra le moignon à angle droit sur la jambe au moyen d'une attelle plâtrée postérieure, coudée au niveau du talon ; et, plus tard, on ne permettra la marche qu'avec une semelle à plan incliné qui corrige l'obliquité du calcanéum, c'est-à-dire soutienne sa grosse apophyse.

Malgré l'emploi de toutes ces précautions on n'est encore guère sûr malheureusement de prévenir l'équinisme ; aussi pensons-nous que le *meilleur moyen* est de suivre le conseil donné d'abord explicitement par Laguaite (de

Lyon)[1] et que Ricard[2] a mis deux fois en pratique avec succès sans le connaître : l'*ablation de l'astragale*. Il est pourtant exact d'ajouter qu'en proposant cette modification, Ricard ne la recommande pas comme une mesure générale, mais la réserve aux cas où l'insuffisance des téguments ne permet pas la désarticulation de Chopart classique ; il va même alors jusqu'à la résection de la grande apophyse du calcanéum, si cette apophyse est trop saillante. Voici le manuel opératoire de Laguaite.

3. **Procédé de Laguaite ; ablation complémentaire de l'astragale.** — « On incise les chairs et on désarticule les os comme pour l'opération de Chopart ; puis, pour enlever l'astragale, on fend le lambeau dorsal en suivant le bord interne du jambier intérieur jusqu'à l'interligne tibio-astragalien ; on sectionne avec un bistouri long et étroit le ligament interosseux calcanéo-astragalien, on saisit la tête de l'astragale à l'aide d'un davier, et tandis qu'un aide récline les parties molles, on décortique à la rugine les différentes faces de l'os, qui s'énuclée peu à peu avec la plus grande facilité. »

Somme toute, quand on a le choix et qu'on opère sur un pied cambré, afin de s'assurer plus facilement et plus vite un bon résultat fonctionnel, il vaut mieux pratiquer une quelconque des autres opérations qui portent sur le tarse antérieur, par exemple, l'amputation transcunéo-cuboïdienne de Chalot, celle de Bona ou même la désarticulation de Laborie. Si le tarse antérieur est inutilisable, nous pensons qu'il faut préférer une désarticulation sous-astragalienne, ou une amputation de Pasquier-Lefort, ou ajouter au Chopart ordinaire l'ablation de l'astragale, peut-être mieux l'arthrodèse tibio-tarsienne (Guelliot).

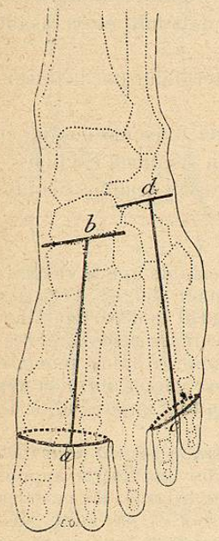

Fig. 453.
Désarticulations longitudinales (Chalot).

Désarticulations longitudinales internes (Chalot). — ***1° Désarticulation du premier métatarsien et du premier cunéiforme.***

Procédé circulaire à fente en ⊥. — Diviser circulairement la peau autour de la base du gros orteil.

De cette incision jusqu'au niveau de la tubérosité du scaphoïde, conduire une incision qui suive le milieu du dos du premier métatarsien et du premier cunéiforme.

A l'extrémité de l'incision longitudinale ajouter une incision transversale qui s'etende du bord interne du pied jusqu'au niveau de l'axe du deuxième métatarsien.

Disséquer dans toute l'étendue les deux valves de l'incision longitudinale.

Ouvrir par le dos et le côté interne de l'articulation du premier cunéiforme avec le scaphoïde ; puis diviser par le *coup de maître*, comme dans la désarticulation de Lisfranc, le ligament interne de la mortaise cunéenne, et s'engager, sans désemparer, dans l'interligne des deux premiers cunéiformes, jusqu'au scaphoïde.

Saisir avec un davier le premier cunéiforme, le soulever, diviser son ligament plantaire et le détacher des parties molles en dedans et en arrière.

Enfin, saisir de même l'extrémité postérieure du premier métatarsien, et le

[1] Laguaite, *Lyon médic.*, 1894.

[2] Ricard, *Bull. et Mém. de la Soc. de Chir.*, 7 mai 1897.

détacher entièrement des parties molles à grands traits, à droite, à gauche, en arrière, jusqu'à l'incision circulaire.

2° Désarticulation des deux premiers métatarsiens et des deux premiers cunéiformes.

Procédé circulaire à fente en ⊥. — L'incision circulaire embrasse la base des deux orteils correspondants ; l'incision longitudinale chemine au milieu du premier espace interosseux jusqu'à la tubérosité du scaphoïde, et l'incision transversale s'étend du bord interne du pied jusqu'au niveau de l'axe du troisième métatarsien (fig. 453, *ab*).

Dissection des deux valves. — Ouverture de l'articulation du scaphoïde avec les deux cunéiformes ; puis section des ligaments dorsaux au côté externe de la mortaise et à l'interligne des deux derniers cunéiformes, jusqu'au scaphoïde.

Le reste comme dans le cas précédent. Les deux colonnes osseuses sont détachées à la fois.

Désarticulations longitudinales moyennes (Chalot). — ***1° Désarticulation du deuxième métatarsien et du deuxième cunéiforme.***

Même procédé que pour la désarticulation longitudinale interne n° 2.

2° Désarticulation du deuxième et du troisième métatarsiens, ainsi que du deuxième et du troisième cunéiformes.

Même procédé que pour la désarticulation longitudinale interne n° 1.

La désarticulation simultanée des trois premiers métatarsiens et des trois cunéiformes donne de mauvais résultats fonctionnels ; mieux vaut une désarticulation de Jobert ou une amputation de Bona.

Désarticulation longitudinale externe ou cuboïdo-métatarsienne (Chalot). — Il s'agit d'enlever le cuboïde et les deux métatarsiens qui s'articulent avec lui.

Procédé circulaire à fente en ⊥. — L'incision circulaire embrasse la base des deux derniers orteils. L'incision longitudinale suit le bord externe du quatrième métatarsien et s'étend sur le cuboïde jusqu'à 15 millimètres en arrière du tubercule du cinquième métatarsien. L'incision transversale s'étend du bord externe du pied jusqu'au niveau de l'axe du troisième métatarsien (fig. 453, *cd*).

Dissection des deux valves.

Ouverture de l'articulation calcanéo-cuboïdienne par le côté externe et par le dos.

Ouverture de l'interligne cunéo-scaphoïdo-cuboïdien.

Enfin, détachement du cuboïde et des métatarsiens d'avec les parties molles.

Tarse postérieur. — *Amputation astragalo-calcanéenne ou amputation de P. Roux* (de Blasius pour les Allemands). — Cette opération, plus facile et plus rapide que la désarticulation de Chopart, consiste à amputer le pied au niveau de la tête de l'astragale et de la grosse apophyse du calcanéum.

Point de repère interne : la tubérosité du scaphoïde ; l'extrémité interne de la ligne de diérèse doit être à 15 millimètres en arrière de cette tubérosité. — Point de repère externe : le tubercule du cinquième métatarsien ; l'extrémité externe de la ligne de diérèse doit être à 25 millimètres en arrière de ce tubercule.

Mêmes procédés que pour la désarticulation de Chopart. Il faut scier, soit, de haut en bas, d'abord l'astragale, puis le calcanéum, soit, de dehors en dedans, les deux os à la fois, sans ouvrir l'articulation médio-tarsienne.

Mêmes remarques cliniques.

Amputation mixte calcanéo-sous-astragalienne de Tripier (de Lyon). — Pour prévenir l'équin valgus du moignon de Chopart, le professeur L. Tripier a eu l'idée de scier le calcanéum au-dessous de la petite apophyse de façon que le membre repose sur un plan horizontal (fig. 454, AB) qui ne bascule dans aucun sens.

Au fond, la nouvelle opération ne diffère de la désarticulation sous-astragalienne de Malgaigne qui sera décrite à la suite, que par la conservation d'un plateau osseux, et l'on peut se demander si, avec le temps, à la suite de la résorption osseuse ordinaire, le résultat ne devient pas le même ou à peu près le même que pour l'opération de Malgaigne. Ainsi nous semble justifiée la dénomination que nous donnons à l'opération de l'habile chirurgien lyonnais, opération qui ne ressemble guère plus à celle de Chopart.

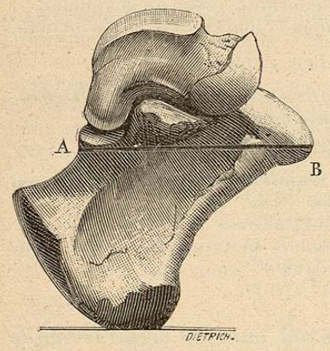

Fig. 454. — Amputation de Tripier.
AB, ligne de section du calcanéum.

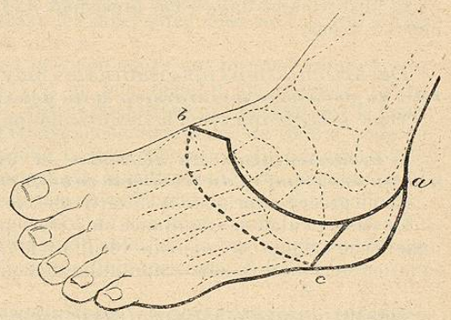

Fig. 455. — Amputation de Tripier.
abc, tracé des incisions.

Procédé ovalaire à raquette (d'après Duchamp). — Tracer une ligne concave par en haut et en dedans qui commence sur la partie externe du tendon d'Achille, au niveau de la malléole externe, passe à deux travers de doigt au-dessus de cette malléole et à un travers de doigt au-dessus de la tubérosité du cinquième métatarsien, et s'arrête sur le côté interne du tendon de l'extenseur propre du gros orteil, à deux travers de doigt en avant de l'articulation médiotarsienne. Là, commencer une autre ligne concave en arrière et en dedans, qui contourne le premier cunéiforme, prend son maximum de courbure à l'union du tiers interne avec les deux tiers externes de la plante, à un travers de doigt au-devant du point d'arrêt de la première ligne, puis se prolonge en dehors et en arrière pour rejoindre cette ligne au-dessous de la malléole externe (fig. 455, *abc*).

Diviser la peau suivant le tracé, en commençant par l'incision dorsale.

Repasser de la même façon le couteau au ras de la peau jusqu'à l'aponévrose; puis, au niveau de la face dorsale, en dehors et en dedans, la disséquer dans l'étendue de 1 centimètre environ.

Couper les muscles obliquement jusqu'aux os, à la face dorsale d'abord, puis à la face plantaire.

Désarticuler le tarse comme dans l'opération de Chopart.

Avec un couteau-rugine, pour ne pas s'égarer et ne pas léser les vaisseaux plantaires dans la gouttière calcanéenne, détacher le périoste sur toute la face inférieure du calcanéum jusqu'à ce qu'on soit arrivé en dedans à la hauteur de sa petite apophyse.

Saisir avec un davier la partie postérieure du calcanéum, l'attirer en avant, et la scier de dedans en dehors immédiatement au-dessous de la petite apophyse. Enfin, pour que les parties soient arrondies en avant, abattre d'un trait de scie l'angle que forme la surface de section avec la face cuboïdienne du calcanéum. Suture et drainage (fig. 454).

Hémostase : les artères pédieuse, dorsale du tase, plantaire interne et plantaire externe.

Neurectomie : Les nerfs pédieux, plantaire interne et plantaire externe.

Désarticulation sous-astragalienne ou désarticulation de Malgaigne. — Cette opération consiste à retrancher tout le squelette du pied, sauf l'astragale, lequel reste enclavé dans la mortaise tibio-péronière. Il faut, par conséquent, séparer l'astragale du scaphoïde et du calcanéum.

Point de repère interne : la tubérosité du scaphoïde ; l'interligne astragalo-scaphoïdien (*énarthrose*) est à un demi-centimètre en arrière de cette tubérosité. — Point de repère externe : la malléole péronière; le double interligne astragalo-calcanéen (*double arthrodie*) est à 1 centimètre au-dessous de cette malléole. — Points de repère moyens : la saillie de la tête de l'astragale et le creux calcanéo-astragalien.

Entre les deux articulations astragalo-calcanéennes, existe un ligament interosseux très fort, sorte de cloison qui commence à la partie la plus reculée du creux précité et qui est *clef des articles*. On ne peut, on ne doit l'attaquer que par la face externe du pied.

1° **Procédé ovalaire à raquette de Maurice Perrin.** — Pratiquer une incision qui commence en arrière et en dehors au niveau de l'insertion du tendon d'Achille, se dirige d'arrière en avant le long de la face externe du calcanéum en passant horizontalement à 3 centimètres au-dessous de la pointe de la malléole externe et aboutit à l'extrémité postérieure du cinquième métatarsien.

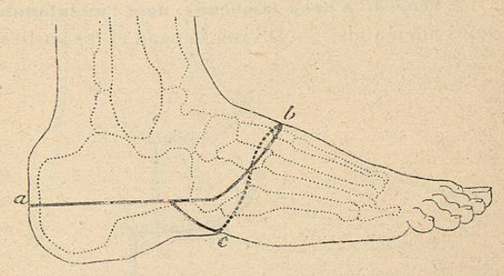

Fig. 456. — Raquette de M. Perrin pour la désarticulation sous-astragalienne.

De ce point, conduire l'incision obliquement d'arrière en avant sur le dos du pied pour atteindre le bord plantaire interne au niveau de l'articulation du premier métatarsien avec le premier cunéiforme; lui faire traverser ensuite à fond la plante du pied pour rejoindre l'incision externe à 2 centimètres en arrière du cinquième métatarsien (fig. 456, *abc*).

Couper le tendon d'Achille, d'avant en arrière, à son insertion, avec la pointe du couteau. Couper ensuite les tendons des péroniers latéraux et les tendons extenseurs en suivant la lèvre supérieure de l'incision.

Disséquer et relever cette lèvre jusqu'à ce qu'on arrive sur les inter-

lignes de l'articulation astragalo-scaphoïdienne et astragalo-calcanéenne.

Ouvrir l'articulation astragalo-scaphoïdienne sans toucher aux ligaments calcanéo-cuboïdiens.

Diviser le ligament latéral moyen ou péronéo calcanéen de l'articulation tibio-tarsienne à un demi-centimètre au-dessous de la malléole ; puis, pendant que l'avant-pied est tordu en dehors par le chirurgien lui-même ou par un aide, enfoncer à plat la pointe du couteau vers la face interne du talon, le tranchant dirigé en arrière dans l'excavation astragalo-calcanéenne, et diviser le ligament interosseux par une série de petits coups, en portant le manche en arrière et en dedans et en suivant l'interligne articulaire postérieur (fig. 457).

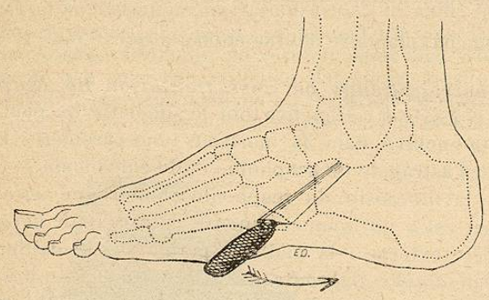

Fig. 457. — Désarticulation sous-astragalienne. Insinuation et marche du couteau dans le sens de la flèche pour la section du ligament de Malgaigne.

Achever d'énucléer le calcanéum en rasant son périoste, puis suturer.

Hémostase : les artères pédieuse, péronière et plantaires.

Neurectomie : les nerfs plantaires.

2° **Procédé à deux lambeaux, dont l'un talonnier** (E. Gurlt et autres chirurgiens allemands). — Diviser la peau et les parties sous-jacentes jusqu'aux os suivant une ligne courbe et verticale (incision en sous-pied) qui commence à 1 centimètre et demi au-dessous d'une malléole et se termine à 1 centimètre et demi au-dessous de l'autre malléole.

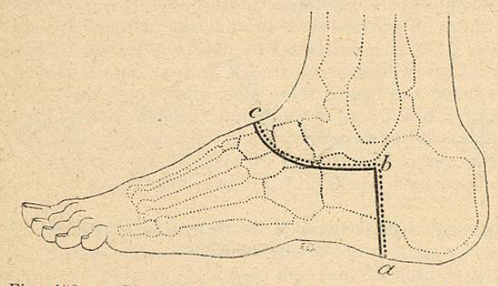

Fig. 458. — Désarticulation sous-astragalienne. Procédé de Gurlt à lambeaux.

Disséquer la peau du talon jusqu'aux tubérosités calcanéennes, en conservant le plus de parties molles possible.

Réunir les extrémités de l'incision verticale par une autre incision, celle-ci horizontale, fortement convexe en avant et qui dépasse l'articulation de Chopart surtout l'articulation astragalo-scaphoïdienne, d'où un lambeau antérieur en forme de guêtre (fig. 458, *abc*).

Ouvrir de suite l'articulation astragalo-scaphoïdienne, sans toucher à

l'articulation calcanéo-cuboïdienne ; puis pénétrer dans le creux calcanéo-astragalien, pour diviser le ligament interosseux, pendant que le pied est fortement fléchi en dedans.

L'astragale et le calcanéum une fois séparés, attirer le pied et, par suite, le calcanéum en avant ; enfin, raser la surface de l'os, pour achever de le détacher des parties molles et pour sectionner le tendon d'Achille à son iusertion.

Ce procédé, dérivé de celui que Syme a fait adopter pour la désarticulation du pied, permet de prendre appui sur une peau épaisse et résistante comme le procédé de Maurice Perrin.

Désarticulation tibio-tarsienne ou désarticulation totale du pied. — Cette opération consiste à séparer tout le pied de la jambe en ouvrant l'articulation tibio-péronéo-astragalienne, qui est une trochlée (variété mortaise).

Point de repère externe : la malléole péronière ; l'articulation centrale est à 2 centimètres environ au-dessus de la pointe de cette malléole. — Point de repère interne : la malléole tibiale ; l'articulation centrale est à 1 centimètre seulement au-dessus de l'extrémité de cette malléole. — Point de repère moyen : l'arête de la tête astragalienne ; l'articulation centrale est à 2 centimètres au-dessus et en arrière de cette arête.

1. **Procédé à lambeau talonnier de Syme.** — Faire une incision verticale en sous-pied, qui s'engage d'emblée jusqu'aux os et dont une extrémité corresponde à la pointe de la *malléole externe*, et l'autre à un doigt au-dessous de la malléole interne (fig. 459, *abc*).

Disséquer le lambeau talonnier, aussi loin que possible, en bas et en dehors, en engageant le pouce gauche entre les parties molles et le calcanéum et en décollant avec la rugine le *périoste qu'il est utile de conserver*.

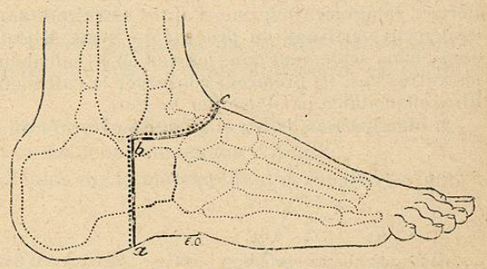

Fig. 459. — Désarticulation du pied ; incisions de Syme.

Réunir les extrémités de l'incision verticale par une incision transversale qui passe sur la tête de l'astragale, et n'intéresse d'abord que la peau et le tissu sous-cutané ; puis, repasser le couteau dans le même sens, au ras de la section cutanée, jusqu'aux os.

Ouvrir l'articulation tibio-tarsienne sur la partie antérieure ; glisser la pointe du couteau dans l'articulation même, entre l'astragale et la malléole externe, puis entre l'astragale et la malléole interne, et diviser de haut en bas les trois ligaments péronéaux externes et le ligament latéral interne.

Luxer le pied en avant et en dehors ; et disséquer la partie interne du lambeau talonnier, en rasant exactement la gouttière calcanéenne, et mieux *en décollant le périoste*, afin de ménager les vaisseaux tibiaux postérieurs et l'origine des vaisseaux plantaires.

Luxer le pied directement en avant, dégager la face supérieure et postérieure du calcanéum, détacher le tendon d'Achille, et achever, *toujours avec la rugine*, la dissection du lambeau talonnier.

Le pied une fois détaché, mettre à nu les deux malléoles soit avec le couteau, soit avec la rugine, jusqu'à 2 ou 3 millimètres au-dessus de la face articulaire du tibia ; puis, pendant qu'on protège les parties molles au moyen d'une compresse fendue à deux chefs, fixer successivement chaque malléole avec un davier, et la scier horizontalement au niveau du plateau articulaire du tibia.

Enfin, s'il le faut, perforer les téguments en arrière, pour installer un drain dans l'ouverture.

Hémostase : les artères pédieuse, péronière et plantaires.

Neurectomie : le nerf tibial postérieur.

Le procédé de Syme avait été à peu près délaissé en France à cause des accidents infectieux et des mauvais résultats auxquels il avait donné lieu dans la période pré-antiseptique. Aujourd'hui, l'asepsie pouvant nous donner couramment la réunion immédiate, un revirement d'opinion s'est opéré et semble s'accentuer en faveur du procédé de Syme, surtout depuis la communication que Potherat fit au Congrès français de chirurgie, en 1893, à propos de la tuberculose du pied. La valeur de ce procédé s'est affirmée de nouveau dans des discussions, à la Société de chirurgie (mars, avril 1897) à l'occasion d'un nouveau mémoire de Potherat basé sur quatre opérations (deux pour tubercule, une pour ostéosarcome) et qui nous montre des résultats excellents. Berger, Jalaguier, Delorme, d'après leur expérience personnelle, se sont déclarés également partisans du procédé de Syme. Kirmisson et Le Dentu l'acceptent aussi, mais seulement dans les cas où le calcanéum est lui-même malade ; dans les autres cas, ils préfèrent conserver le calcanéum et pratiquer l'opération de Pirogoff modifiée par Pasquier Le Fort.

Si nous portons la question sur un terrain plus large, comme il convient du reste, nous observerons que les mêmes avantages peuvent être revendiqués par les autres procédés de désarticulation du pied, tels que ceux de J. Roux et de Chauvel, qui sont décrits ci-dessous.

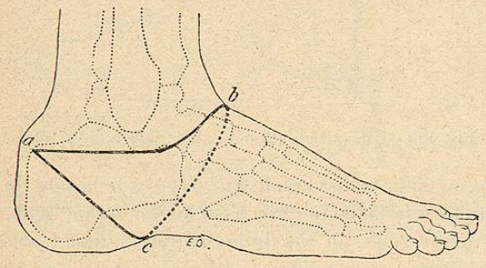

Fig. 460. — Désarticulations du pied ; incisions de J. Roux.

1. **Procédé ovalaire ou à lambeau postéro-interne de J. Roux.** — Faire une incision ovalaire qui commence à l'extrémité postérieure de la face externe du calcanéum, passe au-dessous de la malléole externe, à 1 centimètre au-devant de l'articulation tibio-tarsienne, aboutit à quelques millimètres au-devant

de la malléole interne, puis descend transversalement au-dessous du pied, parvient à la face externe du calcanéum et remonte obliquement jusqu'au point de départ (fig. 460, *abc*).

Reprendre l'incision et diviser à fond, jusqu'aux os, en suivant le bord de sa lèvre supérieure.

Le reste, comme dans le procédé précédent.

3. **Procédé en raquette de Chauvel.** — Pour désarticuler le pied, on peut utiliser encore un procédé qui donne un très bon résultat, celui de Chauvel (fig. 461, *a b c*), et qui est analogue à celui de Perrin pour la désarticulation sous-astragalienne.

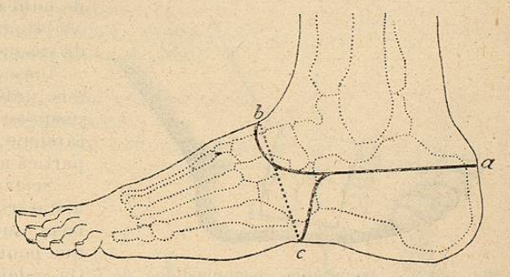

Fig. 461. — Désarticulation du pied ; raquette de Chauvel.

4. **Procédé à lambeau dorsal de Baudens.** — Ce procédé, que Poncet (de Lyon) a réussi à réhabiliter, peut être *parfois* utile : il est toujours préférable, au point de vue orthopédique, à une amputation basse de la jambe.

Diviser transversalement la peau au niveau de l'insertion du tendon d'Achille ; puis prolonger l'incision, à droite et à gauche, d'arrière en avant suivant la limite des régions dorsale et plantaire, jusque près des orteils, et réunir les deux incisions, en arrière des commissures interdigitales, par une incision courbe à convexité antérieure.

Diviser les muscles et les tendons jusqu'aux os, et disséquer le lambeau musculo-cutané avec l'artère pédieuse, d'avant en arrière, en rasant exactement le squelette.

Pendant que le lambeau est relevé, désarticuler le pied en attaquant l'article par sa partie antérieure et en détachant le tendon d'Achille.

Enfin, réséquer les deux malléoles sur le plateau tibial et rabattre le lambeau sur la section osseuse.

Amputation ostéoplastique de Link[1]. — Dans cette opération nouvelle, on enlève tout le tarse antérieur avec les téguments qui recouvrent sa face dorsale, et l'on soude le métatarse à une coupe de l'astragale et du calcanéum. Elle est indiquée dans la tuberculose destructive du massif tarsien antérieur, pourvu que la moitié postérieure au moins de l'astragale et du calcanéum soit encore intacte. Si pendant l'opération on reconnaissait que ces derniers os ne peuvent être conservés, on terminerait par un Wladimiroff-Mickulicz à lambeau plantaire.

Procédé de Link. — Faire à fond sur le dos du pied, une première incision transversale *a b* (fig. 462), correspondant à l'interligne de Chopart, puis une

[1] Link, *Centr. f. Chir.*, 1887, p. 668.