deuxième incision transversale (*c d*), correspondant à l'extrémité postérieure des cinq métatarsiens, joindre ces deux incisions par deux incisions horizontales (*ac*, *bd*) qui longent les bords interne et externe du pied.

Sans ouvrir l'articulation de Chopart, scier transversalement la tête de l'astragale et la grande apophyse du calcanéum en suivant un plan un peu oblique de haut en bas et d'avant en arrière. Au besoin, évider à la cuiller la coupe de ces os.

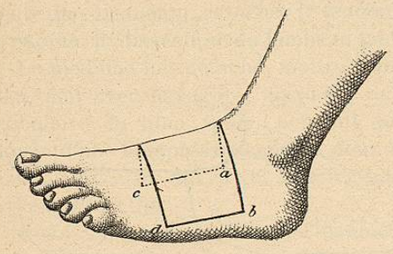

Fig. 462. — Amputation ostéoplastique de Link. Tracé des incisions.

Disséquer d'arrière en avant la face inférieure du tarse antérieur jusqu'au delà de la base des métatarsiens, en conservant toutes les parties molles.

Scier transversalement les cinq métatarsiens juste au-devant de leur base, suivant le même plan oblique que pour l'astragale et le calcanéum. On enlève ainsi tout le tarse antérieur en même temps que le lambeau quadrilatère des téguments dorsaux, et l'on a le résultat représenté par la figure 463.

Adapter la tranche osseuse de l'avant-pied à celle de l'arrière-pied, et suturer entre elles les lèvres des incisions antérieure et postérieure (fig. 464).

Link a obtenu de bons résultats fonctionnels dans un cas où il a mis ce procédé en pratique. Les essais de marche ont eu lieu six semaines après l'opération, sans bâton, mais avec un appareil plâtré.

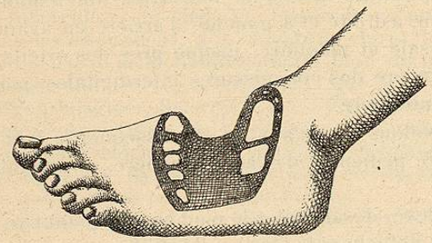
Fig. 463. — Amputation de Link ; résection tarso-métatarsienne.

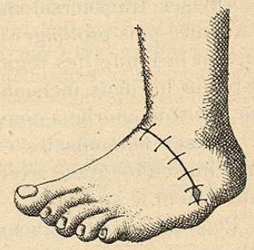
Fig. 464. — Amputation de Link. Suture.

Bardenheuer a maintes fois supprimé de même le tarse antérieur ; mais ce sont des résections qu'il a pratiquées, et non des amputations, puisqu'il dissèque les téguments dorsaux et les soulève simplement en panneau rectangulaire pour les appliquer de nouveau après l'exérèse osseuse.

Désarticulation dermoplastique de Keetley[1]. — Pour éviter l'amputation haute de la jambe dans les cas où un ulcère incurable siège à sa partie inférieure et antérieure, ce chirurgien propose la désarticulation tibio-tarsienne de Syme avec conservation de toute la plante du pied, plante qui sert à recouvrir l'ulcère. Cette modification ingénieuse lui a donné un succès.

Procédé. — Soit un ulcère qui occupe le quart inférieur de la jambe (fig. 465).

[1] Keetley, *The Lancet*, 1885, t. II, p. 957.

Après avoir anémié le membre d'après la méthode d'Esmarch et raclé régulièrement l'ulcère avec une curette de Volkmann, faire, à partir de l'ulcère, une incision médiane longitudinale et disséquer les téguments à droite et à gauche sur une largeur de 2 centimètres et demi à 5 centimètres. Puis mener de chaque côté une incision qui suive le bord du pied jusqu'à la racine des orteils et divise la rainure digito-plantaire (fig. 465).

Ouvrir l'articulation tibio-tarsienne, disséquer les téguments autour du calcanéum, et tailler en lambeau toute la plante suivant le tracé des incisions.

On conserve dans ce lambeau les muscles et les aponévroses, mais pas les longs tendons.

Scier les deux os de la jambe un peu plus haut

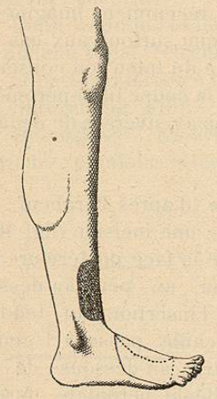
Fig. 465. Désarticulation dermoplastique du pied de Keetley.


Fig. 466. Moignon vu de profil.

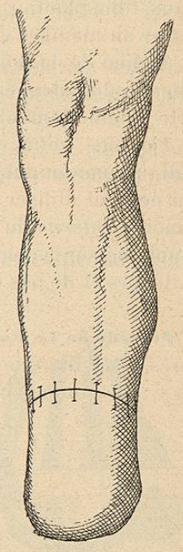
Fig. 467. Moignon vu de face.

que dans l'opération de Syme, faire l'hémostase définitive, renverser le lambeau plantaire sur la partie antérieure de la jambe et en couvrir l'ulcère avivé en suturant ses bords avec ceux de ce dernier (fig. 466 et 467).

Baracz a suivi exactement le manuel opératoire de Keetley ; mais le lambeau s'est gangrené par suite de l'athérome des artères tibiales, et il a fallu en venir à l'amputation de Carden. Rydygier, Bogdanik et Schinzinger ont également utilisé toute la plante du pied dans leurs opérations respectives ; seulement, ils ont associé la conservation de ce vaste lambeau, non à l'opération de Syme, mais à celle de Pirogoff ou à la désarticulation de Chopart. Le résultat anaplastique a été bon chez tous leurs malades.

Amputation tibio-calcanéenne ostéoplastique de Pirogoff. — L'amputation primitive ou modifiée de Pirogoff se distingue de la désarticulation tibio-tarsienne ordinaire en ce que le lambeau talonnier plus ou moins ample conserve une partie plus ou moins grande du calcanéum.

Pirogoff sciait cet os verticalement derrière l'articulation astragalo-calcanéenne ; mais le lambeau, entraîné par le tendon d'Achille, tendait tou-

jours à se détacher de la surface de section horizontale tibio-péronière, et, de plus, il se sphacélait comme dans l'opération de Syme.

Sédillot et Günther ont bien cherché à remédier au premier inconvénient en sciant les os suivant deux plans parallèles obliques en bas et en avant. Mais c'est à Pasquier et à Le Fort que l'on doit le perfectionnement le mieux conçu et le plus avantageux, lequel consiste, tout en ménageant les vaisseaux tibio-plantaires, à couper le calcanéum horizontalement, de façon à laisser au membre une large base de sustentation naturelle.

Au lieu de la double section horizontale, P. Bruns a conseillé la section concave du calcanéum et la section convexe des os de la jambe, d'où une sorte d'emboîtement qui paraît avoir quelque avantage.

Ajoutons, enfin, que Tauber (de Varsovie) a plus récemment imaginé et pratiqué une amputation ostéoplastique qui s'applique surtout aux cas où l'on ne peut utiliser les téguments de la face externe du talon; on conserve la moitié *interne* du calcanéum dans le lambeau, et la coupe tibio-péronière s'applique sur la coupe sagittale de cette moitié, qu'on a renversée de dedans en dehors et de bas en haut.

Procédé de Le Fort à deux lambeaux et à raquette (d'après Farabeuf). — Après avoir marqué l'interligne scapho-cunéen, faire une incision (fig. 468, *a b c*) qui commence (pied droit) au côté externe de la face postérieure du talon, un peu au-dessus de l'insertion du tendon d'Achille, passe à 1 centimètre au-dessous de la malléole péronière, forme guètre sur l'articulation scapho-cunéenne et rétrograde jusqu'au tubercule du scaphoïde où elle s'arrête. C'est par ce tubercule qu'on commencerait pour le pied gauche.

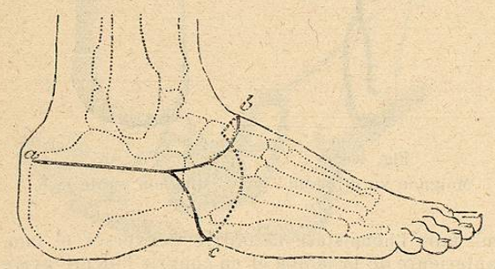

Fig. 468. — Amputation de Pirogoff : procédé de L. Le Fort. Tracé des incisions.

Faire une autre incision convexe en avant, correspondant au niveau de l'articulation scapho-cunéenne et rejoignant la première : en dedans, sur le tubercule scaphoïdien; en dehors, à une très faible distance au-dessus et en arrière de la tubérosité du cinquième métatarsien. Approfondir les deux incision jusqu'aux os. (Afin d'avoir plus de jour, on pourrait, à l'exemple de Pasquier, ajouter une incision verticale de 3 centimètres à l'extrémité de la raquette.)

Disséquer la lèvre supérieure de la raquette et la guêtre jusqu'à l'articulation tibio-tarsienne. Disséquer aussi un peu la lèvre inférieure, puis le lambeau plantaire jusqu'à l'articulation calcanéo-cuboïdienne.

Attaquer en dehors et ouvrir complètement l'articulation tibio-tarsienne;

puis dégager la petite apophyse du calcanéum et détacher de cet os le tendon d'Achille jusqu'à son insertion.

Saisir avec le davier de Farabeuf les faces latérales de l'astragale, renverser le tout en dehors, et, pendant que le calcanéum regarde le sol par sa face externe, le scier verticalement de haut en bas et d'arrière en avant, suivant un plan qui passe au-dessous même de la petite apophyse et immédiatement au-dessus de l'insertion du tendon d'Achille. Ralentir le trait de scie dès qu'on approche du cuboïde, pour ne pas faire éclater la grosse apophyse du calcanéum (fig. 469 *a b*).

Diviser les fibres inférieures et latérales de l'articulation calcanéo-cuboïdienne. Scier les os de la jambe comme dans la désarticulation du pied (fig. 469, *c d*).

Enfin, « comme la longueur du calcanéum dépasse en avant celle qu'aura le plateau tibial, retrancher par un trait de scie vertical 2 ou 3 centimètres de la partie antérieure du calcanéum ». (Le Fort.)

Suturer (fig. 470).

Hémostase : les artères pédieuse, péronière antérieure, péronière postérieure, plantaire interne et plantaire externe.

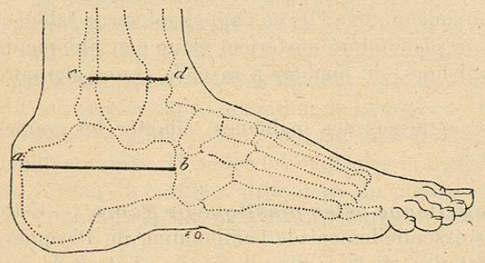

Fig. 469. — Amputation de Pirogoff-Le Fort.
ab, section horizontale du calcanéum.

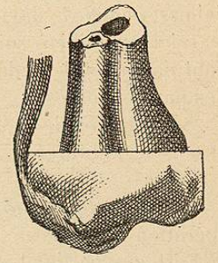
Fig. 470. — Amputation de Pirogoff-Le Fort, coaptation des surfaces osseuses.

La suture des os n'est pas indispensable après le procédé de Le Fort; on peut obtenir la coaptation des surfaces rien qu'avec les pièces et le mode de pansement.

Néanmoins, il vaut mieux la faire. Villeneuve (de Marseille) dans un cas s'est servi de deux clous d'acier pour fixer le calcanéum au tibia. Nous nous servons de crins de Florence.

Sanfirescu et Solomovici ont modifié naguère de la manière suivante l'opération de Pasquier-Le Fort : ils ne conservent que la moitié postérieure du calcanéum, mais ils conservent toute la mortaise tibio-péronière et y enclavent le segment calcanéen horizontalement après avoir abrasé la face supérieure de ce dernier.

Procédé de Tauber. — Faire une incision à fond, qui commence sur le côté externe de l'insertion du tendon d'Achille, marche directement d'arrière en avant, immédiatement au-dessous de la malléole externe, jusqu'à l'inter-

ligne de Chopart (fig. 471, AB), croise alors transversalement le dos du pied sur son bord interne, la moitié interne de la plante (B B), puis s'infléchit pour aller rejoindre directement d'avant en arrière son point de départ (D C A).

Ouvrir complètement l'articulation tibio-tarsienne en divisant tous ses ligaments.

Enlever l'astragale. Enlever ensuite l'avant-pied en le désarticulant dans l'interligne de Chopart.

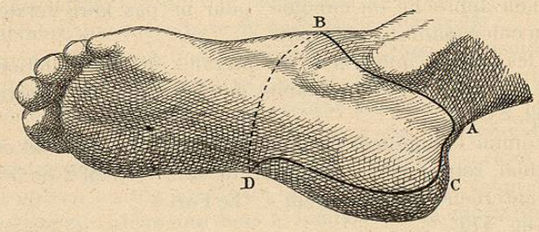

Fig. 471. — Amputation tibio-calcanéenne de Tauber. Tracé des incisions.

Saisir le calcanéum avec un davier, renverser sa surface cartilagineuse en dehors, confier le davier à un aide qui fixe l'os en l'appuyant sur la table, et le scier au milieu, suivant un plan antéro-postérieur et un peu oblique de haut en bas et de dedans en dehors, de manière à raser la coupe plantaire des parties molles.

Scier les os de la jambe au-dessus des malléoles, adapter les coupes osseuses et suturer.

Amputation tibio-astragalienne ostéo-plastique de Faure[1]. — Cette opération nouvelle ne diffère essentiellement de l'amputation de Pasquier-Le Fort que par le niveau *plus élevé* de la section tarsienne : le trait de scie enlève seulement la poulie de l'astragale ; le « raccourcissement se trouve ainsi réduit à 2 centimètres à peine, au lieu d'être de 5 centimètres environ, et la persistance de l'articulation astragalo-calcanéenne conserve au moignon une certaine souplesse qui facilite évidemment la marche ». Faure a obtenu de son opération un résultat fonctionnel excellent.

Procédé. — Faire une incision (calquée du reste sur celle de Le Fort) qui commence à 2 centimètres en arrière de la pointe de la malléole péronière, passe horizontalement sous cette pointe, puis, s'inclinant peu à peu en dedans sur le dos du pied, le coupe au niveau de l'articulation cunéo-métatarsienne et descend sur le bord interne en rétrogradant quelque peu jusqu'au niveau de l'articulation scapho-cunéenne ; on doit trancher toutes les parties molles jusqu'au squelette. De là porter l'incision un peu en avant pour former un lambeau plantaire symétrique, atteindre le bord externe du pied à un doigt en avant du tubercule du cinquième métatarsien, et rejoindre obliquement

[1] J.-L. Faure, *Presse médicale*, 13 février 1897, p. 69.

l'incision dorsale à peu près au niveau de la dépression calcanéo-astragalienne (fig. 472).

Disséquer le lambeau dorsal que l'aide relève le plus haut possible jusqu'au-dessus de la tête de l'astragale. Tailler ensuite obliquement le lambeau plantaire, en coupant muscles et tendons à peu près jusqu'au niveau de l'articulation calcanéo-cuboïdienne.

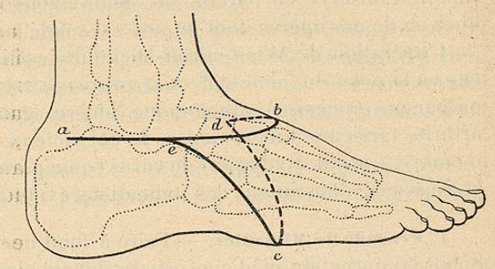

Fig. 472. — Amputation ostéoplastique de Faure (pied droit).

Ouvrir l'articulation tibio-tarsienne par sa partie externe, et, pendant qu'on luxe le pied de plus en plus en dedans, couper toutes les parties fibreuses périarticulaires ; au besoin, trancher les tendons des péronniers, si ces tendons n'ont pas été divisés déjà sous la plante.

Le ligament latéral interne sectionné et le pied complètement renversé, saisir la poulie astragalienne avec le davier de Farabeuf. Avec une petite scie à lame étroite, enlever par un trait horizontal toute la partie supérieure de l'astragale, 15 millimètres environ : section infiniment plus facile que celle du calcanéum dans l'opération de Le Fort.

Enlever alors l'avant-pied qu'on a conservé, si possible, afin d'avoir meilleure prise. Dénuder les malléoles et les scier le plus bas possible, juste au niveau du cartilage articulaire du plateau tibial inférieur. Enfin, suturer les lambeaux après avoir réuni l'astragale au tibia par un gros fil d'argent.

Amputation tibio-tarsienne ostéoplastique de Wladimiroff (1872). ***J. Mickulicz*** (1881). — Cette opération en son type consiste à sectionner les os de la jambe (fig. 473, *a b*), comme dans l'amputation de Pirogoff, et à retrancher tout le tarse postérieur, plus la moitié postérieure du cuboïde et du scaphoïde (*c d*) tout en conservant le reste du pied pour le souder à la jambe. La marche est censée devoir se faire en pied équin extrême sur les têtes des métatarsiens, les orteils étant en extension forcée (fig. 474).

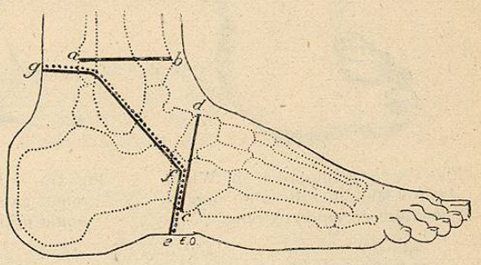

Fig. 473. — Amputation tibio-tarsienne de Wladimiroff-Mickulicz.

ab, *cd*, lignes de section osseuse. — *efg*, tracé des incisions.

Cet équinisme, pourtant, n'est pas toujours très favorable à la marche,