surtout quand le pied est plus long que l'autre. Aussi Kümmel a-t-il cherché chez ses opérés la réunion de l'avant-pied à angle droit : les résultats fonctionnels ont été excellents, quoique le pied fût absolument plat et qu'il fallût une semelle à talon élevé pour compenser le raccourcissement de 3 à 4 centimètres observé en pareils cas. Nous avons observé les mêmes résultats chez un de nos opérés dont le pied est soudé à angle presque droit (fig. 475).

L'opération de Wladimiroff-Mickulicz est indiquée nettement dans les cas où la peau du talon et de son voisinage est détruite par un traumatisme ou par un processus pathologique (ulcère, gangrène, néoplasme). L'ostéoarthrite tarsienne tuberculeuse, le cal vicieux, l'allongement correcteur du membre (Caselli, Rydygier), le varus équin paralytique (P. Bruns, v. Hacker, Lotheissen), constituent des indications éventuelles.

1. **Procédé de Mickulicz.** — Faire à fond une incision qui commence sur le bord interne du pied, un peu au-devant de la tubérosité du scaphoïde, et s'étende transversalement en dehors jusque derrière le tubercule du cinquième métatarsien.

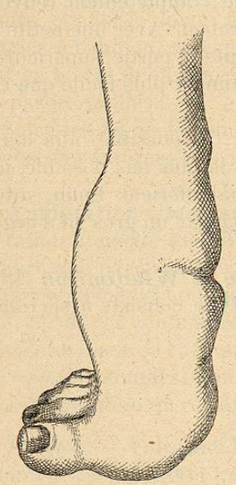

Fig. 474. — Amputation de Wladimiroff-Mickulicz. Résultat éloigné, soudure en équin extrême.

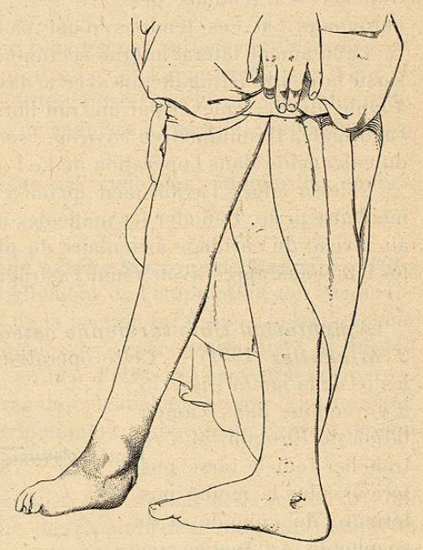

Fig. 475. — Amputation de Wladimiroff-Mickulicz (pied gauche). Résultat éloigné, soudure à angle presque droit.

Sur les extrémités de cette incision, conduire de chaque côté une incision oblique qui commence sur la malléole correspondante, à la hauteur de l'interligne tibio-astragalien. Enfin, réunir les extrémités supérieures des incisions obliques par une incision en fer à cheval qui embrasse la partie postérieure de la jambe (fig. 473, *e f g*).

Diviser le tendon d'Achille et ouvrir par derrière l'articulation tibio-tarsienne.

Luxer le pied en arrière et bas ; détacher le tarse postérieur d'avec les parties molles en avant et sur les côtés, en conservant l'artère pédieuse ; puis ouvrir complètement l'articulation de Chopart.

Scier les os de la jambe d'arrière en avant, par un trait transversal qui passe peu au-dessus de l'interligne tibio-astragalien ; réséquer aussi d'arrière en avant la moitié postérieure du scaphoïde et du cuboïde ; et enfin, suturer les os et les parties molles de l'avant-pied aux os et aux parties molles de la jambe.

Hémostase : du côté de la jambe, les artères tibiales et péronières ; du côté de l'avant-pied, les artères plantaires et un nombre variable de vaisseaux plus petits.

Roser conseille d'ajouter à l'opération de Mickulicz la suture immédiate des deux bouts du nerf tibial postérieur ; ce que V. Hacker a fait chez un de ses opérés.

2. **Procédé de Jaboulay et de Laguaite**[1]. — Pour ménager le nerf et les vaisseaux tibiaux postérieurs sacrifiés par Mickulicz, nos confrères lyonnais préconisent les incisions suivantes : « première incision (A A' B, fig. 476), qui part du côté interne du tendon d'Achille, se dirige horizontalement en dehors, en passant au-dessus de la malléole externe, et arrive en avant jusqu'au niveau de la ligne scaphoïdo-cunéenne ; — deuxième incision (B B' C) qui, continuant la précédente, se dirige transversalement sous la plante du pied jusqu'au niveau du bord interne du cuboïde ; — troisième incision (C A) qui, partie de ce point, divise la plante du pied d'avant en arrière et de dehors en dedans pour aller rejoindre le bord interne du tendon d'Achille ».

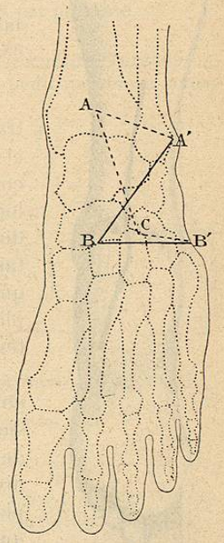

Fig. 476. — Procédé de Jaboulay et Laguaite. Tracé des incisions.

P. Berger avait déjà eu les mêmes préoccupations économiques en modifiant le manuel opératoire allemand. Dans le même but, Lotheissen a employé un procédé très analogue à celui de Jaboulay et Laguaite.

3. **Procédé de Michaux**[2]. — Trois temps : 1° à partir du bord externe du tendon d'Achille à son insertion calcanéenne, faire une icision (A B, fig. 477) qui s'avance hardie et rectiligne, tangente au sommet de la malléole externe, jusqu'à l'articulation scapho-cunéenne, puis là

[1] Jaboulay et Laguaite, *Lyon méd.*, 17 mars 1889.

[2] Michaux, *Bull. et Mém. de la Soc. chir.*, 29 oct. 1890.

se recourbe à angle aigu, suit un peu en arrière l'interligne de Lisfranc (B C), gagne le bord externe du pied, enfin longe ce bord et le bord externe de la face postérieure du calcanéum pour atteindre son point de départ (C A).

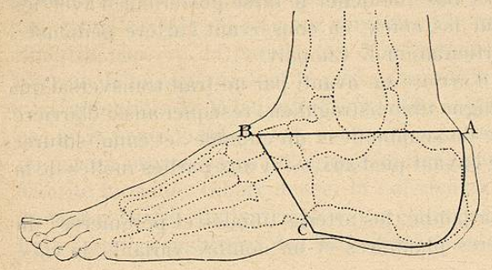

Fig. 477. — Procédé de Michaux. Trace des incisions.

2° Désarticuler le pied exactement comme dans le procédé de J. Roux modifié par Farabeuf, en dégageant avec soin les parties molles internes au niveau de la gouttière calcanéenne.

3° Le tarse ainsi isolé, scier l'extrémité postérieure du métatarsien parallèlement à l'interligne de Lisfranc ; enfin, scier l'extrémité inférieure des os de la jambe, et suturer les parties molles.

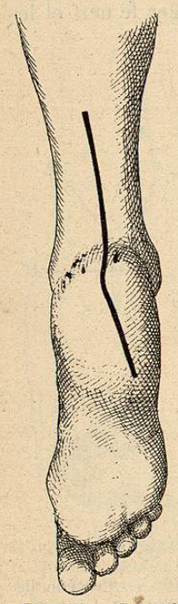
Fig. 478. — Procédé d'Ollier. Incision médiane longitudinale.

Ce procédé a au fond les mêmes avantages que celui de Jaboulay et Laguaite. Nous l'avons employé plusieurs fois avec un beau résultat.

4. **Procédé d'Ollier**[1]. — D'un point situé à 8 centimètres au-dessus de la tubérosité postérieure du calcanéum et répondant au côté externe du tendon d'Achille, diriger en bas une incision cutanée le long de ce tendon ; la prolonger dans la même direction en arrière et au-dessous du talon, et la continuer sur le milieu de la face plantaire, en l'inclinant en dehors vers l'apophyse du cinquième métatarsien pour suivre la direction du nerf plantaire externe, et ne couper ni ce nerf ni même l'artère plantaire externe qui l'accompagne (fig. 478).

Diviser le tendon d'Achille. Inciser profondément en coupant tous les tissus jusqu'à l'articulation tibio-tarsienne en haut, et jusque sur le calcanéum dans le reste de son étendue. On doit disséquer couche par couche au niveau de la partie inférieure et oblique de l'incision plantaire pour ne pas couper le nerf plantaire externe qu'on éloignera en dedans si on l'aperçoit dans la plaie.

S'il s'agit d'une ostéite, détacher la gaine périostique du calcanéum et de l'astragale, ce qui dispense de s'occuper des nerfs et des vaisseaux. Quand on a affaire à un néoplasme, faire une résection périostale et disséquer soigneusement le paquet vasculo-nerveux.

[1] Ollier, *Traité des résect.*, t. III. p. 691.

En tout cas, le calcanéum dénudé, l'extirper. Extirper l'astragale. Par la large plaie, faire saillir l'avant-pied, et sectionner sur la région antérieure le tarse ou le métatarse. Scier ensuite les extrémités tibiale et péronière.

Toutes les parties molles conservées en arrière forment un bourrelet saillant, épais et très disgracieux quand on rapproche l'avant-pied du tibia. *On peut en retrancher ce qu'on veut* en conservant le paquet vasculo-nerveux.

Fixer les os par la suture ou le vissage.

Pour ne sacrifier aucune partie, lorsque la peau du talon est intacte, P. Bruns recommande une *incision longitudinale médiane postérieure* analogue à celle d'Ollier ; il a opéré ainsi avec succès un jeune homme affecté de pied bot équin paralytique.

Il est évident que le choix entre ces divers procédés doit varier suivant l'état des téguments au niveau du talon et de l'arrière-pied.

L'opération de Wladimiroff-Mickulicz n'est pas plus grave que la tarsectomie postérieure totale puisque Kohlhaas ne compte qu'un cas de mort (pyohémie) sur soixante-treize opérations. Mais celle-ci est supérieure au point de vue des résultats fonctionnels, ainsi que l'ont parfaitement établi Ollier, Kummer, Gross ; il faut donc la préférer toutes les fois que le choix est possible.

Amputation tibio-tarsienne orthopédique de Mickulicz-Samter[1]. — Pour avoir un allongement plus considérable de la tige pédio-jambière consolidée en équinisme, Mickulicz et Samter ont eu l'idée de modifier l'opération précédente, en réunissant la coupe *postérieure* du calcanéum et de l'astragale avec les os de la jambe. Ils ont appliqué avec succès leur procédé pour un pied bot talus et pour un pied bot varus paralytique : l'allongement a été de 7 centimètres dans le premier cas, de 11 centimètres dans le second. En moyenne, l'opération nouvelle fait gagner 8 à 9 centimètres, tandis que l'opération primitive de Mickulicz n'en donne que 3 à 4.

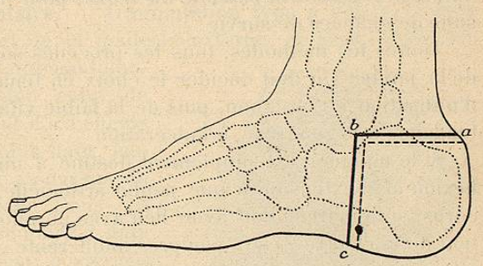

Fig. 479. — Amputation tibio-tarsienne de Mickulicz-Samter. Tracé des incisions.

Procédé résumé : 1° incision transversale (fig. 479, *ad*) autour de la circonférence postérieure du cou-de-pied, juste au-dessous des malléoles ; incision en étrier, verticale (même fig., *bc*), joignant les extrémités de la première incision. Les deux incisions sont faites à fond ;

2° Section verticale du calcanéum dans le sens même de l'incision plantaire ;

3° Section des ligaments latéraux jusqu'à la complète luxation de l'articulation tibio-tarsienne ;

4° Section de l'astragale dans le prolongement de la section calcanéenne ;

[1] Samter, *Langenbeck's Arch.*, 1893, p. 335.

5° Section de toute la face articulaire tibio-péronière, suture osseuse et suture des téguments.

§ 2. — Jambe

La jambe peut et doit être amputée à tout niveau depuis la base des malléoles jusqu'à la partie moyenne de la tubérosité antérieure du tibia et même à travers ses condyles.

Une amputation plus élevée, en ouvrant la bourse séreuse située derrière le tendon rotulien, risque d'ouvrir aussi la grande articulation du genou, laquelle communique quelquefois avec cette bourse séreuse. Cependant, il convient d'ajouter que l'éventualité d'un pareil accident a perdu, sinon toute, au moins presque toute importance devant la méthode antiseptique : et peut être, avec cette dernière, à l'occasion, vaudrait-il mieux encore amputer la jambe au-dessus de la tubérosité antérieure que désarticuler le genou.

Il n'y a aujourd'hui plus de *lieu d'élection :* il n'y a plus de distinction à établir entre l'amputation basse ou celle des riches, et l'amputation haute ou celle des pauvres. Grâce aux progrès de la prothèse, grâce surtout aux perfectionnements de la technique opératoire et à l'antisepsie, le chirurgien n'a plus qu'à se conformer à cette règle fondamentale des opérations mutilantes : *amputer le plus loin possible du tronc*, pour ménager à l'opéré le plus possible de chances de survie.

Toutes les méthodes, tous les procédés sont applicables à l'amputation de la jambe. On doit décider le choix en tenant compte d'abord du mode d'utilisation du moignon, puis de la faible vitalité des téguments et de leur tendance à la gangrène, à l'ulcération.

Si le moignon est simplement destiné à imprimer des mouvements de flexion et d'extension à une jambe artificielle, sans supporter le poids du corps, si la marche doit avoir lieu avec un pilon sous le genou plié, la position de la cicatrice est à peu près indifférente ; on peut la mettre au centre, à la périphérie, sur un côté quelconque. C'est précisément pour les amputations *dans le tiers supérieur* jusqu'à quatre ou cinq travers de doigt au-dessous de la tubérosité antérieure que le chirurgien est libre de placer la cicatrice à volonté.

Pour les amputations *dans les deux tiers inférieurs*, comme il est à désirer que le moignon lui-même supporte le poids du corps en totalité, ou du moins en partie (avec l'ischion), les méthodes et procédés à cicatrice centrale ne sont plus de mise ; la cicatrice doit être rejetée à la périphérie ou près de la périphérie, en avant ou en arrière.

D'autre part, il ne faut pas oublier qu'à la jambe les procédés à lambeau unique ou double purement cutané exposent beaucoup à la gangrène du lambeau ; il est prudent de ne pas les employer. C'est pour la même raison que naguère, contrairement à la pratique allemande — assez générale, croyons-nous, — le professeur von Bruns a recommandé la conservation de toutes

les parties molles, y compris le périoste. Les accidents de gangrène ont été bien moins nombreux et les résultats plastiques bien meilleurs.

Amputation dans le tiers inférieur. — **1° Amputation intra ou transmalléolaire à lambeau talonnier.** — Mêmes procédés à lambeau ou à raquette que pour la désarticulation totale du pied ; seulement on fait passer l'incision supérieure ou la queue de la raquette (fig. 480, *cde*) un peu au-dessus de la pointe de la malléole externe ; et il faut autant que possible, d'après le précepte d'Ollier, conserver le périoste calcanéen dans le lambeau talonnier.

Le trait de scie porte à 1 centimètre et demi environ au-dessus de la facette articulaire du tibia.

Hémostase : les artères tibiales et péronières (fig. 481).

Neurectomie : le nerf tibial postérieur.

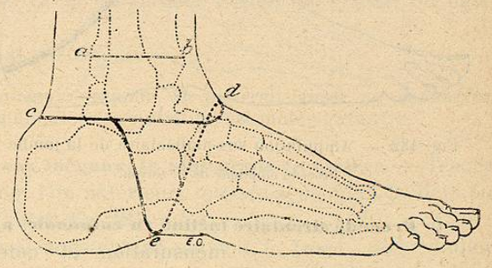

Fig. 480. — Amputation transmalléolaire.
ab, ligne d'amputation. — *cde*, raquette pour cette amputation.

2° Amputation sus-malléolaire. — L'amputation type a lieu à 5 centimètres au-dessus du sommet de la malléole externe, et alors nous conseillons encore le procédé à lambeau talonnier de Syme-Ollier, ou bien celui de F. Guyon qui donne également d'excellents résultats. On peut amputer plus haut, jusqu'à 10 centimètres environ au-dessus du sommet de la même malléole. Dans ces derniers cas, le procédé circulaire *à plan incliné* et le procédé à lambeau postérieur avec ou sans un petit lambeau antérieur sont ceux qui conviennent le mieux à cause de la cicatrice excentrique ou mi-excentrique qu'ils donnent, à moins qu'on ne veuille donner la préférence aux modifications de Bier (de Kiel) et de Kummer (de Genève).

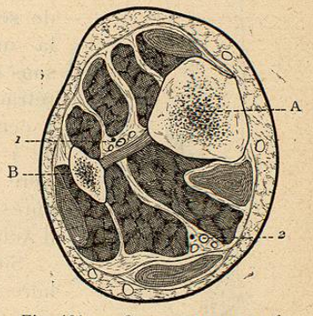

Fig. 481. — Coupe transversale de la jambe au tiers inférieur.
A, coupe du tibia. — B, coupe du péroné. — 1, artère tibiale antérieure. — 2, artère tibiale postérieure (d'après Paulet et Sarazin).

a. **Procédé elliptique de F. Guyon.** — Après avoir marqué le point supérieur de l'ellipse au-devant de la base des malléoles et le point inférieur à la partie médiane la plus reculée de la face inférieure du talon, joindre les deux points de chaque côté du pied par une incision sigmoïde (fig. 482, *ab*) qui n'intéresse d'abord que la peau et le tissu sous-cutané, et qu'on reprend ensuite à fond au ras de la peau.