chirurgien employa un autre procédé chez un troisième malade affecté d'ostéomyélite fistulisée du fémur, afin de réduire l'hémorragie au minimum Voici comment il le décrit :

« 1° *Ostéotomie sous-trochantérienne.* — Après avoir déterminé le point exact où doit porter la section osseuse, faire en ce point une incision verticale de quelques centimètres située à la partie externe de la cuisse. Cette incision est conduite immédiatement jusqu'à l'os. Sur le plat du bistouri qui garde le contact osseux, glisser un ostéotome de Mac Ewen, et avec le gros maillet sectionner l'os.

« 2° *Section circulaire des parties molles à la partie inférieure de la cuisse.* — Inciser la peau circulairement immédiatement au-dessus de la rotule, la retrousser en manchette longue de deux doigts, puis couper toutes les parties molles jusqu'à l'os. Des pinces sont posées sur les principaux vaisseaux qui saignent.

« 3° *Incision externe réunissant les incisions précédentes.* — Prolonger alors en bas l'incision de l'ostéotomie jusqu'à ce qu'on ait rejoint l'incision circulaire de la peau. Couper rapidement jusqu'à l'os, et le dénuder au bistouri ; quand cette dénudation est terminée, l'opération est achevée.

« On peut alors *ad libitum* réunir hermétiquement, laisser la plaie largement béante, ou réunir seulement soit l'incision circulaire, soit l'incision externe. »

Hémostase (fig. 514).

Avec ce procédé, l'hémorragie est nulle, l'opération rapide et facile, l'infection moins possible, le moignon très beau. Chaput recommande un procédé analogue pour la désarticulation de la hanche.

Désarticulation de la hanche[1]. — Des trois gros dangers que présentait la désarticulation de la hanche : infection, shock, hémorragie, le dernier demeure le plus redoutable et commande des précautions spéciales que nous devons étudier tout d'abord.

I. — De l'épargne du sang

Elle se réalise par plusieurs moyens.

A. **Auto-transfusion préliminaire.** — Par élévation du membre et enroulement méthodique de la bande d'Esmarck, qui refoule de 200 à 250 grammes de sang dans la circulation.

B. **Hémostase préventive à distance.** — 1° ***Compression de l'aorte.*** — Elle peut être *immédiate*, après laparotomie sous-ombilicale (Buchanan, Neal Hardy), ou *médiate* à travers la paroi abdominale (Mac Ewen, Labbé). La première impose au malade les risques possibles d'une infection péritonéale. La deuxième n'est pas toujours facile à réaliser et peut provoquer des lésions intestinales.

[1] Cf. Farabeuf, *Précis de méd. opér.* — Quénu et Desmarest, *Rev. de chir.*, 1903, t. XXVII, p. 561.

2° ***Compression des vaisseaux iliaques primitifs.*** — On la réalise par *voie rectale* soit avec la main (Woodbury), soit avec un levier de bois (Davy) ; par *voie iliaque sous-péritonéale* (Chalot), par *voie abdominale transpéritonéale* (Mac Burney). Des trois, la voie sous-péritonéale est la plus sûre et la moins offensive. La technique est celle de la ligature ; les doigts accrochent les vaisseaux et les compriment contre la base même de l'aileron du sacrum.

3° ***Ligature des vaisseaux iliaques primitifs.*** — Procédé sûr, mais qui ajoute à l'opération elle-même une laborieuse intervention.

C. **Hémostase préventive à la racine du membre.** — 1° ***Acupressure élastique***, prônée par Newmann, Poncet, Trendelenburg, Wyeth. Elle consiste à user des broches d'acier qui traversent la racine du membre et contre lesquelles on comprime les parties molles par des 8 de chiffre élastiques. Nous en verrons plus loin la technique.

2° ***Ligature d'emblée des vaisseaux fémoraux*** (Verneuil, Farabeuf). — A l'aide d'une raquette à queue antérieure, les vaisseaux sont découverts et hémostasiés au fur et à mesure de leur section.

D. **Hémostase préventive indirecte.** — Un grand nombre de chirurgiens, pour éviter la section des vaisseaux à la racine du membre, font l'*énucléation* du fémur avec amputation de cuisse (désarticulation discordante de Chaput).

II. — Des procédés-types de désarticulation

Préliminaires communs. — Ces préliminaires sont les mêmes pour toutes les désarticulations de la hanche, quels que soient les procédés mis en usage.

Tout d'abord, il s'agit de déterminer exactement : 1° *le siège de l'article ;* 2° *le trajet de l'artère fémorale.* Or, l'article est à 2 centimètres au-dessous du milieu d'une ligne qui joindrait l'épine iliaque antéro-supérieure à l'épine du pubis. L'artère fémorale passe sous l'arcade crurale à 1 centimètre en dedans du milieu de cette même ligne, croisant la tête du fémur à l'union de son tiers interne et de son tiers moyen ; un peu plus bas, elle est séparée du col du fémur par un intervalle de 3 centimètres environ.

En second lieu, on attire le patient vers une extrémité de la table, de sorte que son siège déborde suffisamment, calé sur un coussin ou sur une alèze convenablement repliée. Un aide soutient en extension rectiligne, suivant le plan horizontal, le membre à opérer ; un autre aide abaisse l'autre membre, l'écarte et le maintient en flexion.

Enfin, après avoir mesuré la circonférence du membre au niveau même du pli fessier dans un plan horizontal, on mesure la longueur de l'étoffe du moignon (diamètre, rayon), à partir du bord supérieur du grand trochanter, en ajoutant l'indice de rétraction qui est de 3 centimètres en avant et en dehors, de 5 centimètres en arrière et en dedans.

A. — Procédés adaptés à l'hémostase préventive à distance.

Lorsque l'hémostase préventive à distance (compression de l'aorte, compression des vaisseaux iliaques primitifs, ligature primitive de ces mêmes vaisseaux) a été établie d'après les règles qui ont été précédemment décrites, le chirurgien a pleine liberté d'employer une méthode et un procédé quelconques de désarticulation : circulaire à fente, raquette, croupière, lambeaux variés en nombre et

en situation ; il peut aussi à sa guise conserver toutes les parties molles ou ne conserver que les téguments. En d'autres termes, il n'a plus à suivre systématiquement un plan d'exérèse donné en vue de l'épargne du sang ; il n'a à tenir compte que de l'*état des tissus* dans le choix des procédés.

Ces procédés sont très nombreux, ainsi qu'on peut s'en convaincre en parcourant les divers traités de médecine opératoire qui ont paru jusqu'à ce jour. Nous n'en présenterons que trois, à titre de types : celui de Scoutetten, celui de Béclard, et un procédé à deux lambeaux purement cutanés, que plusieurs chirurgiens américains, notamment Mason Warren, Hayes Agnew, W. Keen et W. White, ont recommandés sous le nom de *methode circulaire modifiée* et qui convient spécialement aux cas où un sarcome a envahi *très haut* les muscles de la cuisse. Nous l'avons employé chez trois de nos opérés. Malheureusement, même avec ce perfectionnement opératoire, on n'est pas sûr d'éviter toujours la récidive sur place.

1. **Procédé ovalaire de Scoutetten (côté droit)**. — Faire une incision qui commence à 3 centimètres environ au-dessus du grand trochanter, se dirige

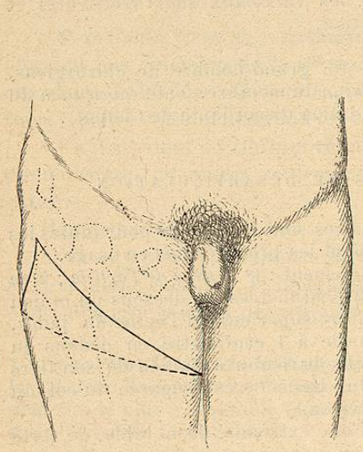

Fig. 515. — Désarticulation de la hanche par le procédé ovalaire de Scoutteten.

Tracé des incisions.

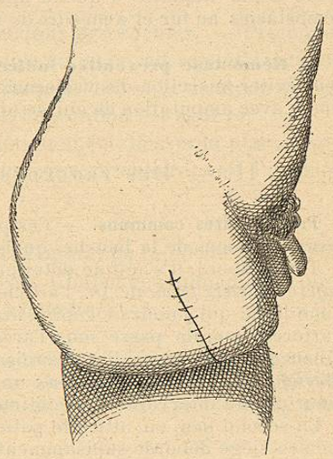

Fig. 516. — Moignon dans le procédé ovalaire de Scoutteten.

obliquement en avant, en dedans et en bas, passant à quatre travers de doigt au-dessous du pli génito-crural, jusqu'à la partie interne de la cuisse, — contourne alors transversalement sa face postérieure, — puis, à partir de son côté externe, remonte obliquement vers le point de départ (fig. 515). Reprendre l'incision et diviser successivement tous les muscles jusqu'au col du fémur. Enfin, désarticuler en s'y prenant de la manière suivante, qui nous a toujours paru très commode :

Pendant qu'on relève les chairs et que l'aide qui soutient le membre le meut en divers sens, reconnaître par la vue et le toucher l'interligne articulaire ou plutôt le rebord du bourrelet cotyloïdien. Fendre la capsule dans toute sa longueur, en commençant sur ce bourrelet du côté de l'éminence ilio-pectinée ; puis débrider la lèvre postérieure aussi loin que possible en rasant le bord du

bourrelet, d'où la forme ┐ de la fente capsulaire. On peut aussi ouvrir la capsule en T.

Désemboîter la tête du fémur en faisant arriver l'air dans la cavité articulaire. Pour cela, saisir le pied d'une main, le genou de l'autre, fléchir la jambe sur la cuisse et un peu la cuisse sur le bassin, puis mettre la cuisse en rotation interne et abduction en l'abaissant. Diviser le ligament rond, s'il n'est pas déjà rompu ou arraché par la précédente manœuvre. Libérer complètement la tête du fémur en achevant la section circulaire de la capsule.

Hémostase définitive : artère et veine fémorales, un nombre variable de branches et de rameaux qui émanent de ces vaisseaux et des branches terminales de l'artère hypogastrique. Il faut en moyenne 10 à 15 ligatures. Réunion totale de la plaie avec ou sans drainage (fig. 516).

2. **Procède à deux lambeaux charnus et égaux de Béclard (côté gauche)**. — La cuisse étant placée en demi-abduction, tailler par transfixion un lambeau antérieur, « en enfonçant de dehors en dedans un long couteau interosseux à 3 centimètres au-dessus du sommet du grand trochanter, en rasant l'os, et en faisant ressortir la pointe en dedans, à la racine de la cuisse, puis en faisant descendre le couteau à 8 centimètres à peu près au-dessous de l'article. Ouvrir la partie antérieure de la capsule, désarticuler, et suivant la partie postérieure du fémur, tailler un lambeau postérieur de même longueur que l'antérieur (A. Dubreuil) ».

Pour la cuisse droite, le lambeau antérieur se taille de dedans en dehors (fig. 517).

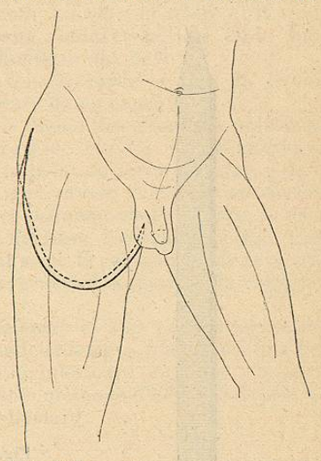

Fig. 517. — Désarticulation de la hanche par le procédé à lambeaux de Béclard.

3. **Procédé à deux lambeaux cutanés et égaux de plusieurs chirurgiens américains (côté droit)**. — Faire une incision cutanée, semi-lunaire, qui commence à deux travers de doigt au-dessus du grand trochanter, descend jusqu'à 12 centimètres au-dessous de l'article, se termine à la partie moyenne de la branche ischio-pubienne ; disséquer le lambeau ainsi tracé jusque près de l'arcade crurale et du pli génito-crural. Dessiner et disséquer en arrière un autre lambeau cutané de même longueur. Diviser circulairement toutes les chairs autour de la tête du fémur. Enfin désarticuler. Hémostase définitive.

On peut aussi, suivant les cas, tailler deux lambeaux cutanés latéraux. Avec ces genres d'opérations, ainsi que le fait justement remarquer J. Ashurst, on peut facilement mettre à nu et lier au début les vaisseaux fémoraux lorsqu'on n'est pas sûr de l'efficacité de la compression ischémique.

Le procédé de Manec, dans lequel on taille par transfixion un long et épais lambeau sur la partie antérieure de la cuisse, est incontestablement plus rapide que les procédés précédents, puisqu'on peut abattre le membre en 28-30 secondes, et l'on sait qu'il donne un résultat immédiat extrêmement séduisant. Aussi jouit-il depuis longtemps d'une grande faveur dans les exercices d'amphithéâtre. Nous pensons pourtant qu'on doit l'abandonner définitivement ; car, dans la pratique, quand on dispose de l'énorme quantité d'étoffe nécessaire à ce procédé, on peut remplacer la désarticulation par une opération moins grave : l'amputation sous-trochantinienne.

B. — Procédés adaptés à l'hémostase préventive à la racine du membre par la double acupressure élastique.

Tels sont ceux de Newmann, de Spence, de Poncet, de Trendelenburg, de Varick. Il nous suffira de décrire comme type le suivant :

Procédé à lambeaux latéraux de Trendelenburg [1]. — On se sert : 1° d'une



Fig. 518. — Tige d'acier de Trendelenburg pour la désarticulation de la hanche.

Acupressure (hémostatique).

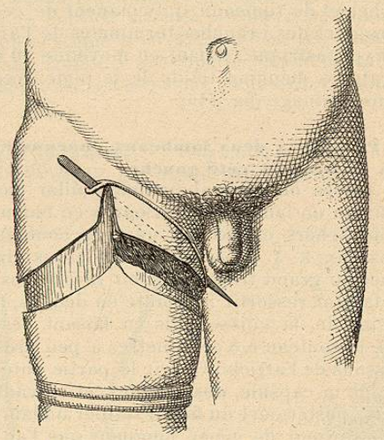

Fig. 519. — Désarticulation de la hanche par le procédé de Trendelenburg (1re partie).

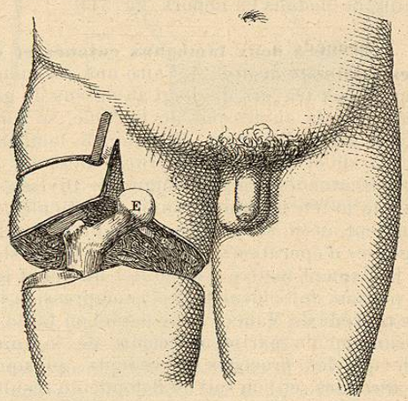

Fig. 520. — Procédé de Trendelenburg (2e partie).
E, tête du fémur dégagée.

tige d'acier (fig. 518), longue de 32 centimètres, large de 6 millimètres, et

[1] Trendelenburg, *Langenbeck's Arch.*, 1881, p. 861.

épaisse de 3 millimètres ; une extrémité est munie d'un pas de vis sur lequel on monte une pointe également d'acier et longue de 2 centimètres et demi ; 2° d'un fort tube de caoutchouc. — Après exsanguification du membre opéré, enfoncer la tige à 4 centimètres environ au-dessous de l'épine iliaque antéro-supérieure, l'engager entre le col du fémur et l'artère fémorale, et la faire sortir dans le pli génito-crural. Dévisser la pointe, et comprimer les parties molles antéro-internes de la cuisse en jetant des huit de chiffre de tube élastique entre les extrémités de la tige. Suivant le même trajet, *mais à 1-2 centimètres au-dessous de la tige*, introduire un long couteau interosseux et tailler par transfixion un lambeau antéro-interne de 10 centimètres de longueur. Lier alors l'artère et la veine fémorales, plus quelques autres gros vaisseaux ; enlever la tige et le tube élastique ; achever l'hémostase définitive du lambeau (fig. 519).

Ouvrir l'articulation par une section transversale, luxer la tête du fémur, diviser son ligament rond et la partie postérieure de sa capsule.

Enfoncer de nouveau la tige d'acier dans la même direction que précédemment, mais *derrière le col du fémur*, le point d'entrée étant à 2 centimètres en arrière de l'extrémité interne de l'incision, et le point de sortie au niveau de la tubérosité ischiatique. Dans son parcours, la tige traverse l'articulation ouverte à la partie inférieure du bord cotyloïdien. Faire de même contre la tige, la compression élastique des parties molles situées derrière l'articulation (fig. 520). Tailler un petit lambeau postérieur en passant avec le couteau derrière la tête du fémur ; lier les principaux vaisseaux qu'on reconnaît, supprimer la compression et compléter l'hémostase.

La tige ne risque pas de glisser, puisqu'elle entre et sort par les téguments en dehors de la ligne générale de diérèse. Trendelenburg a ainsi guéri une fille de quinze ans pour un sarcome de la moitié inférieure du fémur ; la perte de sang fut minime. On peut appliquer la même méthode d'hémostase préventive aux lambeaux antérieur et postérieur de Béclard.

C. — Procédés adaptés à l'hémostase préventive à la racine du membre (Verneuil-Farabeuf).

1. **Procédé à raquette antérieure de Farabeuf.** — 1° *Ligature des vaisseaux fémoraux communs.* — Après avoir cherché le grand trochanter, le milieu de l'arcade et les battements de l'artère crurale, inciser, à partir du milieu du pli de l'aine, dans une direction intermédiaire à celle du col fémoral et des vaisseaux, c'est-à-dire en bas et un peu en dehors. Après un trajet rectiligne de quatre doigts au moins, recourber l'incision en dedans, jusqu'au bord interne du moyen abducteur, à 10 centimètres au-dessous du pli génito-crural. Mobiliser la lèvre interne de cette plaie, pour découvrir la ligne des vaisseaux. Aidé par des écarteurs, fendre longuement la gaine des vaisseaux devant l'artère, sur la sonde introduite du haut en bas, immédiatement au-dessous de l'arcade crurale. Lier l'artère d'abord, puis la veine, à coup sûr au-dessus de leur bifurcation.

2° *Incision tégumentaire autour de la cuisse.* — Reprendre l'incision sur le bord de l'adducteur moyen, croiser la face interne de la cuisse perpendiculairement et sa face postérieure obliquement, pour remonter en dehors et passer devant le fémur, à trois doigts au-dessous du sommet du trochanter. Joindre l'incision externe à l'extrémité supérieure de la première incision (fig. 521). Forcipresser toutes les veines qui saignent.

3° *Dénudation du fémur.* — Il faut entailler le lambeau externe par sections successives à ras de la lèvre externe et supérieure de la plaie. Diviser le couturier, le tenseur du fascia lata et cette aponévrose, puis les insertions du grand fessier derrière le fémur, enfin, en avant, le muscle droit antérieur (fig. 522). Pendant qu'on écarte les vaisseaux en dedans, la cuisse placée en rotation externe, fendre la gaine du psoas le long de son bord interne, sur

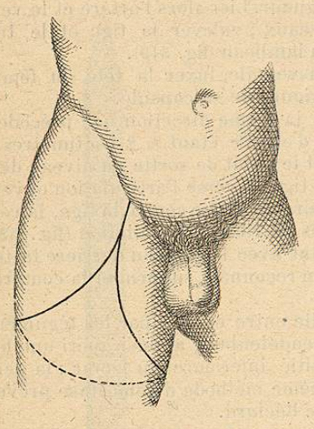

Fig. 521. — Désarticulation de la hanche par le procédé en raquette antérieure de Farabeuf.

Tracé des incisions.

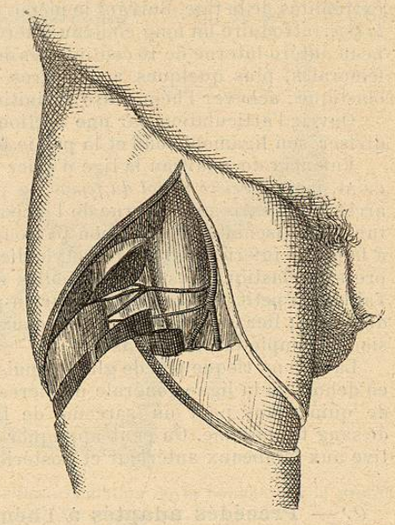

Fig. 522. — Procédé de Farabeuf; premières sections musculaires.

le nerf crural qui sera divisé obliquement; la cuisse un peu fléchie, accrocher le psoas et l'attirer en dehors avec l'index gauche, puis le diviser devant la base du col fémoral et le rejeter dans le lambeau externe, de manière à largement découvrir la capsule et l'insertion du petit fessier.

Suivant la direction du col, *fendre la capsule* d'un bout à l'autre sur le milieu de sa face antérieure. Détruire complètement les attaches fémorales de la lèvre capsulaire externe, désinsérer au plus près le tendon du petit fessier, faire porter la cuisse en légère *rotation interne*, détacher de la ligne oblique le tendon du moyen fessier, et couper les tendons qui se fixent au bord trochantérien supérieur jusque derrière. Pendant que la cuisse est mise un peu en *rotation externe*, désinsérer la lèvre interne de la capsule en serrant le fémur de près.

4° *Désarticulation.* — Pendant que la cuisse est laissée pendante en rotation externe, transformer en T l'extrémité supérieure de la fente capsulaire, et, dès que le fémur s'est luxé, diviser le ligament rond d'un coup de pointe. En rasant la face postérieure du col, couper le tendon de l'obturateur externe dans le fond de la cavité digitale, continuer à dépouiller l'os de haut

en bas jusqu'au niveau de l'incision sous-fessière; enfin, si l'on n'a pas quitté le grand couteau, sortir prestement, mais en surveillant la peau de la fesse, à travers les parties molles jusqu'ici épargnées et qu'un aide a saisies à pleines mains au-dessus de la lame. Hémostase complémentaire, excision du grand nerf sciatique ; parement du moignon, etc.

2. **Procédé de Quénu**[1]. — Il s'applique spécialement au cas de désarticulation pour sarcome et repose sur le principe suivant : garder seulement un lambeau cutané interne, sacrifier tous les muscles de la cuisse, en désinsérant les adducteurs à leurs attaches pelviennes.

1° Tracer un lambeau cutané interne par une incision qui part de l'arcade un peu en dehors des vaisseaux, suit d'abord leur direction, croise en U la face interne de la cuisse (en donnant au lambeau une longueur égale au diamètre transversal de la cuisse à la racine), devient horizontale sur sa face postérieure, passe à la base du grand trochanter et rejoint le point de départ à 4 centimètres de l'arcade.

2° Ouvrir la gaine du couturier; découvrir et couper entre deux ligatures : les vaisseaux fémoraux superficiels, les fémoraux profonds, les vaisseaux du triceps.

3° Disséquer complètement le lambeau cutané en remontant jusqu'à la branche ischio-pubienne. Désinsérer les muscles en liant au fur et à mesure les vaisseaux que l'on découvre. Couper successivement sur le doigt qui les soulève et les tend, le couturier, le droit antérieur, le tenseur du fascia lata dans sa portion aponévrotique, enfin en dehors et en arrière du grand fessier tendon et aponévrose. On se reporte alors en dedans pour couper au ras de l'os sur le doigt qui le décolle le droit interne, le moyen adducteur, le petit adducteur et le grand adducteur que l'on charge de dedans en dehors. Revenir au pectiné puis au psoas ; les couper et découvrir la capsule.

4° Ouvrir la capsule, luxer la tête, couper le ligament rond et la capsule en arrière.

5° Saisir la tête pour tendre les muscles ischiatiques et les sectionner à leurs insertions supérieures.

6° Réparation et sutures. Réunir au catgut le bord inférieur du grand fessier au bord charnu du carré crural puis au tissu fibreux qui reste accolé à l'ischion. En avant, rabattre le psoas et le pectiné sur le cotyle qui vient également recouvrir l'obturateur externe. Suturer le lambeau cutané suivant une courbe antéro-externe. Drain dans l'angle postéro-inférieur.

D. — Procédés adaptés à l'hémostase préventive par voie détournée (énucléation du fémur avec amputation de la cuisse).

a. ***Énucléation seconde.*** — 1. **Procédé d'Esmarch**[2]. — Ischémie artificielle à l'aide de la bande élastique, et constriction avec le tube élastique à la racine

[1] Quénu et Desmarest, *Rev. de chir.*, 1903, t. XXVII, p. 561.

[2] Esmarch, *Chir. de guerre*, 1879.