3° *Dénudation du fémur.* — Il faut entailler le lambeau externe par sections successives à ras de la lèvre externe et supérieure de la plaie. Diviser le couturier, le tenseur du fascia lata et cette aponévrose, puis les insertions du grand fessier derrière le fémur, enfin, en avant, le muscle droit antérieur (fig. 522). Pendant qu'on écarte les vaisseaux en dedans, la cuisse placée en rotation externe, fendre la gaine du psoas le long de son bord interne, sur

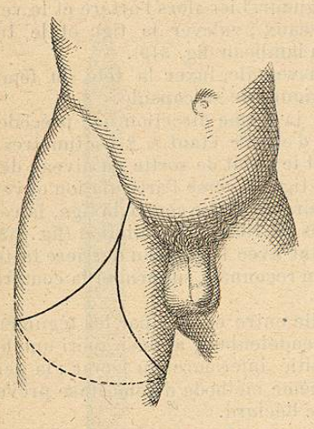

Fig. 521. — Désarticulation de la hanche par le procédé en raquette antérieure de Farabeuf.

Tracé des incisions.

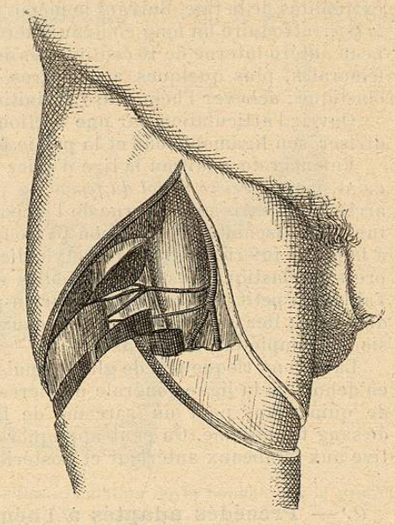

Fig. 522. — Procédé de Farabeuf; premières sections musculaires.

le nerf crural qui sera divisé obliquement; la cuisse un peu fléchie, accrocher le psoas et l'attirer en dehors avec l'index gauche, puis le diviser devant la base du col fémoral et le rejeter dans le lambeau externe, de manière à largement découvrir la capsule et l'insertion du petit fessier.

Suivant la direction du col, *fendre la capsule* d'un bout à l'autre sur le milieu de sa face antérieure. Détruire complètement les attaches fémorales de la lèvre capsulaire externe, désinsérer au plus près le tendon du petit fessier, faire porter la cuisse en légère *rotation interne*, détacher de la ligne oblique le tendon du moyen fessier, et couper les tendons qui se fixent au bord trochantérien supérieur jusque derrière. Pendant que la cuisse est mise un peu en *rotation externe*, désinsérer la lèvre interne de la capsule en serrant le fémur de près.

4° *Désarticulation.* — Pendant que la cuisse est laissée pendante en rotation externe, transformer en T l'extrémité supérieure de la fente capsulaire, et, dès que le fémur s'est luxé, diviser le ligament rond d'un coup de pointe. En rasant la face postérieure du col, couper le tendon de l'obturateur externe dans le fond de la cavité digitale, continuer à dépouiller l'os de haut

en bas jusqu'au niveau de l'incision sous-fessière; enfin, si l'on n'a pas quitté le grand couteau, sortir prestement, mais en surveillant la peau de la fesse, à travers les parties molles jusqu'ici épargnées et qu'un aide a saisies à pleines mains au-dessus de la lame. Hémostase complémentaire, excision du grand nerf sciatique ; parement du moignon, etc.

2. **Procédé de Quénu**[1]. — Il s'applique spécialement au cas de désarticulation pour sarcome et repose sur le principe suivant : garder seulement un lambeau cutané interne, sacrifier tous les muscles de la cuisse, en désinsérant les adducteurs à leurs attaches pelviennes.

1° Tracer un lambeau cutané interne par une incision qui part de l'arcade un peu en dehors des vaisseaux, suit d'abord leur direction, croise en U la face interne de la cuisse (en donnant au lambeau une longueur égale au diamètre transversal de la cuisse à la racine), devient horizontale sur sa face postérieure, passe à la base du grand trochanter et rejoint le point de départ à 4 centimètres de l'arcade.

2° Ouvrir la gaine du couturier; découvrir et couper entre deux ligatures : les vaisseaux fémoraux superficiels, les fémoraux profonds, les vaisseaux du triceps.

3° Disséquer complètement le lambeau cutané en remontant jusqu'à la branche ischio-pubienne. Désinsérer les muscles en liant au fur et à mesure les vaisseaux que l'on découvre. Couper successivement sur le doigt qui les soulève et les tend, le couturier, le droit antérieur, le tenseur du fascia lata dans sa portion aponévrotique, enfin en dehors et en arrière du grand fessier tendon et aponévrose. On se reporte alors en dedans pour couper au ras de l'os sur le doigt qui le décolle le droit interne, le moyen adducteur, le petit adducteur et le grand adducteur que l'on charge de dedans en dehors. Revenir au pectiné puis au psoas ; les couper et découvrir la capsule.

4° Ouvrir la capsule, luxer la tête, couper le ligament rond et la capsule en arrière.

5° Saisir la tête pour tendre les muscles ischiatiques et les sectionner à leurs insertions supérieures.

6° Réparation et sutures. Réunir au catgut le bord inférieur du grand fessier au bord charnu du carré crural puis au tissu fibreux qui reste accolé à l'ischion. En avant, rabattre le psoas et le pectiné sur le cotyle qui vient également recouvrir l'obturateur externe. Suturer le lambeau cutané suivant une courbe antéro-externe. Drain dans l'angle postéro-inférieur.

D. — Procédés adaptés à l'hémostase préventive par voie détournée (énucléation du fémur avec amputation de la cuisse).

a. ***Énucléation seconde.*** — 1. **Procédé d'Esmarch**[2]. — Ischémie artificielle à l'aide de la bande élastique, et constriction avec le tube élastique à la racine

[1] Quénu et Desmarest, *Rev. de chir.*, 1903, t. XXVII, p. 561.

[2] Esmarch, *Chir. de guerre*, 1879.

de la cuisse. Division circulaire (fig. 523, *a b*) jusqu'à l'os de toutes les parties molles, à 12 centimètres au-dessous du grand trochanter. L'os est ensuite scié. — Ligature au catgut des vaisseaux : artères et veines. — Si l'on n'a pu recourir à l'exsanguification artificielle, il est prudent, avant de diviser circulairement les chairs, de mettre à nu, par une incision longitudinale, l'artère et la veine dans le triangle ilio-fémoral, de les saisir sur deux points avec des pinces entre lesquelles on les coupe ; on lie les bouts inférieurs, et les supérieurs sont attirés en haut, jusqu'à ce que l'opération soit terminée. — Lorsque, après l'enlèvement du tube de caoutchouc, toute hémorragie a cessé,

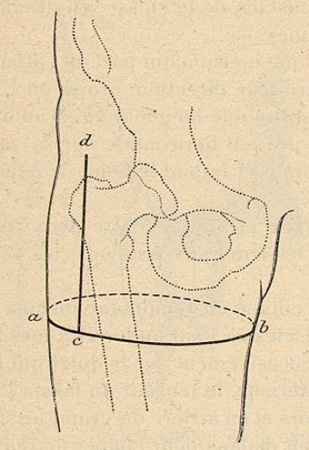

Fig. 523. — Désarticulation de la hanche par le procédé d'Esmarch.

ab, amputation circulaire. — *cd*, incision trochantérienne d'énucléation.

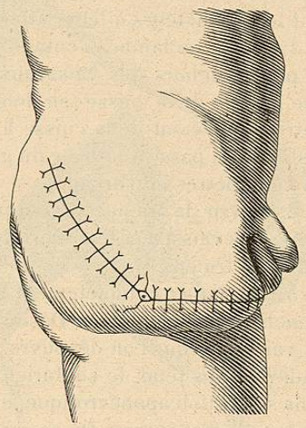

Fig. 524. — Moignon de la méthode d'énucléation (d'après Watson).

un grand couteau est enfoncé perpendiculairement à 5 centimètres au-dessus du grand trochanter, sur la tête du fémur, pour descendre de là, en passant sur le milieu du trochanter, jusque sur l'incision circulaire, en divisant toute l'épaisseur des parties molles (*c d*, même figure). L'opérateur saisit avec un fort davier, au milieu du moignon, l'extrémité de l'os, fait écarter par des aides les bords de l'incision verticale et décolle tout autour le périoste avec une rugine, jusqu'à ce qu'il arrive sur de solides insertions musculaires, qu'on sépare de l'os avec un fort couteau. Quand on a de la sorte isolé l'os jusqu'à la capsule articulaire, celle-ci est ouverte par une incision transversale et on désarticule la tête du fémur.

2. **Procédé de Pollosson** [1]. — L'exsanguification du membre étant obtenue, soit par l'élévation, soit par l'enroulement ascendant de la bande d'Esmarch, étreindre la racine de la cuisse avec un tube élastique qui est retenu et fixé à ce niveau par trois bandes de toile peu larges, recourbées en anses sous le tube et confiées à des aides sûrs qui, par des tractions énergiques dirigées en haut, préviennent tout glissement du tube. Enlever, s'il y a lieu, par une incision spéciale, les ganglions inguinaux-cruraux malades ou suspects.

[1] D'après Chabrand, th. de Lyon, 1894.

Amputer la cuisse au tiers supérieur d'après la méthode circulaire ; l'os est scié au ras des parties molles rétractées, comme le faisait du reste Volkmann. A ce moment, les aides doivent veiller à la bonne striction du tube élastique. Lier les vaisseaux fémoraux superficiels et profonds (artères et veines), ainsi que tous les vaisseaux visibles à la surface du moignon. Faire enlever le tube élastique, lier ou tordre les petits vaisseaux qui révèlent leur présence.

A partir du moignon, ou inversement, faire une incision latérale externe qui suive le fémur jusqu'à 2 centimètres du grand trochanter et soit ensuite coudée dans la direction du col fémoral. Inciser les adhérences tendineuses qui se font au fémur, et employer alors soit la méthode parostale, soit la méthode sous-périostée, suivant qu'on opère pour une tumeur, pour une tuberculose ou pour une ostéomyélite. Dans le premier cas, raser l'os le plus près possible, et, une fois arrivé à la face postérieure de la capsule articulaire, après section des muscles pelvi-trochantériens, inciser largement cette capsule, puis luxer en dehors la tête du fémur.

Pendant qu'un aide fait saillir cette tête le plus possible en portant le moignon en adduction et le refoulant de bas en haut, couper le ligament rond, puis les muscles à insertion fémorale de la région antéro-interne de la cuisse. La désarticulation est alors achevée.

Fermer au catgut le sac capsulo-synovial, afin d'isoler la grande cavité articulaire de la plaie opératoire.

Enfin, drainer et réunir le moignon d'amputation et l'incision latérale externe.

Au lieu de scier le fémur après la section circulaire des chairs, il peut, à notre avis, y avoir quelque avantage à respecter la continuité de l'os afin de s'en servir comme d'un bras de levier pendant les manœuvres nécessitées par l'énucléation de sa partie supérieure.

La figure 524 démontre fort bien l'aspect du moignon suturé et drainé, tel qu'on l'obtient avec les méthodes d'énucléation.

3. **Procédé discordant de Chaput** [1]. — Au moyen d'une incision située sur le trajet du bord supérieur du col fémoral, faire l'ostéotomie de ce col vers la partie moyenne.

Pratiquer la section circulaire des parties molles à la partie inférieure de la cuisse jusqu'à l'os, après avoir retroussé une manchette cutanée haute de deux doigts. Forcipresser les principaux vaisseaux.

Réunir en dehors les incisions primitives par une incision verticale à fond, puis isoler au bistouri et enlever le fémur.

Enfin, avec un davier de Farabeuf, si c'est nécessaire, enlever la tête du fémur.

Chaput fait remarquer, au sujet de ce dernier temps de l'opération, qu'il est préférable, quand on le peut, de laisser la tête fémorale en place pour éviter l'accumulation des liquides dans la cavité cotyloïde. C'est précisément ce qu'a fait Quénu, dans l'observation que nous avons rappelée plus haut, en sectionnant la tête à sa base, au ras du bourrelet cotyloïdien, par quelques coups du large ciseau de Mac Ewen ; la calotte osseuse ainsi laissée continue à être nourrie par le ligament rond. Quénu a récemment combattu cette manière de faire.

b. ***Énucléation première.*** — 1. **Procédé de Guyon** [2]. — Faire une incision perpendiculaire qui commence au milieu de l'espace qui sépare le grand tro-

[1] Chaput, *Bull. et Mém. de la Soc. de chir.*, 1896, p. 107.

[2] Guyon *Bull. et Mém. de la Soc. de chir.*, 1878, p. 101.

chanter de la crête iliaque, *jusqu'au tiers supérieur de la cuisse* (fig. 525). Détacher les insertions musculaires qui se font au grand trochanter, en le rasant. Dénuder le corps du fémur dans son tiers supérieur, sans abandonner la surface externe du périoste. Pendant que le membre est placé en rotation externe, ouvrir l'article, luxer et libérer la tête du fémur. Diviser les téguments de la cuisse par une incision circulaire oblique qui rejoint l'extrémité inférieure de l'incision verticale.

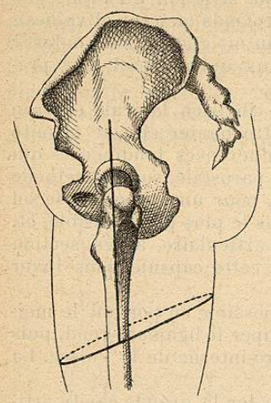

Fig. 525. — Désarticulation de la hanche par le procédé de F. Guyon.

Lier l'artère fémorale au niveau de l'incision circulaire ; enfin, diviser les muscles à plein tranchant ; le membre tombe.

Par ce procédé, dit Guyon, qui l'a appliqué une fois avec succès, l'hémostase est plus facile et moins compliquée que si la section portait à la racine du membre.

2. **Procédé de Furneaux-Jordan**[1]. — Ce procédé, qui jouit d'une grande vogue en Angleterre, ne diffère pas essentiellement du précédent ; l'amputation circulaire se fait seulement beaucoup plus bas, à *quelques centimètres au-dessus du milieu de la cuisse*.

3. **Procédé de Kocher**[2]. — Faire une incision courbe sur le grand trochanter en divisant les fibres du grand fessier, comme pour la résection de la hanche (fig. 526) ; l'incision est seulement plus courte. Ecarter par diérèse mousse les fibres de ce muscle ; ligature de quelques artères fessières, puis de quelques branches des circonflexes. Fendre la capsule ainsi que le bourrelet cotyloïdien ; détacher les insertions des muscles fessier en avant, du pyramidal, des obturateurs et du carré crural en arrière, et luxer la tête du fémur ; le ligament rond est coupé ou rompu. Détacher les parties molles en avant et en arrière jusqu'au petit trochanter, sur lequel on divise l'insertion de l'iléo-psoas.

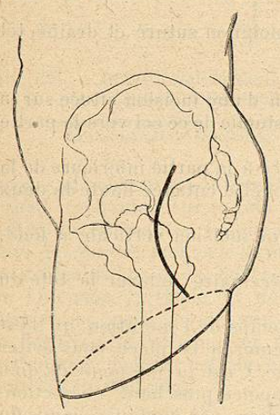

Fig. 526. — Désarticulation de la hanche par le procédé de Kocher.

Après une hémostase convenable, élever verticalement le membre, et appliquer un tube d'Esmarch en 8 de chiffre autour de la partie la plus élevée de la cuisse, puis autour du bassin ou de l'abdomen, de telle sorte que le croisement du tube ait lieu sur la partie postérieure et externe, en arrière et au-dessus du grand trochanter, et que le tube exerce en avant une bonne pression.

Amputer la cuisse à sa partie supérieure par la méthode circulaire ou ovalaire ou à deux courts lambeaux suivant la peau disponible ; faire rétracter la peau et sectionner les muscles jusqu'à l'os. Inciser le périoste, qui est ensuite décollé vers le haut, détaché au bistouri sur la ligne âpre. Scier

[1] Furneaux-Jordan, *The Lancet*, I, p. 405, 1879.

[2] Roux, *Rev. médic. de la Suisse rom.*, 1882 ; et Kocher, *Chir. opér.*, p. 314, 1894.

le fémur ; lier avec soin tous les vaisseaux visibles, d'abord l'artère et la veine fémorales superficielles, puis l'artère et la veine profondes, la veine saphène et de nombreux petits vaisseaux ; puis enlever le tube élastique.

Saisir avec de la gaze l'extrémité osseuse du moignon et l'extraire par rotation en pratiquant le décollement sous-périostique de ses dernières attaches. Installer des drains par des ouvertures spéciales à côté de la plaie trochantérienne et de la plaie d'amputation ; enfin fermer ces dernières par des sutures étagées.

Kocher, de 1876 à 1894, a fait par son procédé neuf désarticulations de la hanche, et n'a perdu aucun malade par suite de l'opération ainsi exécutée.

4. **Procédé de A. Dubreuil** (de Montpellier). — Aussi simple, aussi rapide et sûr que celui de Kocher, auquel toutefois il est postérieur en date, ce procédé ne s'en distingue essentiellement que par l'indication de ne point scier le fémur.

« Le malade étant couché sur le côté sain, pratiquer l'incision de Billroth, Fergusson, etc., pour la résection de la hanche : incision demi elliptique commençant à 2 ou 3 centimètres au-dessous de l'épine iliaque antéro-supérieure et contournant en arrière le trochanter, dont elle reste toujours éloignée d'un ou deux travers de doigt, suivant l'âge des sujets. Cette incision divise successivement tous les tissus jusqu'à la capsule inclusivement.

« Lorsque cette dernière est sectionnée, faire sortir la tête de la cavité cotyloïde et la saisir au besoin avec un davier ; isoler la tête et le col du fémur en les rasant d'aussi près que possible avec le couteau.

« Continuer ensuite la partie inférieure de l'incision, correspondant à la base du trochanter, en la dirigeant sur le côté externe du membre. La prolonger jusqu'à la limite inférieure du tiers supérieur, en suivant toujours le côté externe de la cuisse. Disséquer les deux lèvres de l'incision jusqu'à l'os, que l'on suit toujours de très près, et séparer ainsi des parties molles le trochanter, le tiers supérieur du fémur.

« Cela fait, et la tête fémorale étant maintenue écartée de l'os iliaque, passer en dedans d'elle un tube d'Esmarch que l'on applique circulairement aussi haut que possible, rien que sur les parties molles, en le serrant fortement, ce qui détermine de suite au-dessous la formation d'une sorte de bourrelet d'arrêt.

« Revenir à l'incision longitudinale et externe, et de la partie supérieure de cette incision, à partir de 1 centimètre à peu près au-dessous de la base du trochanter et au-dessous, bien entendu, du tube d'Esmarch, pratiquer en avant et en arrière deux incisions obliques venant s'arrêter au niveau de la face interne du membre, à 3 ou 4 centimètres au-dessous du sillon génito-crural. Ces incisions doivent diviser tous les tissus.

« Sectionner les chairs de la face interne par une incision transversale et faire les ligatures. »

On a, en somme, désarticulé la cuisse suivant une raquette à queue, en partie curviligne vers le haut.

5. **Procédé de Senn**[1]. — Il est très analogue à celui de Kocher ; la seule différence vraiment originale, — et nous ne méconnaissons pas sa valeur pratique, consiste en la double constriction élastique par transfixion, à la racine du membre.

Voici les temps principaux :

Luxer la tête du fémur, l'énucléer par une incision externe, comme celle de Langenbeck pour la résection, seulement plus longue.

Tunnelliser les parties molles avec une pince hémostatique qu'on fait passer

[1] Senn, *Chicago clin. Review*, février 1893.

par la précédente incision au niveau du petit trochanter ; l'extrémité de la pince doit saillir à la partie interne de la cuisse, à 2 pouces environ au-dessous de la branche ascendante de l'ischion ; sur cette extrémité, au bistouri, on fait une contre-ouverture haute de 2 pouces.

Anémier le membre avec la bande d'Esmarch ou par l'élévation verticale.

Passer dans le tunnel déjà fait un tube élastique qui ait trois quarts de pouce de diamètre et 4 pieds de long environ.

Couper le tube en son milieu ; avec une de ses moitiés étreindre la partie antérieure de la cuisse, sur laquelle on lie les chefs ; avec l'autre moitié étreindre de même la partie postérieure, puis ramener les chefs en avant où on les arrête par ligature ou par clampage.

Tailler toujours deux lambeaux cutanés, de préférence un long antérieur et un court postérieur.

Couper les muscles en cône, le sommet du cône arrivant sur le manchon périostique déjà obtenu par l'énucléation du fémur.

Réséquer le grand nerf sciatique, et lier au catgut tous les vaisseaux ; sur les artères fémorales il faut jeter deux ligatures à un demi-pouce de distance, la ligature supérieure embrassant aussi la veine correspondante.

Enlever d'abord la moitié postérieure du tube élastique, hémostase complémentaire ; puis enlever la moitié antérieure.

Drainer avec une mèche de gaze iodoformée, qui tamponne d'autre part la cavité cotyloïde, et suturer le moignon.

E. — Procédés adaptés à l'hémostase préventive mixte.

Procédé de J. Wyeth avec acupressure élastique[1]. — « Le but de cette acupressure est l'occlusion absolue de tout vaisseau au niveau de la hanche, au-dessus du champ opératoire, de façon à permettre l'exécution complète de la désarticulation et l'hémostase définitive sans hémorragie avant que l'acupressure soit supprimée. » On se sert d'abord, comme pour l'épaule, de deux aiguilles de matelassier ou brochettes, longues de 25 centimètres et larges de 5 millimètres, et d'un fort tube de caoutchouc blanc, qui mesure un demi-pouce de diamètre et soit assez long pour faire cinq à six fois le tour de la cuisse quand il a été mis en position (fig. 527).

Après l'exsanguification usuelle du membre, introduire une aiguille à un quart de pouce au-dessous et un peu en dedans de l'épine iliaque antéro-supérieure, lui faire traverser *superficiellement* les muscles et aponévroses vers le côté externe de la cuisse, et la faire sortir à trois pouces du point d'entrée. Introduire l'autre aiguille à un pouce au-dessous et en dedans de l'abouchement de la veine saphène dans la veine fémorale, lui faire traverser franchement les muscles adducteurs, et la faire sortir à un pouce au-dessous de la tubérosité ischiatique. Aucun danger de léser des vaisseaux. Les pointes sont garnies par précaution de petits boutons de liège. Puis, après avoir placé un coussinet de gaze stérilisée, épais de 2 pouces et large de 4 pouces, sur les vaisseaux fémoraux au pli de l'aine, — faire au-dessus des aiguilles cinq à six fois le tour du membre avec le tube élastique et assujettir ses extrémités en les nouant.

Cela fait, lorsque l'état des parties le permet, procéder à l'exérèse de la manière suivante : à environ 6 pouces au-dessous du tourniquet élastique pratiquer une incision circulaire, et joindre cette dernière par une incision longitudinale qui commence sous le tourniquet et passe sur le grand trochanter. Disséquer une manchette, qui comprend le tissu sous-cutané, jusque près le

[1] Wyeth, *Annals of Surgery*, févr. 1897, p. 129.

niveau du petit trochanter. En ce point, diviser circulairement tous les muscles jusqu'à l'os, et lier au catgut tous les gros vaisseaux, les veines aussi bien que les artères. Maintenant *ne pas* scier le fémur, et utiliser toute sa longueur comme un levier pour déloger sa tête. Détacher aux ciseaux ou au bistouri les masses musculaires d'avec l'extrémité supérieure du fémur, en se tenant toujours très près de l'os. Pendant que les parties molles sont écartées avec des rétracteurs, mettre à nu le ligament capsulaire et le diviser à sa circonférence.

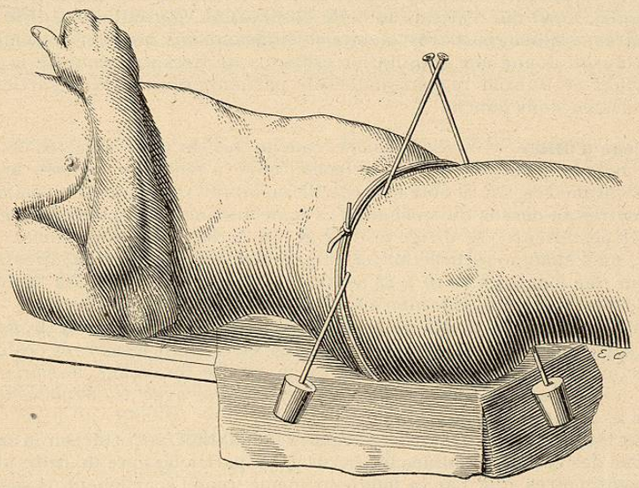

Fig. 527. — Procédé d'hémostase de Wyeth par acupressure élastique dans la désarticulation de la hanche.

Désemboîter le fémur en faisant entrer l'air dans la cavité articulaire par des mouvements forcés d'élévation, d'abduction et d'adduction ; le ligament rond se trouve bientôt rompu. Puis, pendant que le tourniquet est relâché peu à peu, forcipresser tous les points qui saignent, et les lier.

Si, *par exception*, on éprouvait quelque difficulté à énucléer la tête du fémur, on enlèverait d'abord le tourniquet et l'on ferait de même après l'énucléation l'hémostase définitive.

Wyeth a employé, depuis 1890, sept fois son procédé d'hémostase préventive, il n'a eu qu'une mort. Au moment de sa publication dans les *Annals of Surgery*, il avait recueilli 62 autres observations où son procédé a été également appliqué par ses confrères d'Amérique. La mortalité générale dans les 69 cas a été de 15,9 p. 100. L'hémostase s'est toujours montrée parfaite, sauf dans un cas de Morris (striction insuffisante au début et dans un de Murray (aiguilles trop faibles).

F. — Procédés sous-capsulo-périostés.

Ces procédés ne sont applicables dans toute leur pureté qu'avec les amputations plus ou moins hautes de la cuisse à fente externe telles qu'on les pratique dans les deux dernières méthodes. Sauf le désossement du moignon ou de l'extrémité supérieure du fémur, qui doit être fait avec le plus grand soin et d'après les règles usuelles, ils ne présentent donc, par eux-mêmes, aucune