par la précédente incision au niveau du petit trochanter ; l'extrémité de la pince doit saillir à la partie interne de la cuisse, à 2 pouces environ au-dessous de la branche ascendante de l'ischion ; sur cette extrémité, au bistouri, on fait une contre-ouverture haute de 2 pouces.

Anémier le membre avec la bande d'Esmarch ou par l'élévation verticale.

Passer dans le tunnel déjà fait un tube élastique qui ait trois quarts de pouce de diamètre et 4 pieds de long environ.

Couper le tube en son milieu ; avec une de ses moitiés étreindre la partie antérieure de la cuisse, sur laquelle on lie les chefs ; avec l'autre moitié étreindre de même la partie postérieure, puis ramener les chefs en avant où on les arrête par ligature ou par clampage.

Tailler toujours deux lambeaux cutanés, de préférence un long antérieur et un court postérieur.

Couper les muscles en cône, le sommet du cône arrivant sur le manchon périostique déjà obtenu par l'énucléation du fémur.

Réséquer le grand nerf sciatique, et lier au catgut tous les vaisseaux ; sur les artères fémorales il faut jeter deux ligatures à un demi-pouce de distance, la ligature supérieure embrassant aussi la veine correspondante.

Enlever d'abord la moitié postérieure du tube élastique, hémostase complémentaire ; puis enlever la moitié antérieure.

Drainer avec une mèche de gaze iodoformée, qui tamponne d'autre part la cavité cotyloïde, et suturer le moignon.

E. — Procédés adaptés à l'hémostase préventive mixte.

Procédé de J. Wyeth avec acupressure élastique[1]. — « Le but de cette acupressure est l'occlusion absolue de tout vaisseau au niveau de la hanche, au-dessus du champ opératoire, de façon à permettre l'exécution complète de la désarticulation et l'hémostase définitive sans hémorragie avant que l'acupressure soit supprimée. » On se sert d'abord, comme pour l'épaule, de deux aiguilles de matelassier ou brochettes, longues de 25 centimètres et larges de 5 millimètres, et d'un fort tube de caoutchouc blanc, qui mesure un demi-pouce de diamètre et soit assez long pour faire cinq à six fois le tour de la cuisse quand il a été mis en position (fig. 527).

Après l'exsanguification usuelle du membre, introduire une aiguille à un quart de pouce au-dessous et un peu en dedans de l'épine iliaque antéro-supérieure, lui faire traverser *superficiellement* les muscles et aponévroses vers le côté externe de la cuisse, et la faire sortir à trois pouces du point d'entrée. Introduire l'autre aiguille à un pouce au-dessous et en dedans de l'abouchement de la veine saphène dans la veine fémorale, lui faire traverser franchement les muscles adducteurs, et la faire sortir à un pouce au-dessous de la tubérosité ischiatique. Aucun danger de léser des vaisseaux. Les pointes sont garnies par précaution de petits boutons de liège. Puis, après avoir placé un coussinet de gaze stérilisée, épais de 2 pouces et large de 4 pouces, sur les vaisseaux fémoraux au pli de l'aine, — faire au-dessus des aiguilles cinq à six fois le tour du membre avec le tube élastique et assujettir ses extrémités en les nouant.

Cela fait, lorsque l'état des parties le permet, procéder à l'exérèse de la manière suivante : à environ 6 pouces au-dessous du tourniquet élastique pratiquer une incision circulaire, et joindre cette dernière par une incision longitudinale qui commence sous le tourniquet et passe sur le grand trochanter. Disséquer une manchette, qui comprend le tissu sous-cutané, jusque près le

[1] Wyeth, *Annals of Surgery*, févr. 1897, p. 129.

niveau du petit trochanter. En ce point, diviser circulairement tous les muscles jusqu'à l'os, et lier au catgut tous les gros vaisseaux, les veines aussi bien que les artères. Maintenant *ne pas* scier le fémur, et utiliser toute sa longueur comme un levier pour déloger sa tête. Détacher aux ciseaux ou au bistouri les masses musculaires d'avec l'extrémité supérieure du fémur, en se tenant toujours très près de l'os. Pendant que les parties molles sont écartées avec des rétracteurs, mettre à nu le ligament capsulaire et le diviser à sa circonférence.

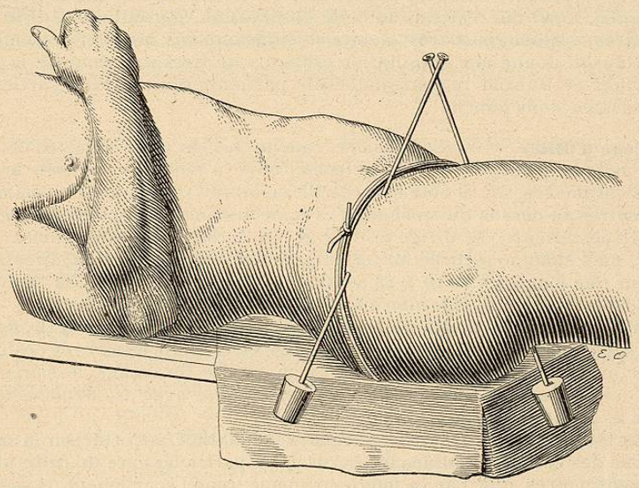

Fig. 527. — Procédé d'hémostase de Wyeth par acupressure élastique dans la désarticulation de la hanche.

Désemboîter le fémur en faisant entrer l'air dans la cavité articulaire par des mouvements forcés d'élévation, d'abduction et d'adduction ; le ligament rond se trouve bientôt rompu. Puis, pendant que le tourniquet est relâché peu à peu, forcipresser tous les points qui saignent, et les lier.

Si, *par exception*, on éprouvait quelque difficulté à énucléer la tête du fémur, on enlèverait d'abord le tourniquet et l'on ferait de même après l'énucléation l'hémostase définitive.

Wyeth a employé, depuis 1890, sept fois son procédé d'hémostase préventive, il n'a eu qu'une mort. Au moment de sa publication dans les *Annals of Surgery*, il avait recueilli 62 autres observations où son procédé a été également appliqué par ses confrères d'Amérique. La mortalité générale dans les 69 cas a été de 15,9 p. 100. L'hémostase s'est toujours montrée parfaite, sauf dans un cas de Morris (striction insuffisante au début et dans un de Murray (aiguilles trop faibles).

F. — Procédés sous-capsulo-périostés.

Ces procédés ne sont applicables dans toute leur pureté qu'avec les amputations plus ou moins hautes de la cuisse à fente externe telles qu'on les pratique dans les deux dernières méthodes. Sauf le désossement du moignon ou de l'extrémité supérieure du fémur, qui doit être fait avec le plus grand soin et d'après les règles usuelles, ils ne présentent donc, par eux-mêmes, aucune

particularité technique. On peut indifféremment choisir, suivant les cas, pour leur application, l'une quelconque des opérations plus haut décrites sous le nom d'Esmarch, de Pollosson, de Kocher, de Wyeth, etc. Le procédé qu'Ollier lui-même recommande pour certaines coxalgies à lésion étendue du fémur et que nous reproduisons un peu plus bas, n'est, en somme, également qu'une amputation circulaire avec énucléation première de la partie supérieure du fémur.

Pratiqués chez les sujets jeunes, et surtout chez les enfants, les procédés sous-périostiques permettent la reproduction de l'os dans la gaine périostique du moignon, ainsi que l'atteste la belle observation, partout citée, de J. Shuter (de Londres) ; le moignon, très mobile et suffisamment musclé, ressemblait à celui qu'aurait donné une amputation ordinaire au tiers supérieur de la cuisse. Aussi Ollier et Durand recommandent-ils particulièrement la désarticulation sous-périostée de la hanche.

Procédé d'Ollier. — « Le malade couché sur le côté sain, et le fémur du côté malade fléchit à 135° sur le tronc, faire à fond une incision brisée de 15 à 20 centimètres sur le côté externe du membre. Cette incision commence à 7 centimètres au-dessus du trochanter, à égale distance des épines iliaques antérieure et postérieure, se dirige en bas et en arrière vers le sommet du trochanter, puis change de direction et se prolonge en bas dans la direction du fémur sur une longueur de 10 à 12 centimètres au moins. Après la ligature de deux ou trois vaisseaux, procéder au décollement des lèvres du périoste.

« Conduire alors la partie supérieure de l'incision jusque sur le col et la tête du fémur, en passant à travers le moyen et le petit fessier, et en liant au fur et à mesure les petits vaisseaux qu'on divise (branches fessières antérieures, circonflexes). Une fois ces vaisseaux liés, avec le détache-tendons dénuder le grand trochanter et le col.

« Pour bien découvrir la tête et en rendre la luxation facile, inciser la capsule, saisir avec des crochets doubles les bords de la partie fessière de cette plaie de 15 à 20 centimètres, qui, par sa longueur même, rend l'écartement de ses bords plus facile, et procéder au détachement des insertions cervicales de la capsule.

« Faire saillir la tête, et, après avoir coupé le ligament, achever de la luxer, puis dépouiller le col de ses adhérences inférieures capsulaires qu'on n'a pu atteindre jusque-là. Soulever le fémur et la dénuder de haut en bas à la hauteur voulue, toujours plus bas que le point de section projeté des chairs.

« Pendant qu'on comprime l'artère fémorale, couper les chairs circulairement ou obliquement, selon leur état d'intégrité. Hémostase. »

Statistique. — La désarticulation de la hanche est encore une opération très grave, il ne faut pas se le dissimuler. Mais sa mortalité a notablement et régulièrement baissé depuis les perfectionnements successifs de l'hémostase et l'avènement de la méthode antiseptique. La grande statistique de Lüning, qui embrasse 485 cas publiés *jusqu'en* 1876, indiquait une mortalité générale de 70 p. 100. Cette dernière n'est plus que de 44,32 p. 100 dans la statistique d'Alvernhe (153 cas réunis de 1876 à 1884), de 52,23 p. 100 dans celle d'Eisenberg (74 cas connus de 1875 à 1885) : soit un chiffre rond de 49 p. 100. L'application désormais régulière des méthodes et procédés hémostatiques que nous venons d'exposer permettra-t-elle d'améliorer encore ce bien triste pourcentage ? Nous en avons pour notre part la conviction. Le résultat serait même déjà certain si l'on s'en rapporte à une étude comparative de Berckel sur les nouvelles méthodes de désarticulation de la hanche : une statistique de 77 cas opérés, de 1878 à 1883, d'après leurs principes, ne donne qu'une mortalité de 31 p. 100. La statistique de Coronat[1] est encore plus favorable : sur 235 cas qu'il a réunis de 1880 à juillet 1896, la mortalité générale s'abaisse à 29, 3 p. 100.

[1] Coronat, thèse Paris, octobre 1896.

Désarticulation inter-ilio-abdominale. — Cette opération nouvelle, ainsi dénommée par Jaboulay (de Lyon)[1] qui l'a conçue et exécutée le premier d'emblée dans son type complet, est l'homologue de l'amputation inter-scapulo-thoracique. Elle consiste dans l'ablation de tout le membre inférieur ainsi que de l'os iliaque, qu'on sépare au niveau des symphyses sacro-iliaque et pubienne.

Girard (de Berne) qui ignorait la publication antérieure de Jaboulay, a proposé, au Congrès français de chirurgie de 1895, de désigner l'opération sous le nom *d'amputation interpelvienne* ou *supra-iliaque du membre inférieur.*

L'opération se fait suivant les cas, — soit en une seule séance comme l'ont pratiqué Billroth, Jaboulay, Cacciopoli (de Naples), Bardenheuer (de Cologne), Girard, Hann, Savariaud, Morestin, Salichtcheff, soit en deux séances, à l'instar de Girard en son premier cas. A ce point de vue, quand elle est libre d'autres entraves, la décision dépend uniquement de la résistance présumée du patient et de l'état des parties molles à la racine du membre. L'opération en deux séances est probablement moins grave.

1. **Procédé de Jaboulay** : *désarticulation de l'os iliaque avec le membre.* — « 1° Faire une incision parallèle et sous-jacente à l'arcade crurale, allant de la région pubienne jusqu'à la crête iliaque (fig. 528, *a b*), qu'elle doit suivre ensuite d'avant en arrière (fig. 528, *bc*). Par cette incision, décoller le péritoine et arriver sur les vaisseaux iliaques primitifs, pendant qu'un aide soulève et écarte les organes abdominaux que continue à protéger le péritoine. Lier l'artère iliaque primitive, puis la veine iliaque externe qui est sectionnée entre deux ligatures.

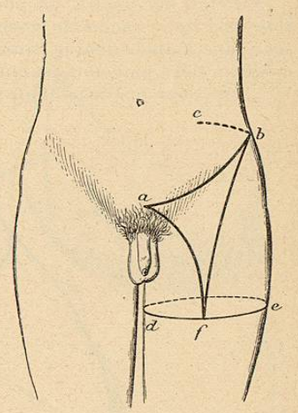

Fig. 528. — Désarticulation inter-ilio-abdominale par le procédé de Jaboulay.

« 2° Faire l'incision circulaire de la peau de la cuisse, au tiers supérieur (même fig. *d e f*), et du milieu de cette incision sur la face antérieure de la cuisse mener deux incisions (*fa, fb*) : l'une en dedans et en haut vers le pubis, l'autre en dehors et en haut vers l'épine iliaque antéro-supérieure. Ces deux dernières incisions font avec l'incision de la ligature des vaisseaux iliaques un triangle de parties molles qui doivent être sacrifiées, et ne seront pas conservées dans le lambeau. Disséquer les téguments de la racine de la cuisse en les rabattant en dedans et en dehors.

[1] Cf. Jaboulay, *Lyon médic.*, 15 avril 1894. — Girard, *Congr. fr. de chir.*, 1895, p. 823. — Nanu, *Congr. intern. de méd.*, Paris, 1900. — Savariaud, *Rev. de chir.*, 1902, t. XXVI, p. 345. — Morestin, *Arch. gén. de méd.*, 1903, p. 1665.

« 3° Récliner le cordon spermatique ou le ligament rond en dedans et au-dessus du pubis, de façon à permettre l'abord de la symphyse pubienne. Désinsérer à la rugine le tendon du grand droit, le pyramidal, et pénétrer avec un bistouri boutonné dans l'interligne. Décoller à la rugine des branches ischio-pubiennes les corps caverneux, les muscles et les aponévroses. Le membre inférieur étant alors fortement écarté en dehors pour faire bâiller la symphyse, pendant que l'autre membre est solidement fixé, reprendre le bistouri et désinsérer les parties molles fixées sur la face interne de l'os iliaque. Celle-ci est présentée au fur et à mesure à l'œil et au doigt du chirurgien par l'écartement progressif du membre. Grâce à lui, la symphyse sacro-iliaque s'ouvre, et il est facile d'aller d'avant en arrière couper le fort ligament sacro-iliaque postérieur. Contourner le bord postérieur de l'os iliaque en sectionnant les organes qui sortent par les échancrures sciatiques, et arriver sur la face externe que l'on dissèque d'arrière en avant, sur toute son étendue. L'aide, dans ce dernier temps, doit repousser en avant l'os iliaque en écartant à angle droit la cuisse et la jambe.

« Il reste un vaste lambeau *postérieur* dont la base est entre l'anus et la région lombaire et qui, une fois relevé, peut recouvrir la surface de section. »

S'il était nécessaire, on pourrait tailler ce lambeau aux dépens de la face *antérieure* de la racine du membre, comme l'a fait précisément Cacciopoli chez son jeune malade dont le sarcome occupait toute la fesse depuis la crête iliaque jusqu'au tiers moyen de la cuisse.

La seconde opération faite par Jaboulay a duré une heure environ, y compris les sutures et le pansement ; la perte de sang n'a pas été plus grande que pour une amputation de cuisse. Dans l'opération de Cacciopoli, nous notons une syncope alarmante qui est survenue au moment de la luxation de l'os iliaque en dehors et que ce distingué chirurgien attribue au tiraillement des gros troncs nerveux.

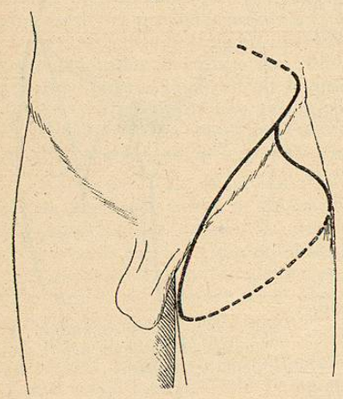

Fig. 529. — Désarticulation inter-ilio-abdominale. Procédé de Salistcheff.

Nanu a employé un procédé analogue.

2. **Procédé de Salichtschef**[1]. — (fig. 529).

« Faire une incision en raquette, dont la queue parte de l'extrémité antérieure de la douzième côte, marche parallèlement à la crête iliaque et se bifurque au-dessus du milieu de celle-ci. La branche antérieure descend alors parallèlement au ligament de Poupart, contourne la face interne de la cuisse au niveau du pli génito-crural, et descend le long des branches du pubis et de l'ischion. La branche postérieure décrit une courbe convexe en avant, allant du point de la bifurcation jusqu'à l'ischion où elle rejoint l'antérieure. Ligature des vaisseaux

[1] Salichschef, *Vratch*, 1899, n° 25 et 26.

iliaques primitifs au-dessus de la tumeur, section de la symphyse. Détacher les muscles de la crête iliaque ; section du psoas, des nerfs cruraux, ligature et section des vaisseux obturateurs internes, du nerf et des vaisseaux sciatiques. Finalement, attaque du ligament antérieur de la symphyse sacro-iliaque : le bassin achève de s'ouvrir et l'on peut sectionner le ligament interosseux ; section finale des muscles qui vont matelasser le lambeau postérieur. Suture des fessiers et sacro-lombaire au droit antérieur. Drainage. ».

3. **Procédé de Savariaud**. — Auto-transfusion par application de la bande d'Esmarch. Incision horizontale suivant la crête iliaque du milieu de l'arcade à l'épine iliaque postéro-supérieure. Ligature d'attente sur les vaisseaux iliaques externes, définitive sur les iliaques internes. Par une incision curviligne rejoignant les deux extrémités de l'incision horizontale, tracer un vaste lambeau interne descendant jusqu'à mi-cuisse. Lier l'artère et la veine fémorale à 8 centimètres de l'arcade. Relever le lambeau par transfixion ou entaille. Dénuder le pubis, la branche ischio-pubienne et les trancher au ciseau. Porter le membre en abduction. Sectionner l'obturateur interne, le petit ligament sacro-sciatique, les ligaments sacro-iliaques, enfin tous les organes qui sortent par la grande échancrure.

4. **Procédé de Girard** (1er cas) : *Désarticulation secondaire de l'os iliaque* (dix mois environ après la désarticulation de la cuisse). — « Ligature préalable de l'artère et de la veine iliaques externes que l'on trouve de calibre diminué.

« Dissection d'un lambeau cutané antérieur allant de la symphyse à l'articulation sacro-iliaque (fig. 530, *a b c*). Esquisse d'un lambeau cutané postérieur, c'est-à-dire fessier, allant par derrière de la symphyse à l'autre extrémité de l'incision antérieure (même fig. *a c d*). Section du pubis avec la scie droite parallèlement à la symphyse et à côté d'elle de manière à conserver l'insertion du muscle droit de l'abdomen.

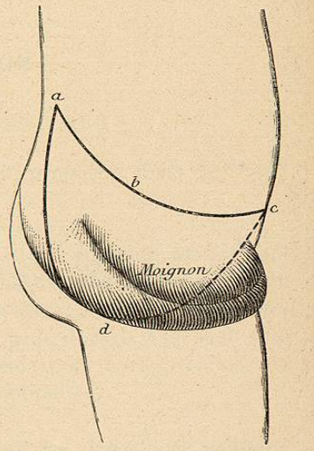

Fig. 530. — Désarticulation secondaire de l'os iliaque par le procédé de Girard.

Section de toutes les insertions, le long du bord du bassin, de la symphyse jusqu'au bord du sacrum en suivant la crête, et détachement graduel des parties molles à la surface interne de l'os iliaque, en se tenant au début sous le muscle iliaque.

On arrive ainsi peu à peu dans la profondeur et, le malade étant couché sur le côté sain, on pénètre sans grande difficulté jusqu'à la région antérieure de l'articulation sacro-iliaque dont les ligaments sont sectionnés. On peut alors faire basculer l'os iliaque, en dehors, ce qui donne le jour nécessaire pour trancher toutes les parties molles qui tiennent encore, entre autres le nerf et les vaisseaux sciatiques. L'opération est terminée par l'achèvement du lambeau cutané postérieur, la section des ligaments postérieurs de l'articulation sacro-iliaque et le dégagement de l'ischion. Sutures étagées. Drainage multiple. »

L'hémorragie fut peu considérable chez l'opérée de Girard, et les suites furent des plus favorables. Malgré l'ablation de l'os iliaque, il n'y eut pas de *hernie, pas d'altération des fonctions intestinales, aucun trouble de la miction et*

de la défécation, aucune gêne de la position assise sur la fesse restante. Malheureusement, une nouvelle récidive s'était montrée sur la cicatrice quelques mois après.

Jusqu'à présent, le bilan de la désarticulation inter-ilio-abdominale n'est guère satisfaisant : 14 cas, 10 morts ; aussi Morestin, après échec, est-il d'avis de n'y pas recourir et de lui substituer une amputation intra-iliaque.

LIVRE III

LES OPÉRATIONS SPÉCIALES

CHAPITRE PREMIER

OPÉRATIONS SUR LES MEMBRES

I

MEMBRE SUPÉRIEUR

I. — SYNDACTYLIE CONGÉNITALE

Parmi les très nombreux procédés qui ont été proposés, nous décrirons seulement les plus employés.

1. Procédé de Velpeau et Vidal de Cassis. — Il s'applique uniquement aux cas de syndactylie largement palmée. Il consiste à fendre la membrane interdigitale jusqu'au niveau de la commissure à créer, à réaliser cette commissure à l'aide de quelques points unissant la peau dorsale à la peau palmaire préalablement mobilisées par décollement, puis à rapprocher, de chaque côté les deux lèvres de la membrane sectionnée.

2. Procédé de Didot. — Il consiste à tailler sur les deux faces palmaire et dorsale des doigts fusionnés, deux lambeaux à pédicules opposés qui viennent envelopper les doigts après séparation de ces derniers. Supposons une syndactylie de l'index et du médius.

1er *temps : Taille du lambeau dorsal.* — Par une incision médiane sur le médius et deux incisions perpendiculaires à ses extrémités, limiter un lambeau rectangulaire que l'on dissèque très épais, avec bande adhérente à l'index (fig. 531).

2e *temps : Taille du lambeau palmaire.* — Tailler symétriquement un lambeau de même dimension, à base adhérant au médius.