de la défécation, aucune gêne de la position assise sur la fesse restante. Malheureusement, une nouvelle récidive s'était montrée sur la cicatrice quelques mois après.

Jusqu'à présent, le bilan de la désarticulation inter-ilio-abdominale n'est guère satisfaisant : 14 cas, 10 morts ; aussi Morestin, après échec, est-il d'avis de n'y pas recourir et de lui substituer une amputation intra-iliaque.

LIVRE III

LES OPÉRATIONS SPÉCIALES

CHAPITRE PREMIER

OPÉRATIONS SUR LES MEMBRES

I

MEMBRE SUPÉRIEUR

I. — SYNDACTYLIE CONGÉNITALE

Parmi les très nombreux procédés qui ont été proposés, nous décrirons seulement les plus employés.

1. Procédé de Velpeau et Vidal de Cassis. — Il s'applique uniquement aux cas de syndactylie largement palmée. Il consiste à fendre la membrane interdigitale jusqu'au niveau de la commissure à créer, à réaliser cette commissure à l'aide de quelques points unissant la peau dorsale à la peau palmaire préalablement mobilisées par décollement, puis à rapprocher, de chaque côté les deux lèvres de la membrane sectionnée.

2. Procédé de Didot. — Il consiste à tailler sur les deux faces palmaire et dorsale des doigts fusionnés, deux lambeaux à pédicules opposés qui viennent envelopper les doigts après séparation de ces derniers. Supposons une syndactylie de l'index et du médius.

1er *temps : Taille du lambeau dorsal.* — Par une incision médiane sur le médius et deux incisions perpendiculaires à ses extrémités, limiter un lambeau rectangulaire que l'on dissèque très épais, avec bande adhérente à l'index (fig. 531).

2e *temps : Taille du lambeau palmaire.* — Tailler symétriquement un lambeau de même dimension, à base adhérant au médius.

3e *temps : Suture des lambeaux.* — Chaque lambeau est enroulé autour du doigt correspondant et suturé par son bord libre à la lèvre opposée de la plaie créée par la libération de l'autre lambeau. La commissure est refaite par quelques points.

Ce procédé de conception fort séduisante, est bien rarement réalisable dans tous ses points, car les lambeaux sont presque toujours insuffisants

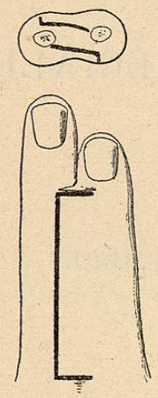

Fig. 531. — Procédé de Didot. Tracé de l'incision dorsale. Coupe des doigts.

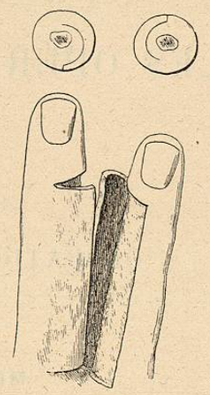

Fig. 532. — Procédé de Didot. Les lambeaux disséqués. Les doigts libérés.

pour envelopper les doigts en totalité. On doit alors ou bien exercer sur eux une traction excessive qui en amène le sphacèle, ou bien laisser à la face interne des doigts une petite plaie longitudinale, amorce de récidive. De plus, la peau de la commissure est toujours mal affrontée.

C'est pour remédier à ces inconvénients que Forgue et Picqué ont modifié le procédé de Didot.

a. **Modification de R. Picqué**[1]. — Pour supprimer les difficultés d'affronter exactement la peau au niveau de la nouvelle commissure, Picqué supprime le débridement transversal supérieur du lambeau dorsal, en sorte que, lorsque ce lambeau est enroulé autour du doigt et suturé à la face palmaire, son extrémité supérieure restée adhérente vient s'appliquer obliquement sur la commissure et peut être plus facilement unie au bord supérieur du lambeau palmaire.

Cette modification facilite la réfection de la commissure mais risque d'augmenter encore l'insuffisance habituelle de largeur du lambeau dorsal à sa base.

b. **Modification de Forgue**[2]. — On taille le lambeau dorsal très largement, en dépassant la ligne médiane; ce lambeau acquiert ainsi assez d'ampleur pour recouvrir aisément le doigt voisin. Mais en revanche le lambeau palmaire se

[1] Robert Picqué, *Revue d'orthopédie*, 1903, t. I, p. 25.
[2] Cf. Jeanbrau, *Revue d'orthopédie*, 1901, t. II, p. 39.

trouve insuffisant pour recouvrir la surface cruentée. On comble ce qui reste de celle-ci à l'aide d'un lambeau autoplastique pris sur la face dorsale de la main.

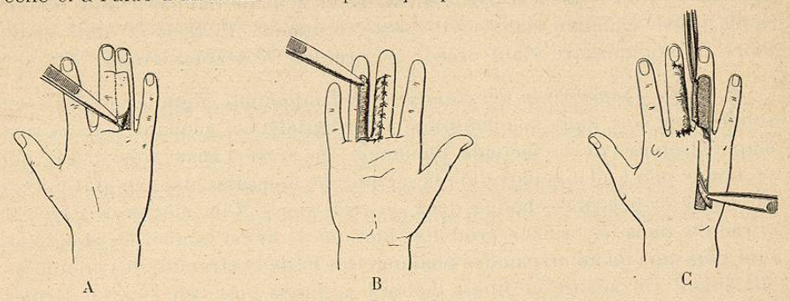

Fig. 533. — Procédé de Didot. Modification de Forgue.

A, taille du lambeau dorsal sur l'annulaire. — B, application de ce lambeau sur la face palmaire du médius et dissection du lambeau palmaire. — C, application du lambeau palmaire sur la face dorsale de l'annulaire et dissection du lambeau pris sur la face dorsale de la main pour compléter l'autoplastie.

3° **Procédé de Félizet.** — Il comprend deux temps séparés par un intervalle d'une ou deux semaines.

1er *temps : Réfection de la commissure.* — Sur les faces dorsale et palmaire des deux doigts fusionnés, on taille deux lambeaux trapézoïdaux, à

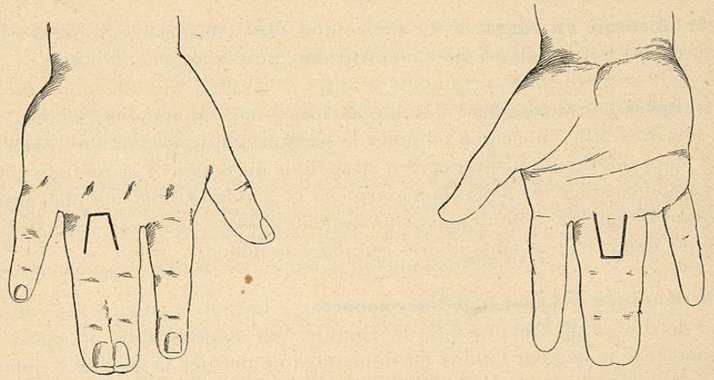

Face dorsale. Face palmaire.

Fig. 534. — Procédé de Félizet.

bases opposées regardant la paume sur la face palmaire, l'extrémité des doigts sur la face dorsale. Ces lambeaux taillés épais et assez larges seront assez longs pour que, après rétraction d'un tiers, ils mesurent encore l'épaisseur de la main au niveau de la future commissure (fig. 534).

Les lambeaux disséqués et l'espace interphalangien ainsi ouvert, on insinue dans celui-ci les deux lambeaux en sens inverse. Le lambeau palmaire vient tapisser la commissure et est suturé à la partie médiane de la

plaie dorsale. Le lambeau dorsal est symétriquement conduit vers la face palmaire où on l'unit à la partie médiane de la plaie palmaire. Une mèche de gaze est engagée dans cette sorte de canal. Au bout de huit à dix jours, la commissure étant créée, on pratique le second temps.

2e *temps : Séparation des doigts.* — A l'aide d'une aiguille, on passe un solide fil de soie dans la membrane interdigitale, en piquant celle-ci aux deux extrémités de la seconde phalange. On serre l'anse ainsi créée qui sectionne peu à peu la partie de la membrane comprise dans le fil. Celui-ci est serré un peu plus chaque deux ou trois jours. Une mèche de gaze est introduite dans les orifices produits. Lorsque le fil est tombé, les doigts ne sont plus unis qu'au niveau des phalangettes et de l'extrémité des premières phalanges. On sépare et libère d'abord celles-là puis celles-ci, en dernier lieu.

Peut-être pourrait-on, comme le suggèrent Monod et Vanverts, procéder aux deux temps de l'opération en une même séance, sous le couvert d'une asepsie rigoureuse afin d'obtenir une réunion première. La commissure refaite, on libérerait immédiatement les doigts, à l'aide d'un procédé autoplastique inspiré de celui de Didot.

II. — LÉSIONS TRAUMATIQUES DES DOIGTS ET DE LA MAIN[1]

1° Chirurgie du pouce. — Le pouce doit être conservé ou réparé à tout prix, soit au moyen du premier métacarpien, soit au moyen de l'index.

a. **Opération de Huguier.** — Indiquée lorsque les phalanges du pouce ont été détruites. Elle consiste à entailler le premier pli digitopalmaire dans ses deux tiers inférieurs, à sectionner l'adducteur du pouce et le premier interosseux pour isoler les deux métacarpiens et à refaire une commissure en suturant de chaque côté de l'incision la peau dorsale à la peau palmaire. Le premier métacarpien, ainsi libéré, remplace le pouce.

b. **Opération de Lauenstein-Guermonprez.** — Lorque le pouce a été entièrement détruit et que le procédé de Huguier est inapplicable, on essaie de remplacer le pouce par l'index en donnant à ce dernier la facilité d'opposition.

Dans ce but, Lauenstein dénuda le second métacarpien près de son extrémité supérieure en ménageant tendons et muscles, le sectionna, lui fit exécuter un léger mouvement de rotation et d'inclinaison vers la paume de la main et l'immobilisa en cette attitude jusqu'à consolidation. Pareille manœuvre fut faite sur le petit doigt.

Guermonprez, de son côté, a proposé de dénuder la racine de l'index, de réséquer la tête du métacarpien suivant un plan oblique en bas et en dedans

[1] Cf. Ribou, th. de Lille, 1896-1897.

et l'extrémité de la première phalange suivant un plan oblique en bas et en dehors. Suture des deux fragments, en sorte que la première phalange de l'index se soude à angle sur le métacarpien et que les deux dernières phalanges deviennent opposables.

2° Chirurgie des autres doigts. — Lorsqu'un des doigts chefs de file sera détruit jusqu'auprès de sa base et qu'il restera seulement une partie de la première phalange, on devra amputer ce qui reste du doigt, dans la continuité du métacarpien et le plus haut possible (Dujardin-Beaumetz).

Pareille règle sera suivie dans l'ablation des doigts intermédiaires non chefs de file.

III. — LUXATION DU NERF CUBITAL[1]

Qu'elle soit idiopathique, c'est-à-dire habituelle ou bien traumatique, on doit lui opposer la réduction sanglante, et celle-ci comprend deux temps.

1er *temps : Réduction du nerf.* — Le bras étant vertical et l'avant-bras fléchi, au milieu de la gouttière rétro-épitrochléenne, on fait une incision de 8 à 10 centimètres, parallèle à l'axe du membre. On découvre le nerf, on le libère puis on le réduit en place normale, après avoir recreusé au besoin la gouttière rétro-épitrochléenne.

2e *temps : Fixation du nerf.* — a. *Fibro-périostique.* — Poncet incise alors le périoste de la gouttière sur une longueur de 15 millimètres, mobilise à la rugine chaque lèvre sous forme de lambeaux, sous lesquels il cache le nerf et qui sont suturés au-dessus de lui. Après quoi, suture cutanée et immobilisation pendant quinze jours.

b. *Fibro-musculaire.* — Schwartz taille un lambeau fibro-musculaire emprunté à l'aponévrose et aux muscles épitrochléens, lambeau qu'il rabat par-dessus le nerf et fixe au bord interne du tendon du triceps. Suture cutanée et pansement compressif, dans la flexion à angle droit.

V. — ENCLAVEMENT DU NERF RADIAL[2]

La libération du nerf enclavé dans un cal vicieux de l'humérus doit être pratiquée, sitôt l'enclavement reconnu.

1er *temps : Découverte du nerf.* — Longue incision pour se donner beaucoup de jour. Repérer avec prudence le nerf à l'entrée et à la sortie de

[1] Cf. Poncet, *Sem. médic.*, 1888, p. 93. — Schwartz, *Bull. et Mém. de la Soc. de chir.*, 1896, p. 202 et 219 et 1903, 7 janvier. — Drouard, th. Paris, 1896. — Farrar Cobb, *Annals of surgery*, novembre 1903, p. 652. — Momburg, *Arch. f. klin. Chir.*, 1903, p. 215 et 232.

[2] Cf. Riethus, *Beitr. z. klin. Chir.*, 1900. t. XXIV, p. 703. — Reisinger, *ibid.*, 1902, t. XXXVI, p. 618. — Blencke, *Monatsch. f. Unfallheilkunde und Invalidenwasen*, 15 janvier 1903 (cité par Lejars). — Lejars et Launois, *Rev. de chir.*, 1903, t. XXVII, p. 574.

la zone traumatisée pour le suivre pas à pas sans risquer une section ou des tiraillements maladroits (Lejars).

Chercher le bord postérieur du deltoïde ; le long de sa moitié inférieure, commencer une incision qui descende sur la face postérieure du bras pour gagner l'interstice séparant les muscles épicondyliens du biceps et du brachial antérieur.

Couper la peau, le tissu cellulaire, l'aponévrose. A la partie supérieure de la plaie, pénétrer entre le deltoïde et le vaste externe, en se dirigeant vers la face externe de l'humérus. Mettre le bras en rotation interne ; diviser au ras de l'os les fibres d'insertion du vaste externe, obliques en arrière et repérer la partie supérieure du nerf.

A la partie inférieure de la plaie, pénétrer également dans l'interstice des muscles épicondyliens et du brachial antérieur, et repérer la partie inférieure du nerf, couché devant les muscles épicondyliens.

2e *temps : Dégagement et libération du nerf.* — Suivre alors de haut en bas et de bas en haut les segments nerveux repérés vers la zone traumatisée.

Si le nerf s'enfonce dans un canal osseux, faire très prudemment sauter le tunnel avec une gouge étroite, en évitant les échappées ; abattre et niveler les deux bords de la brèche, en creusant une véritable rigole dans l'os (Lejars).

Si le nerf est simplement enclavé dans une gaine cicatricielle, le disséquer et le sculpter patiemment.

En tout cas, le débarrasser avec soin de tout son fourreau cicatriciel.

3e *temps : Restauration du nerf.* — Si le nerf n'est pas rompu, se contenter de l'éplucher sans se laisser effrayer par ses altérations apparentes, lesquelles n'empêchent pas le retour des fonctions. Ne pas tenter d'élongation.

Si le nerf est rompu, le libérer, élonger, aviver et suturer les deux bouts. Lorsque l'écart des deux bouts rend impossible tout rapprochement, on peut à l'exemple de Trendelenburg, pratiquer une résection en escalier de 5 centimètres ou une ostéotomie oblique de la diaphyse humérale suivie de glissement et de chevauchement des fragments.

4e *temps : Réparation de la plaie.* — Exciser complètement tout le tissu cicatriciel pour éviter une récidive ; dans le même but, comme le conseille Ollier, enlever une bande de périoste au niveau des points de contact de l'os avec le nerf, abattre et arrondir les bords de la gouttière osseuse et le bord externe de l'humérus.

Pour plus de précaution, enfouir le nerf dans une gaine musculaire (Reisinger), soit en taillant dans le triceps une languette que l'on enroule autour du radial, soit et plus simplement, en fendant le triceps et en logeant le nerf dans la fente dont on suture les berges par-dessus. Foramitti[1] a conseillé récemment dans le même but de protection, l'emploi d'artères de veau stérilisées, dont on enveloppe le nerf, après les avoir fendues.

[1] Foramitti, *Langenbeck's Arch.*, B^d 72, H^l 3.

Suture aponévrotique et cutanée.

Suites. — Le retour des fonctions est toujours très long. Si, dans un cas exceptionnel de Blencke, il n'a demandé que quelques jours, très ordinairement il exige six mois, un an ou davantage.

V. — ABCÈS ET PHLEGMONS DU MEMBRE SUPÉRIEUR

I. ***Panaris.*** — Il comporte cinq variétés distinctes :

1° Panaris sous-épidermique. — Ouvrir d'un coup de pointe la phlyctène purulente, en réséquer les bords aux ciseaux. Nettoyer. Chercher s'il n'existe pas de pertuis conduisant à un foyer sous-cutané (abcès en bouton de chemise).

2° Panaris sous-unguéal. — Anesthésier le doigt à l'aide d'un mélange réfrigérant ou d'une injection en bague de cocaïne ou de stovaïne (voir p. 62).

Si le pus siège sur l'un des côtés de l'ongle, il faut réséquer ce bord aux ciseaux.

Si le pus siège sous la partie moyenne de l'ongle, on peut user celui-ci en l'enlevant par copeaux à l'aide d'un bon bistouri. Mieux vaut extirper l'ongle complètement. En ce cas, comme pour l'ongle incarné, introduire à fond sous l'ongle le mors pointu des ciseaux, couper l'ongle en deux parties et les arracher successivement avec une bonne pince à l'aide d'un mouvement de torsion. L'ongle enlevé, déterger et panser à plat.

3° Panaris sous-cutané. — Sur le milieu de la face palmaire du doigt atteint, après anesthésie locale (mélanges réfrigérants, cocaïne, stovaïne) ou générale (chlorure d'éthyle), faire d'un coup ferme et franc une longue incision ouvrant largement le foyer.

4° Panaris de la gaine. — Sur l'axe du doigt, faire à fond une longue incision allant jusqu'à l'os. Explorer la gaine avec la sonde cannelée et sur cette sonde pratiquer une contre-ouverture de 2 à 3 centimètres à l'union du doigt et de la paume de la main.

5° Panaris osseux. — Au début, avant la séquestration de la phalangette, essayer d'une bonne incision longitudinale, allant franchement jusqu'à l'os.

Plus tard, lorsque la phalangette est nécrosée, l'extirper. Pour ce faire, employer le procédé de Maisonneuve (voy. *Résections*, p. 342). Avec le bistouri tenu à plat, lame en avant, transfixer la base de la phalangette au-dessous de l'os. Sortir vers la pointe du doigt ainsi fendue en deux valves.

Saisir chacune de ces dernières avec une pince, puis extirper au davier la phalangette nécrosée.

II. *Abcès et phlegmons de la main.* — Ils offrent deux variétés principales.

1° Durillon forcé. — Abcès en bouton de chemise. — Ouvrir et exciser aux ciseaux la phlyctène superficielle. Déterger. Chercher et ouvrir l'abcès profond d'un coup ferme de bistouri.

2° Phlegmon sous-aponévrotique. — Phlegmon des gaines. — Anesthésie générale. Se rappeler que l'arcade palmaire superficielle se trouve sur l'horizontale passant par la commissure du premier espace interdigital. Faire une incision longitudinale de 3 à 4 centimètres au-dessous de la ligne artérielle, du côté de la racine des doigts. Couper la peau, l'aponévrose. Aller jusqu'au pus et jusqu'aux tendons. Si l'on sectionne l'arcade par inadvertance ou nécessité, agrandir franchement l'ouverture par en haut, faire bâiller les lèvres à l'aide de deux pinces, afin de voir et de lier les deux bouts artériels.

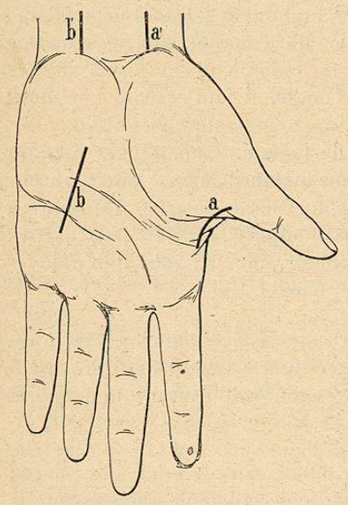

Fig. 535. — Incisions.
aa', pour le phlegmon de la gaine radiale.
bb', pour le phlegmon de la gaine cubitale.

Par l'ouverture palmaire, introduire une sonde cannelée de bas en haut pour pratiquer s'il y a lieu une contre-ouverture supérieure.

Dans le **phlegmon de la gaine cubitale** (petit doigt) diriger le bec de la sonde cannelée vers le bord cubital de l'avant-bras, passer sous le ligament annulaire, faire saillir le bec de la sonde sous la peau, en dedans du tendon du petit palmaire pour éviter le nerf médian, assez en dehors du pisiforme pour ménager l'artère cubitale, et pratiquer une incision de 3 à 4 centimètres. Avec une pince ou un stylet aiguillé, passer un drain de l'incision antibrachiale à l'incision palmaire (fig. 535, *bb'*).

Dans le **phlegmon de la gaine radiale** (pouce), après incision palmaire longitudinale ou mieux curviligne, sur le bord de la commissure du pouce et de l'index, diriger le bec de la sonde vers l'avant-bras, le faire saillir sous la peau en dehors du tendon du grand palmaire, pour éviter le nerf médian mais juste près du bord pour ménager l'artère radiale. Inciser et drainer de l'avant-bras vers la paume (fig. 535, *aa'*).

III. *Phlegmons de l'avant-bras et du bras.* — Les incisions doivent être longues, parallèles à l'axe du membre, évitant d'intéresser les artères,

nerfs et tendons de la région. Il suffit pour cela de se remémorer les lignes d'incision pour la découverte des artères et des nerfs (voy. *Ligatures et découverte des nerfs*).

La peau et le tissu cellulaire coupés, on pourra pour plus de prudence sectionner l'aponévrose sur la sonde cannelée préalablement glissée au-dessous d'elle. Multiplier les contre-ouvertures s'il est nécessaire, afin d'ouvrir et de drainer toutes les diverticules. Panser à plat sans jamais rétrécir les incisions par une suture quelconque.

IV. *Abcès et phlegmons de l'aisselle.* — **1° Abcès tubéreux.** — Il sera simplement incisé suivant son grand axe, après anesthésie locale.

2° Phlegmon profond (adéno-phlegmon). — Il demande plus de prudence. Anesthésie locale ou générale au chlorure d'éthyle. Rasage et asepsie de la région. Porter le bras très fortement en abduction et rotation externe pour éloigner le paquet vasculo-nerveux.

Le long du bord inférieur du grand pectoral, en dedans de la ligne des vaisseaux, faire une incision de 6 à 8 centimètres. Couper la peau, la graisse, l'aponévrose jusqu'au muscle. Laisser le bistouri. Prendre la sonde cannelée ; avec le bec suivre la face profonde du grand pectoral, arriver jusqu'au pus. Agrandir l'ouverture avec une pince dont on écarte les mors. Drainer.

II

MEMBRE INFÉRIEUR

I. — ONGLE INCARNÉ[1]

L'anesthésie et l'ablation de l'ongle sont communs à tous les procédés.

Anesthésie. — L'anesthésie générale pourra être faite avec le chlorure d'éthyle. On pourra d'autre part recourir à l'anesthésie médullaire. Mais l'anesthésie locale est presque toujours suffisante. On la pratique soit par les mélanges réfrigérants (glace et sel bien pilés et bien mélangés à parties égales), soit par des pulvérisations réfrigérantes (éther, kélène, chloréthyle), soit et mieux par des injections interstitielles de cocaïne ou de stovaïne.

En ce cas, la pratique la meilleure consiste à produire à la base du gros orteil une sorte de bague anesthésique par injection de plusieurs seringues d'une solution de cocaïne ou de stovaïne à 1 p. 200. L'aiguille est franchement enfoncée sur l'une des faces de la racine de l'orteil et 3 à 4 seringues de solution anesthésique poussés dans le tissu, jusqu'à ce qu'apparaisse un bourrelet œdémateux blanchâtre. Même manœuvre est répétée sur chacune des faces (voy. p. 62).

[1] Cf. Quénu, *Bull. et Mém. de la Soc. de chir.*, 1887, p. 250. — Dardignac, *Rev. de chir.*, 1895, t. XV, p. 353 et 514.