sée et s'obtient à l'aide de manœuvres (flexion, abduction, rotation interne) ou d'un levier agissant sur la tête.

7e *temps : Sutures ; Hémostase.* — Nettoyage minutieux. Pas, ou peu de sutures. Broca refait la capsule ; Lorenz réunit la peau avec drainage ; Hoffa panse à ciel ouvert.

Pansement compressif. Spica plâtré en légère abduction.

Soins consécutifs. — Renouveler le pansement au huitième jour, avec nouvel appareil. Au bout de la troisième semaine, petit appareil plâtré laissant le genou libre ou bien simple extension continue à la Hennequin.

Commencer la mobilisation passive puis active.

Quelque temps après, gymnastique progressive, massage, électrisation, veloroom.

Lutter soigneusement contre une abduction précoce et exagérée.

VII. — ABCÈS ET PHLEGMONS DU MEMBRE INFÉRIEUR

I. Abcès et phlegmons du pied. — Moins importants que ceux de la main, ils présentent les mêmes variétés et comportent les mêmes traitements. incision précoce, large, parallèle à l'axe des orteils ou du pied, intéressant toutes les couches atteintes, le derme en particulier, dans les abcès en bouton de chemise de la plante et du talon ; le derme est ici très épais.

Les diverses variétés de panaris peuvent se rencontrer et seront traitées comme à la main.

II. Abcès et phlegmons de la jambe et de la cuisse. — Incisions franches, de longueur convenable, parallèles à l'axe du membre, en fuyant la ligne des vaisseaux ou bien en incisant prudemment les plans profonds sur la sonde cannelée.

III. Abcès et phlegmons de l'aine. — Ce sont des adénophlegmons, situés comme les ganglions au-devant des vaisseaux, demandant par suite à être ouverts prudemment et sans violence.

Au centre de la région tuméfiée, pratiquer une incision verticale, intéressant seulement la peau. Abandonner le bistouri. Chercher le pus avec le bec de la sonde dirigé de haut en bas ; agrandir l'ouverture avec une pince. Si l'on sectionne par mégarde la saphène interne ou la tégumenteuse abdominale, pincer et lier.

CHAPITRE II

OPÉRATIONS SUR LE CRANE ET L'ENCÉPHALE
SUR LE RACHIS ET LA MOELLE ÉPINIÈRE

Asepsie et antisepsie pré-opératoires du crâne et du rachis.

I. — Lorsque l'opération doit porter sur le crâne ou sur le crâne et l'encéphale et qu'on a du temps devant soi, on coupe d'abord les cheveux très courts, cinq ou six jours d'avance, puis on savonne bien le cuir chevelu et on le rase avec soin *dans toute son étendue*. On le brosse ensuite à plusieurs reprises avec de l'alcool à 90°, et, quand le décapage épidermique paraît suffisant, on recouvre tout le cuir chevelu avec des compresses de gaze trempées dans une solution antiseptique (formol 5 p. 1000 ou sublimé 1 p. 1000); ces compresses sont couvertes à leur tour d'un imperméable (feuille de gutta-percha, par exemple, ou taffetas gommé) et maintenues par une capeline ou un bonnet de caoutchouc. On continue tous les jours le même pansement jusqu'au moment même de l'opération. Ce *modus faciendi* nous donne une sécurité à peu près absolue, sécurité d'autant plus désirable parfois que le patient peut avoir eu antérieurement un ou plusieurs érysipèles de la tête. — Si le cuir chevelu est déjà infecté par une lésion actuelle (abcès, ulcère, fistule), on procède à l'antisepsie préliminaire comme il vient d'être indiqué, et l'on exécute en outre les petites manœuvres telles qu'ouverture de l'abcès, raclage et cautérisation, etc., etc., que nous avons signalées dans la technique générale.

Dans les cas d'urgence, quand il faut faire l'asepsie ou l'antisepsie ex-temporanée, on rase d'abord *tout* le cuir chevelu; on le décape à la brosse et au savon, puis à l'alcool et à l'éther; on le traite de nouveau à l'alcool, puis à la solution de sublimé ou de formol, et, s'il y a lieu, on termine la toilette du champ opératoire par la désinfection directe du foyer traumatique ou pathologique.

II. — Lorsqu'il s'agit d'une opération à faire sur le rachis, sur son canal et son contenu (laminectomie, spina-bifida, etc.), la peau correspondante doit être désinfectée très largement aussi et d'après les mêmes règles que pour l'asepsie ou l'antisepsie cutanée en général (voy. p. 27).

I
CRANE. ENCÉPHALE

I. — TRÉPANATION. — CRANIECTOMIE

§ 1. — Topographie cranio-encéphalique

La topographie cranio-encéphalique a pour but de déterminer sur le crâne, avant toute intervention, le siège des centres cérébraux et des gros

vaisseaux. Aujourd'hui où l'on pratique non plus d'étroites trépanations mais de larges craniectomies temporaires, elle a un peu perdu de son importance au point de vue non pas diagnostique mais opératoire pur. Cependant nous allons brièvement résumer d'abord les procédés de localisation, puis les principaux points typiques de trépanation.

A. — *Procédés de localisation.*

Dans la localisation des lésions intracraniennes on est guidé tantôt par une lésion extérieure (traumatisme, abcès, fistule, tumeur, cicatrice), tantôt simplement par des troubles fonctionnels de l'encéphale et de ses enveloppes, l'exocrâne étant ou paraissant intact. En ce cas, on s'oriente d'après les *points de la voûte cranienne* qui correspondent soit à des *centres sensoriels ou sensitifs,* soit aux *centres psycho-moteurs de l'écorce cérébrale;* ces centres sont presque

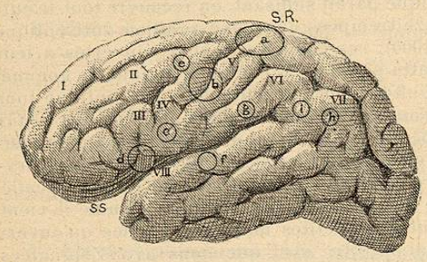

Fig. 543. — Localisations cérébrales à la face externe des hémisphères cérébraux.

SR, scissure de Rolando. — SS, scissure de Sylvius. — I, II, III, première, deuxième, troisième circonvolutions frontales. — IV, circonvolution frontale ascendante. — V, circonvolution pariétale ascendante. — VI, lobule du pli courbe. — VII, pli courbe. — VIII, première circonvolution temporale. — *a*, centre du membre inférieur. — *b*, centre du membre supérieur. — *c*, centre de la face et de la langue. — *d*, centre de l'aphasie ou de Broca. — *e*, centre de l'agraphie. — *f*, centre de la surdité verbale. — *g*, centre de la cécité verbale. — *h*, centre visuel. — *i*, centre de la tête et des yeux.

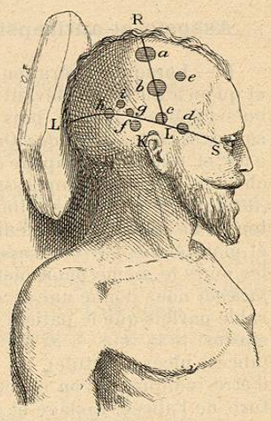

Fig. 544. — Points typiques de trépanation.

RL, ligne rolandique. — LS, ligne sylvienne. — *a*, membre inférieur. — *b*, membre supérieur. — *c*, face et langue. — *d*, langage articulé (centre de Broca). — *e*, agraphie. — *f*, surdité verbale. — *g*, cécité verbale. — *h*, hémianopsie. — *i*, rotation de la tête et des yeux.

tous groupés autour du sillon de Rolando (fig. 543, SR), autour de la scissure de Sylvius (même fig., SS), et à la face interne des hémisphères cérébraux ce sont encore du moins les seuls qui aient une signification nette ou très plausible. Il faut donc, tout d'abord, au point de vue opératoire, déterminer sur l'exocrâne les lignes qui correspondent au sillon de Rolando, c'est-à-dire la *ligne dite rolandique* (fig. 544, LR), et à la scissure de Sylvius, c'est-à-dire la *ligne sylvienne* (fig. 544, LS).

1° Ligne rolandique. — *a.* **Procédé de Broca et Lucas-Championnière.** — Après avoir rasé toute la région fronto-pariétale du crâne, la tête étant

dans un plan *parfaitement* horizontal, réunir les deux conduits auditifs au moyen d'un fil qui croise perpendiculairement la ligne médiane de la voûte, et marquer le lieu de croisement, qui porte le nom de *bregma;* le bregma est à 13 ou 14 centimètres en arrière de la racine du nez. Reconnaître ensuite *l'apophyse orbitaire externe.* L'extrémité supérieure de la scissure de Rolando est en moyenne à 45 millimètres chez la femme, à 48 millimètres chez l'homme en arrière du bregma (Broca et Féré) ; son extrémité inférieure est à 7 centimètres en arrière et à 3 centimètres au-dessus de l'apophyse orbitaire externe (Lucas-Championnière). Réunir les deux points avec l'iode ou le crayon de fuchsine pour avoir la ligne rolandique correspondante à la scissure.

b. **Procédé de Poirier**[1]. — Déterminer d'abord l'extrémité supérieure de la ligne rolandique en prenant sur la ligne sagittale, à partir de l'angle naso-frontal, 17 ou 18 centimètres, selon que la tête est petite ou grosse ; puis l'extrémité inférieure de la même ligne, en élevant une perpendiculaire à l'arcade zygomatique, juste au-devant du tragus dans la dépression pré-auriculaire, et en comptant à partir du trou auditif 7 centimètres sur cette perpendiculaire.

2° Ligne sylvienne. — Lorsqu'on veut s'orienter pour certains centres corticaux, tels que le centre visuel, ou pour l'artère méningée moyenne (branche antérieure), il est très utile de tracer la *ligne sylvienne de Poirier* (fig. 544, LS), ligne qui part de l'angle naso-frontal, croise la tempe et aboutit à 1 centimètre au-dessus du lambda, lequel est lui-même à 6-7 centimètres au-dessus de l'inion ou protubérance occipitale externe.

B. — *Points typiques de trépanation*[2].

α. **Pour découvrir un centre cortical.** — 1° **Membre inférieur.** — Au tiers supérieur de la ligne rolandique, et surtout en arrière (fig. 544, *a*) ; la couronne doit être appliquée à 1 centimètre et demi, 2 centimètres en dehors de la suture sagittale pour éviter la lésion du sinus longitudinal supérieur et de ses gros affluents.

2° **Membre supérieur.** — Au tiers moyen de la ligne rolandique et surtout en avant (fig. 544, *b*).

3° **Face et langue.** — A l'extrémité inférieure même de la ligne rolandique (fig. 544 *c*) ;

4° **Langage articulé.** — *Centre de l'aphasie ou centre de Broca,* à 2 centimètres au-devant et à 1 centimètre au-dessous de l'extrémité inférieure de la ligne rolandique (fig. 544, *d*).

[1] Poirier, *Topogr. cranio-cérébrale*, Paris, 1890.

[2] La détermination exacte de ces points a beaucoup perdu de son importance aujourd'hui, où l'on préfère les larges craniectomies temporaires.

5° **Agraphie**. — A 2 centimètres au-devant du tiers moyen de la ligne rolandique (fig. 544, *e*) c'est-à-dire sur le point de la deuxième circonvolution frontale (comparez fig. 543, *e*).

6° **Surdité verbale**. — Entre la ligne sylvienne et le conduit auditif, très près de la ligne sylvienne (Poirier) (fig. 544, *f*), c'est-à-dire sur le tiers moyen de la première circonvolution temporale (comp. fig. 543, *f*).

7° **Cécité verbale**. — Immédiatement au-dessus de la ligne sylvienne, à 9 centimètres du lambda (Poirier) (fig. 544, *g*), c'est-à-dire sur le lobule du pli courbe (comp. fig. 543, *g*).

8° **Hémianopsie ou centre visuel**. — Sur le trajet même et surtout au-dessus de la ligne sylvienne (fig. 544, *h*), à 6 centimètres du lambda (Poirier), c'est-à-dire sur le pli courbe (comp. fig. 543, *h*).

9° **Rotation de la tête et des yeux** (déviation conjuguée). — Sur la ligne sylvienne entre les deux centres précédents (fig. 544, *i*), c'est-à-dire sur la circonvolution qui coiffe le fond de la scissure de Sylvius et passe au pli courbe (Grasset).

β. **Pour lier l'artère méningée moyenne**. — Réunir par une ligne fictive le méat auditif au rebord inférieur de l'orbite. Par le rebord supérieur de l'orbite mener une parallèle à l'horizontale inférieure précédente.

La branche antérieure de la méningée moyenne est à 5 centimètres sur une verticale, passant par la moitié du zygoma, c'est-à-dire approximativement à la rencontre de la ligne orbitaire supérieure.

La branche postérieure est à la rencontre de cette ligne orbitaire supérieure et d'une verticale, passant par le bord postérieur de l'apophyse mastoïde.

γ. **Pour le drainage des ventricules latéraux** (d'après Kocher). — On appliquera la couronne (elle doit mesurer au moins 4 centimètres de diamètre), à 2 centimètres et demi ou 3 centimètres en dehors du bregma et en arrière de la suture fronto-pariétale. On tombe sur la première et la deuxième circonvolutions frontales. C'est par le sillon intermédiaire à ces deux circonvolutions qu'on enfonce dans le cerveau à 4-5 centimètres de profondeur une aiguille de Pravaz longue de 6 centimètres au moins, en la dirigeant obliquement en arrière et en bas à 2 centimètres et demi ou 3 centimètres de la ligne médiane de la voûte ; le liquide céphalo-rachidien s'écoule par l'aiguille, sinon on l'aspire après avoir monté le corps de la seringue. On fait contre l'aiguille, une toute petite incision à la dure-mère. Avec une pince de Kocher on introduit dans le ventricule un drain en verre long de 6 centimètres, dont l'extrémité externe est passée ensuite à travers une petite incision spéciale du lambeau cutané. Celui-ci est suturé dans toute son étendue. « Il s'écoule d'abord un liquide sanglant, puis du liquide céphalo-rachidien limpide, souvent en quantité très considérable, si bien que les pansements fréquents deviennent indispensables. »

δ. **Pour l'ouverture du sinus latéral** (dans les cas de thrombose et de suppuration, suite d'otite moyenne). On trépane entre le point le plus saillant de la base de l'apophyse mastoïde et l'extrémité postérieure ascendante de la crête temporale (Kocher).

ε. **Pour l'ouverture d'un abcès du lobe temporal**, consécutif à une otite moyenne. — Il faut trépaner immédiatement au-dessus du méat auditif, à distance égale des deux verticales qui circonscrivent le pavillon de l'oreille, — ou à un doigt plus en arrière, à hauteur ou près du bord supérieur du pavillon (Chauvel). On reste ainsi au-dessus du sinus latéral et derrière la branche postérieure (portion horizontale de l'artère méningée moyenne). Mieux vaut encore dans la plupart des cas, et suivant le conseil de Broca, pratiquer l'évidement rétro-mastoïdien suivi de l'ouverture des fosses sphénoïdale et occipitale inférieure par voie mastoïdienne.

ζ. **Pour atteindre un hémisphère cérébelleux à sa partie centrale et au point déclive de la fosse cérébelleuse**. — Le trépan s'applique au milieu d'une ligne qui joint le sommet de l'apophyse mastoïde à la protubérance occipitale externe (Poirier), après qu'on a divisé l'épaisse couche musculaire qui recouvre la fosse cérébelleuse.

§ 2. — Trépanation

Dans sa technique générale, la trépanation comprend trois ou cinq temps, suivant qu'on se propose d'arriver sur ou sous la dure-mère dans le cerveau : 1° incision des parties molles et décollement du périoste ; 2° trépanation ; 3° incision de la dure-mère ; 4° intervention sur le cerveau ; 5° fermeture de la plaie.

1° Après s'être décidé pour tel ou tel point de trépanation, pendant qu'un aide fixe la tête à une extrémité de la table avec une main placée sous le menton et l'autre sous l'occiput, en l'inclinant du côté opposé, diviser toutes les parties molles d'emblée jusqu'à l'os, par une incision curviligne formant *lambeau*, de telle sorte que la base du lambeau regarde le vertex. Ce lambeau est, par exemple, long et large de 3 centimètres.

Décoller le périoste en même temps que le lambeau avec la rugine.

2° Pendant qu'un aide relève le lambeau avec une érigne, appliquer et manœuvrer le trépan comme il a été dit dans la trépanation intra-osseuse ; seulement, vu l'épaisseur inégale et fort variable de la voûte cranienne (2 à 5 millimètres), faire remonter la pyramide dès que la voie est tracée, s'arrêter assez souvent pour surveiller la profondeur du sillon, pour l'explorer avec le bec d'une plume ou un stylet fin et pour prévenir ainsi la déchirure de la dure-mère ou même de la pulpe cérébrale.

Ce qui est encore mieux dans le même but, étant supposée telle épaisseur d'après la moyenne générale, — retirer l'instrument dès que la couronne a pénétré aux deux tiers de cette épaisseur ; évulser la rondelle avec l'élévatoire, et, s'il reste une lame ou lamelle au fond de la brèche, la scier encore avec précaution avec la couronne, ou bien la détruire soit avec le ciseau-gouge, ou le couteau lenticulaire ou la pince-gouge de Hoffmann.

La couleur blanche ou rouge de la sciure, les variations de sa résistance à la scie, la sensation de craquement (tables) et de frottement doux (diploé) ne sont pas des indices sûrs et constants.

3° Saisir la dure-mère au milieu de la brèche à l'aide d'une pince ou d'une érigne, la soulever autant qu'on le peut, l'ouvrir en dédolant, puis la fendre en croix ou autrement à travers l'ouverture, soit avec de petits ciseaux mousses, soit avec la sonde et le bistouri.

4° Faire, s'il y a lieu, suivant le cas particulier, soit à la surface du cerveau, soit dans sa substance même, les interventions d'exploration (électrisation localisée, ponction) ou d'exérèse (abcès, kystes, foyers sanguins, corps étrangers, tumeurs, excisions corticales, etc.), qui sont indiquées.

5° L'hémostase cérébro-méningée une fois bien assurée par la filopressure et, au besoin, par le tamponnement provisoire à la gaze, — après avoir établi, ou non le drainage, — suturer totalement ou en partie au catgut la dure-mère, et appliquer de nouveau sur la brèche cranienne le lambeau périostéo-cutané qui avait été dessiné, en le fixant aux parties voisines par des points de suture. — Pansement aseptique large et bien fixé.

L'agrandissement de la brèche peut se faire par application de plusieurs couronnes juxtaposées ou empiétant les unes sur les autres et par la section des ponts ou promontoires intermédiaires au moyen de petites scies (scie-fil de Gigli, scie de Hey, scie en crête de coq) ou des pinces-gouges. On peut aussi augmenter à volonté la trouée du trépan soit avec les pinces coupantes d'Hoffmann, de Lucas-Championnière, de Lannelongue, soit avec la très ingénieuse pince-trépan de Farabeuf, ou, à défaut de ces instruments, avec le ciseau et le maillet. Mais il faut éviter, autant que possible, les trop larges pertes de substances définitives, afin de prévenir la hernie cérébrale.

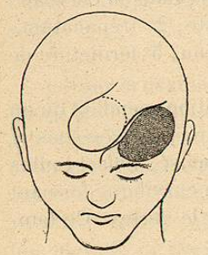

Fig. 545. — Autoplastie par glissement de Kœnig (Ricard et Launay).

Chez le vieillard, la dure-mère adhère presque toujours intimement à la face interne des os ainsi qu'à la pie-mère.

Il est désormais démontré non seulement par l'expérimentation (Spitzka, Mossé), mais par l'observation clinique (Walther, Mac Ewen, Jaboulay et autres) que les rondelles de trépan peuvent être réimplantées avec succès soit en masse, soit en fragments. La ressoudure est surtout assurée si l'on a conservé le péricrâne ; Ollier a particulièrement insisté sur ce point. Mais les rondelles réimplantées se résorbent dans un temps plus ou moins long. Ainsi pour fermer les brèches dues à la trépanation, a-t-on plus volontiers recours aux ostéoplasties craniennes, telles que la méthode d'autoplastie par glissement de Kœnig dont la figure 545, fera suffisamment comprendre le principe.

§ 3. — Craniectomie

Elle peut être *définitive* ou *temporaire*.

A. — *Craniectomie définitive.*

Elle se pratique ordinairement au ciseau et au maillet.

Technique. — Deux ou trois temps, suivant qu'on veut rester en deçà ou aller au delà de la dure-mère ; 1° *incision des parties molles et décollement du périoste ;* 2° *ablation de l'os ;* 3° *incision de la dure-mère.*

Faire le premier temps comme dans la trépanation.

Appliquer obliquement le ciseau sur la voûte ; faire sauter un éclat par un coup sec de maillet en bois dur, tout en restant maître du ciseau et pour cela prenant appui sur le crâne avec le bord cubital de la main qui tient le ciseau : agrandir et approfondir cette première brèche par une série d'éclats en portant le ciseau successivement sur son pourtour ; dès que la trouée est suffisante, passer, entre la dure-mère et la table interne, une branche de la pince-gouge de Hoffmann, par exemple, et réséquer la partie de l'os comprise entre les deux branches. Continuer de la sorte à agrandir la trouée autant qu'on le désire.

Enfin, diviser la dure-mère comme pour la trépanation.

Un certain nombre de chirurgiens, Roser, C. Hueter, Poirier, Chalot tendent, à remplacer la trépanation classique du crâne par la résection au ciseau et à la pince-gouge : l'appareil instrumental est ainsi réduit à la plus grande simplicité, et le manuel opératoire présente au moins autant, sinon plus de sécurité que celui de la trépanation. Nous ajouterons qu'on est plus libre de limiter aux parties malades l'étendue du traumatisme chirurgical.

B. — *Craniectomie temporaire.*

En 1886, Chalot à émis l'idée qu'on peut quelquefois conserver sous le cuir chevelu la partie de l'os qui a été réséquée, c'est-à-dire remettre en place le lambeau ostéo-cutané après l'opération finale ; et, le premier, a décrit avec figure un procédé d'après un exercice d'amphithéâtre. Ce procédé est celui que nous reproduisons ci-dessous. W. Wagner a conçu de son côté la même opération, et il l'a le premier faite sur le vivant. Il serait donc juste, il nous semble, de l'appeler *opération de Chalot-Wagner*[1].

a. **Procédé de Chalot** (1886). — Diviser le cuir chevelu d'emblée, jusqu'à l'os, par une incision trapézoïde, de telle sorte qu'au sommet du trapèze il reste un pont de téguments intacts, large de 1 centimètre, destiné à entretenir la vie du futur opercule ; chaque côté de l'incision mesure 2 centimètres.

[1] Toison, *Congr. fr. de chir.*, p. 325, 1891. — Chipault, *Chirurgie opér. du système nerveux*, t. I, 1894. — A. Broca et Maubrac, *Tr. de chir. cérébrale*, p. 115, 1896. — V. Arsdale, *Ann. of. surg.*, octobre 1896.