Ce qui est encore mieux dans le même but, étant supposée telle épaisseur d'après la moyenne générale, — retirer l'instrument dès que la couronne a pénétré aux deux tiers de cette épaisseur ; évulser la rondelle avec l'élévatoire, et, s'il reste une lame ou lamelle au fond de la brèche, la scier encore avec précaution avec la couronne, ou bien la détruire soit avec le ciseau-gouge, ou le couteau lenticulaire ou la pince-gouge de Hoffmann.

La couleur blanche ou rouge de la sciure, les variations de sa résistance à la scie, la sensation de craquement (tables) et de frottement doux (diploé) ne sont pas des indices sûrs et constants.

3° Saisir la dure-mère au milieu de la brèche à l'aide d'une pince ou d'une érigne, la soulever autant qu'on le peut, l'ouvrir en dédolant, puis la fendre en croix ou autrement à travers l'ouverture, soit avec de petits ciseaux mousses, soit avec la sonde et le bistouri.

4° Faire, s'il y a lieu, suivant le cas particulier, soit à la surface du cerveau, soit dans sa substance même, les interventions d'exploration (électrisation localisée, ponction) ou d'exérèse (abcès, kystes, foyers sanguins, corps étrangers, tumeurs, excisions corticales, etc.), qui sont indiquées.

5° L'hémostase cérébro-méningée une fois bien assurée par la filopressure et, au besoin, par le tamponnement provisoire à la gaze, — après avoir établi, ou non le drainage, — suturer totalement ou en partie au catgut la dure-mère, et appliquer de nouveau sur la brèche cranienne le lambeau périostéo-cutané qui avait été dessiné, en le fixant aux parties voisines par des points de suture. — Pansement aseptique large et bien fixé.

L'agrandissement de la brèche peut se faire par application de plusieurs couronnes juxtaposées ou empiétant les unes sur les autres et par la section des ponts ou promontoires intermédiaires au moyen de petites scies (scie-fil de Gigli, scie de Hey, scie en crête de coq) ou des pinces-gouges. On peut aussi augmenter à volonté la trouée du trépan soit avec les pinces coupantes d'Hoffmann, de Lucas-Championnière, de Lannelongue, soit avec la très ingénieuse pince-trépan de Farabeuf, ou, à défaut de ces instruments, avec le ciseau et le maillet. Mais il faut éviter, autant que possible, les trop larges pertes de substances définitives, afin de prévenir la hernie cérébrale.

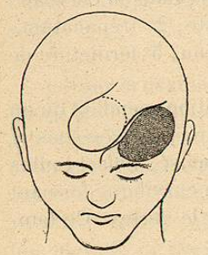

Fig. 545. — Autoplastie par glissement de Kœnig (Ricard et Launay).

Chez le vieillard, la dure-mère adhère presque toujours intimement à la face interne des os ainsi qu'à la pie-mère.

Il est désormais démontré non seulement par l'expérimentation (Spitzka, Mossé), mais par l'observation clinique (Walther, Mac Ewen, Jaboulay et autres) que les rondelles de trépan peuvent être réimplantées avec succès soit en masse, soit en fragments. La ressoudure est surtout assurée si l'on a conservé le péricrâne ; Ollier a particulièrement insisté sur ce point. Mais les rondelles réimplantées se résorbent dans un temps plus ou moins long. Ainsi pour fermer les brèches dues à la trépanation, a-t-on plus volontiers recours aux ostéoplasties craniennes, telles que la méthode d'autoplastie par glissement de Kœnig dont la figure 545, fera suffisamment comprendre le principe.

§ 3. — Craniectomie

Elle peut être *définitive* ou *temporaire*.

A. — *Craniectomie définitive.*

Elle se pratique ordinairement au ciseau et au maillet.

Technique. — Deux ou trois temps, suivant qu'on veut rester en deçà ou aller au delà de la dure-mère ; 1° *incision des parties molles et décollement du périoste ;* 2° *ablation de l'os ;* 3° *incision de la dure-mère.*

Faire le premier temps comme dans la trépanation.

Appliquer obliquement le ciseau sur la voûte ; faire sauter un éclat par un coup sec de maillet en bois dur, tout en restant maître du ciseau et pour cela prenant appui sur le crâne avec le bord cubital de la main qui tient le ciseau : agrandir et approfondir cette première brèche par une série d'éclats en portant le ciseau successivement sur son pourtour ; dès que la trouée est suffisante, passer, entre la dure-mère et la table interne, une branche de la pince-gouge de Hoffmann, par exemple, et réséquer la partie de l'os comprise entre les deux branches. Continuer de la sorte à agrandir la trouée autant qu'on le désire.

Enfin, diviser la dure-mère comme pour la trépanation.

Un certain nombre de chirurgiens, Roser, C. Hueter, Poirier, Chalot tendent, à remplacer la trépanation classique du crâne par la résection au ciseau et à la pince-gouge : l'appareil instrumental est ainsi réduit à la plus grande simplicité, et le manuel opératoire présente au moins autant, sinon plus de sécurité que celui de la trépanation. Nous ajouterons qu'on est plus libre de limiter aux parties malades l'étendue du traumatisme chirurgical.

B. — *Craniectomie temporaire.*

En 1886, Chalot à émis l'idée qu'on peut quelquefois conserver sous le cuir chevelu la partie de l'os qui a été réséquée, c'est-à-dire remettre en place le lambeau ostéo-cutané après l'opération finale ; et, le premier, a décrit avec figure un procédé d'après un exercice d'amphithéâtre. Ce procédé est celui que nous reproduisons ci-dessous. W. Wagner a conçu de son côté la même opération, et il l'a le premier faite sur le vivant. Il serait donc juste, il nous semble, de l'appeler *opération de Chalot-Wagner*[1].

a. **Procédé de Chalot** (1886). — Diviser le cuir chevelu d'emblée, jusqu'à l'os, par une incision trapézoïde, de telle sorte qu'au sommet du trapèze il reste un pont de téguments intacts, large de 1 centimètre, destiné à entretenir la vie du futur opercule ; chaque côté de l'incision mesure 2 centimètres.

[1] Toison, *Congr. fr. de chir.*, p. 325, 1891. — Chipault, *Chirurgie opér. du système nerveux*, t. I, 1894. — A. Broca et Maubrac, *Tr. de chir. cérébrale*, p. 115, 1896. — V. Arsdale, *Ann. of. surg.*, octobre 1896.

Avec le ciseau ostéotome tenu d'aplomb, creuser sur l'os le tracé des incisions jusqu'à ce qu'on pense être arrivé partout à la lame vitrée ou, tout au moins, immédiatement, c'est-à-dire à 2, 3, 4 millimètres de profondeur, suivant le lieu de l'opération.



Fig. 546. — Craniectomie temporaire de Chalot.

Introduire le ciseau au milieu de la ligne d'incision de la base, et soulever l'opercule par un mouvement de bascule en cassant l'os au sommet, et dégager le fond de la brèche, en quelques coups de ciseau, jusqu'à la dure-mère (fig. 546).

Au lieu de former le lambeau ostéoplastique avec toute l'épaisseur du crâne, on peut, ce qui est facile, ciseler seulement la table externe et la détacher du diploé pour fracturer sa charnière, en soulevant la base du trapèze osseux avec le ciseau. Le lambeau renversé en dehors, on fait sauter les restes de l'os jusqu'à la dure-mère. C'est ce que recommandent également Muller et Kœnig.

Enfin, au moyen d'une pince-gouge, écorner un des angles de l'opercule osseux pour assurer l'écoulement du sérum qui exsude des surfaces traumatiques.

b. **Procédé de Wagner**[1]. — Dessiner un lambeau cutané en Ω, dont le pédicule est tourné en bas. Quand la peau est rétractée, diviser le périoste et ciseler l'os dans toute son épaisseur en suivant le contour du lambeau jusqu'au pédicule, ou bien le sectionner avec une scie circulaire. A l'implantation du pédicule, détacher le segment osseux au moyen d'un fin ciseau en attaquant les deux branches de l'oméga. Naturellement on ne doit pas toucher à la peau et au périoste du pédicule. Avec une élévatoire, faire basculer le lambeau tout entier en dehors. Quand l'opération est terminée, le remettre en place.

Pour empêcher les parties molles de se détacher du fragment osseux, on peut les y fixer par quelques fortes épingles avant de ciseler le fragment.

c. **Procédé de Chipault** : *trépanation bilinéaire avec travée plastique intermédiaire*. — « Tailler jusqu'au périoste les parties molles suivant trois côtés d'un trapèze, dont le quatrième côté, côté étroit, dirigé du côté de la base du crâne, répondra au pédicule. Au niveau des parties molles rétractées, inciser le périoste ; puis, le décoller tout le long des deux incisions verticales et attaquer le crâne par deux couronnes de trépan aux extrémités supérieures de celles-ci.

« Au niveau des bandes de périoste récliné, enlever deux bandes d'os,

[1] D'après v. Winiwärter, *Lehrb. der Chir. oper.*, p. 198, 1895.

soit par de nouvelles couronnes de trépan subintrantes (faites de préférence avec la pince-trépan de Farabeuf), soit à la pince emporte-pièce de Mathieu, soit au craniotome de Lannelongue (fig. 547), suivant l'épaisseur et la dureté de la paroi.

« Entre les deux extrémités supérieures des fossés, attaquer la pièce osseuse au ciseau de Chipault (fig. 548), d'abord en écaillant la table externe, ensuite en coupant le diploé et la table

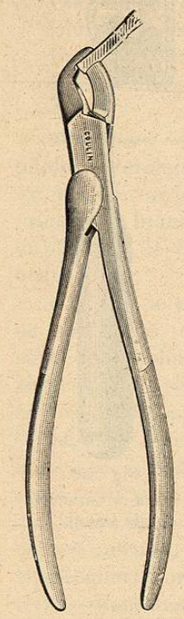

Fig. 547. — Craniotome de Lannelongue.

Fig. 548. — Ciseau de Chipault.

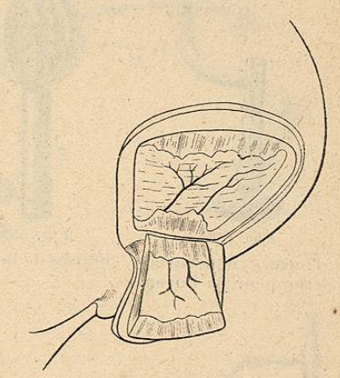

Fig. 549. — Craniectomie temporaire (Chipault).

interne par deux ou trois coups de ciseau partant de l'un des fossés et très obliques par rapport aux surfaces du crâne. Traiter de même le bord inférieur de la pièce (fig. 549). »

d. **Hémicraniectomie temporaire ou exploratrice de Doyen**[1]. — « Ouvrir le crâne comme on ouvre l'abdomen, mettre à découvert et explorer, en cas de diagnostic incertain, tout un hémisphère cérébral du front à l'occiput », telle est la méthode que propose Doyen.

L'appareil instrumental comprend :

Un trépan à cliquet, muni d'un porte-outil et d'une mèche perforative (fig. 550) ;

Deux fraises sphériques de 12 à 16 millimètres se montant sur le trépan (fig. 551).

[1] Cf. Doyen (de Reims), La Chirurgie du cerveau (*Congr. fr. de chir.*, p. 735, 1895), et Marcotte, Th. Paris, décembre 1896. — Fréd. Schœfer, *Annals of Surgery* 1903, t. I, p. 505. — Marion, *Arch. génér. de Médec.*, 26 avril 1904.

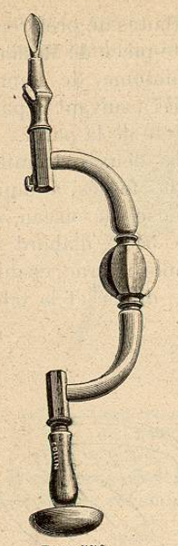

Fig. 550.
Trépan à cliquet avec perforateur de Doyen.

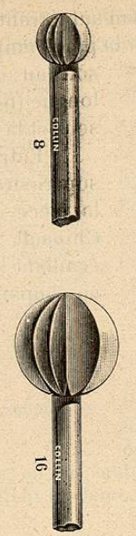

Fig. 551.
Fraises de Doyen.

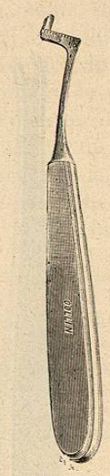

Fig. 552.
Mensurateur.

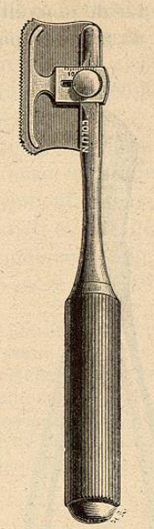

Fig. 553.
Scie à curseur de Doyen.

Fig. 554.
Scie-fil de Gigli.

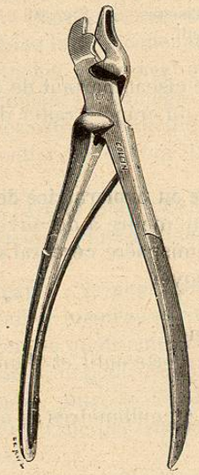

Fig. 555.
Pince emporte-pièce de Doyen.

Fig. 556.
Ciseau à saillie mousse.



Fig. 557.
Gouge perforante.

Un mensurateur de l'épaisseur du crâne (fig. 552).
Une scie à curseur, à tranchant rectiligne pour le crâne (fig. 553);
Une scie-fil (fig. 554) ;
Une pince emporte-pièce (fig. 555) ;
Un ciseau à saillie mousse (fig. 556) ;
Une gouge perforante (fig. 557).

Technique. — « Inciser la peau de la bosse nasale à la protubérance occipitale ; latéralement, prolonger la section vers l'arcade zygomatique en avant, et en arrière, vers le pavillon de l'oreille. L'artère temporale et ses principales branches occupent le pédicule de ce vaste lambeau. »

« Ouvrir le crâne en cinq ou six points, en dehors du sinus longitudinal supérieur, au-dessus du sinus latéral et en bas de la fosse temporale. On se sert, à cet effet, d'une fraise spéciale, à forme sphérique, qui peut atteindre la dure-mère sans la blesser, et qui est maniée, soit avec un vilebrequin, comme les anciennes couronnes de trépan, soit mieux avec un moteur électrique, relié à cet instrument délicat par un cordon souple à billes, d'une résistance extrême.

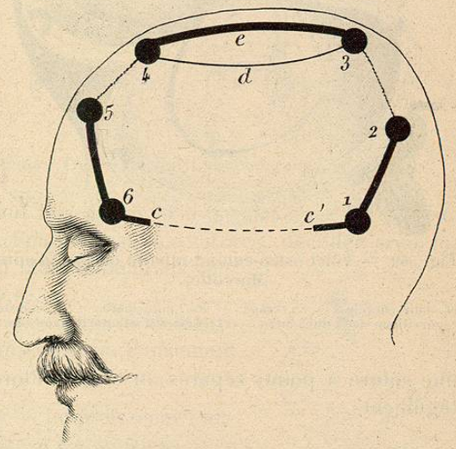

Fig. 558. — Hémicraniectomie temporaire de Doyen comprenant la presque totalité du pariétal, de l'écaille du frontal et du temporal.

1, 2, 3, 4, 5, 6, orifices d'attaque du lambeau osseux amorcés d'abord avec une mèche, puis approfondis avec une fraise jusqu'à la dure-mère.
1-2, 3-4, 5-6, traits de section avec la scie à curseur jusqu'à la table interne exclusivement, puis avec la pince emporte-pièce.
2-3, 4-5, traits de section avec le ciseau.
cc', petits traits de fissuration du pédicule au ciseau ; puis on fracture le reste du pédicule (ligne pointillée) en renversant le lambeau en dehors.
4 *e* 3, 4 *d* 3, fragment osseux réséqué.

« Sectionner les points osseux intermédiaires aux cinq ou six points ainsi perforés (fig. 558).

Pour cela, avec la scie à curseur de Doyen, tenue obliquement, on entame en biseau la table externe et le diploé d'un orifice à l'autre puis on complète la section à l'aide du ciseau à épaulement de Doyen ou de Chipault. Récemment Fred. Schœfer, Marion et d'autres chirurgiens ont employé la scie-fil de Gigli. D'un orifice de fraise à l'autre, on introduit d'abord une lame élastique métallique qui décolle la dure-mère et protège le cerveau avec ses enveloppes. Sur ce « conducteur » on fait glisser une scie de Gigli dont les extrémités sortent par deux orifices voisins; et l'on scie de dedans en dehors le pont intermédiaire.

La périphérie du lambeau cranien ainsi libérée, en deux ou trois coups de

maillet, on fissure avec le ciseau les deux extrémités du pédicule. On soulève alors le lambeau avec une élévatoire ou une rugine, et, fracturant doucement ce qui reste du pédicule osseux, on renverse sur l'oreille le lambeau ostéo-cutané (fig. 559).

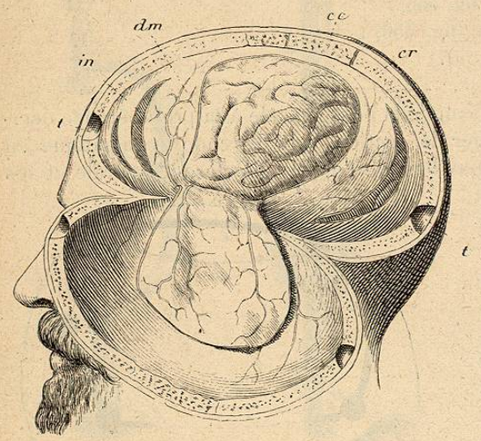

Fig. 559. — Volet ostéo-cutané rabattu en bas (d'après Marcotte).

cc, cuir chevelu. — *cr*, crâne. — *dm*, dure-mère. — *in*, incision curviligne de la dure-mère. — *tt*, orifices d'attaque du lambeau.

« Si aucune coloration spéciale ne vient indiquer le siège de la lésion, pratiquer de bas en haut, entre les branches de l'artère méningée moyenne, des sections curvilignes parallèles, de façon à explorer successivement toute la surface de l'hémisphère ainsi mise à nu. D'autres fois, faire un vaste lambeau dure-mérien, pour le recoudre ensuite par un surjet de soie.

« Les caillots ou la tumeur extirpée, refermer le crâne en mettant en place le vaste volet ostéo-cutané qui, le plus souvent, est réuni sans drainage, par une suture à points séparés au crin de Florence, et ne portant que sur les téguments. »

L'incision de la peau, ajoute Doyen, est légèrement modifiée suivant qu'on veut empiéter davantage sur le lobe frontal ou sur le lobe occipital. Chez plusieurs malades, dans un but purement esthétique, il a commencé la section en avant à la limite de la chevelure. Chez deux autres, il a sectionné le frontal à partir de la bosse nasale. Une étroite bande d'Esmarch permet d'éviter la petite hémorragie que donnent les artères sous-cutanées de la région.

e. **Craniectomie de Lannelongue**. — Indiquée pour favoriser le développement et l'expansion du cerveau « chez les microcéphales, chez les enfants arriérés et chez les jeunes sujets présentant, avec ou sans crises épileptiques, des troubles moteurs ou psychiques ».

Deux procédés : *a*. **Craniectomie linéaire**. — Après avoir rasé le cuir chevelu et pris les précautions d'asepsie usuelle, faire à fond sur le pariétal gauche une incision antéro-postérieure, longue de 10 à 15 centimètres, parallèle à la suture sagittale, et placée à 2 centimètres en dehors d'elle, entre les sutures fronto-pariétale et lambdoïde. Décoller le périoste avec la rugine à droite et à gauche de l'incision.

Ouvrir le crâne par une couronne de trépan, à l'une des extrémités de

la brèche. Réséquer le pariétal sur toute sa longueur et sur une largeur de 6 à 10 millimètres et même davantage, en décollant la dure-mère avec un

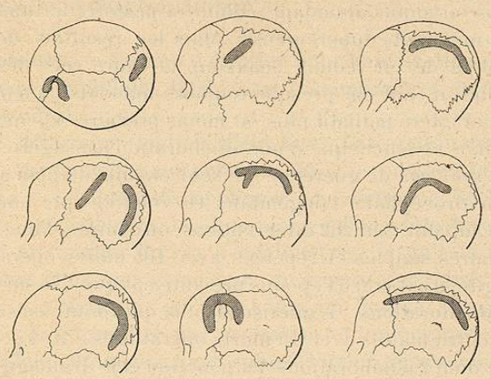

Fig. 560. — Craniectomie. Tracés divers (Lannelongue).

instrument mousse et en excisant l'os au fur et à mesure avec les pinces-coupantes de Lannelongue. Si l'on dépasse les sutures, décoller prudemment la dure-mère à leur niveau. Sauf indications spéciales, ne pas inciser la dure-mère.

Suture du cuir chevelu, « avec drain à demeure pour éviter des phénomènes compressifs ». Pansement aseptique.

Fig. 561. — Craniectomie transversale (Lannelongue).

b. **Craniectomie à lambeaux**. — Le professeur Lannelongue comprend sous ce titre « les incisions avec perte de substance du crâne combinées de manière à dessiner des lambeaux qui restent adhérents par une base osseuse plus ou moins large ». Ces lambeaux sont pratiqués soit sur un seul os (pariétal, rarement frontal), soit sur deux os contigus (frontal et pariétal, les deux pariétaux). (fig. 560, 561).

Pour réséquer le pariétal, Heurtaux s'est uniquement servi du ciseau et du maillet.

Les résultats opératoires ont été très beaux entre les mains de Lannelongue ; 25 opérations, 24 guérisons. Quant aux résultats thérapeutiques, il est au moins permis de dire qu'ils sont parfois encourageants.

En 1894, Beck mentionne 72 opérations avec 12 morts, 17 p. 100.

Le seul procédé rationnel pour v. Winiwarter serait celui de Gersuny qui détache circulairement toute la calotte du crâne.

II. — PONCTION ET DRAINAGE DES VENTRICULES LATÉRAUX

Ces opérations se trouveraient indiquées *a priori* dans tous les cas où, quel que soit le volume de la boîte cranienne, on observe des symptômes