en a un, et, si la nature de ce contenu n'impose pas l'abstention, si la simple réduction recommandée par Sklifossowski est impossible, exciser délibérément au bistouri et aux ciseaux courbes les portions d'encéphale herniées comme l'a fait Picqué chez son petit malade (ectopie cérébro-cérébelleuse). Placer sur les rameaux de la pie-mère quelques fils de catgut. Toucher au thermocautère (s'il y a lieu) quelques points du pédicule même.

Cette résection faite, décoller la dure-mère de la face interne de la peau, et la traiter comme un sac herniaire en plaçant un fil de catgut au niveau du pédicule.

Réséquer enfin la peau, puis la suturer à l'aide d'un surjet de catgut. Pas de drainage.

Chacun de ces procédés a ses inconvénients aussi bien que ses avantages. Celui de Périer-Berger n'est autre chose qu'une *extirpation en bloc*, où il devient impossible de savoir si la poche renferme ou non des masses nerveuses, et quelle est l'importance physiologique de ces masses. Dans les autres procédés, au contraire, l'incision préalable de la poche ou de la tumeur peut nous donner à temps des renseignements utiles ; mais il s'écoule une certaine quantité plus ou moins considérable de liquide céphalo-rachidien, et la face interne de la tumeur est exposée, d'où des dangers plus grands de shock et d'infection.

Le choix dépend, à notre avis du moins, des dimensions de la base d'implantation de l'encéphalocèle, bien plus que de son volume : si la brèche osseuse est large, les procédés à incision exploratrice de Picqué et de Témoin nous paraissent plus prudents ; dans les autres cas, les plus nombreux, nous trouvons que le procédé Périer-Berger mérite la préférence à cause de sa simplicité.

Quant aux encéphalocèles de la base du crâne qui font issue par le nez ou par la bouche, on comprend combien il doit être difficile d'aller lier leur pédicule près de l'orifice osseux. Des opérations préliminaires variées sont alors indispensables. On trouvera sur ce surjet des indications précieuses dans le mémoire de Fenger qui avait réussi chez un de ses malades par la résection temporaire du maxillaire supérieur.

II

RACHIS ET MOELLE ÉPINIÈRE

I. — TRÉPANATION ET RÉSECTIONS RACHIDIENNES (LAMINECTOMIES)

§ 1. — Trépanation rachidienne

La trépanation peut se faire sur une gouttière vertébrale ou sur les deux gouttières à la fois. Elle convient spécialement aux régions dorsale et lombaire.

Trépanation unilatérale. — Procédé de Chalot (1886). — Du côté où l'on veut ouvrir le canal rachidien, le sujet étant couché sur le ventre, faire à fond le long des apophyses épineuses une incision de 10 centimètres au moins à cause de la profondeur de la gouttière.

Pendant qu'un aide, avec un large crochet, écarte fortement en dehors la masse des parties molles, décoller le périoste sur la ou les lames vertébrales du milieu de l'incision.

Appliquer une couronne de 1 centimètre, après avoir laissé saillir de 2 millimètres seulement la pointe de la pyramide et après avoir arrêté le curseur à 3 millimètres au-dessus des dents de la couronne.

S'il le faut, achever la séparation de la rondelle en l'enfonçant par un coup sec d'un petit instrument mousse ; puis la soulever avec l'élévatoire et l'enlever.

Pour agrandir la brèche, on n'aurait qu'à agrandir l'incision et à ajouter au-dessous deux ou plusieurs applications de couronne et faire sauter avec le ciseau les parties intermédiaires.

Ici, on risque moins qu'au crâne de léser la substance nerveuse, parce que la moelle épinière est à une certaine distance au-dessous de la dure-mère.

Trépanation médiane bilatérale. — Procédé de Chalot. — Faire la même incision que pour la résection des apophyses épineuses et dénuder à droite et à gauche les apophyses et les lames vertébrales.

Réséquer trois (ou plusieurs autres) apophyses épineuses jusqu'à leur base.

Appliquer une couronne de 2 centimètres, après avoir placé la pointe de la pyramide non pas dans un intervalle ou hiatus interépineux du canal, mais sur la base même d'une apophyse réséquée ; puis enlever la rondelle.

Horsley, en 1887, ayant à enlever une tumeur intramédullaire sur les indications de Gowers, a d'abord ouvert le canal dorsal par un procédé analogue à celui que nous venons de décrire. Puis c'est à travers la brèche créée par le trépan qu'il a sectionné avec des cisailles les lames vertébrales situées au-dessus et au-dessous.

Après l'ouverture du rachis, le reste de l'opération varie naturellement suivant le diagnostic ou les lésions que l'on découvre.

§ 2. — Résection du rachis

La chirurgie rachidienne a fait dans ces dernières années des progrès considérables, et son champ d'action tend à s'accroître de jour en jour. On a attaqué toutes les régions de la colonne vertébrale, les corps vertébraux aussi bien que les arcs postérieurs ; on a plus ou moins largement ouvert le canal vertébral ; on a porté les instruments sur les méninges, sur la moelle elle-même, et jusque sur les racines nerveuses (Abbe, Horsley et Bennet, Chipault, Faure).

a. **Résection des apophyses épineuses.** — Faire à fond sur les apophyses

dorsales ou lombaires une incision longitudinale de 7 centimètres, par exemple. Avec la rugine, jusqu'aux lames vertébrales, dénuder les côtés des apophyses.

Diviser les ligaments sus-épineux et interépineux qui rattachent en haut et en bas les apophyses sacrifiées aux autres apophyses.

Sectionner les apophyses, jusqu'à leur base, avec des cisailles ou des tenailles incisives.

b. **Résection des lames vertébrales ou laminectomie**. — Procédé sous-périosté d'Ollier : 1er *temps*. — Incision longitudinale, cotoyant la ligne des apophyses épineuses, et longue de 12 à 20-30 centimètres, selon l'étendue de la résection projetée. Dénudation à la rugine du flanc correspondant des apophyses épineuses, puis des lames vertébrales qu'on met à découvert jusqu'aux apophyses transverses et au delà, si l'on veut, en même temps, faire porter la résection sur les côtes correspondantes. Cette dénudation donne beaucoup de sang.

2e *temps*. — Décollement, avec un détache-tendon bien tranchant, du ligament sus-épineux, du périoste qui recouvre l'extrémité libre des apophyses épineuses, et, au besoin aussi, de tous les tissus interépineux, de manière à conserver absolument tout l'appareil ligamenteux de la colonne vertébrale. Dénudation des lames vertébrales de l'autre côte, pendant qu'on rejette en dehors toute la masse du tissu fibreux dur et interépineux avec les masses musculaires. Conservation des ligaments jaunes en les séparant au moyen du détache-tendon.

3e *temps*. — Une fois toute la face postérieure de la colonne mise à nu, ouvrir le canal rachidien avec une cisaille à lames coudées, étroites, dont une, l'inférieure, est mousse ; Chipault recommande spécialement la pince emporte-pièce à un mors plat de Mathieu ; ce mode opératoire convient non seulement aux arcs cervicaux et aux lames lombaires, mais encore aux lames dorsales, malgré leur direction presque perpendiculaire et leur exacte imbrication. Seulement, pour ces dernières, avant de passer la cisaille au-dessous d'elles, on coupe une série d'apophyses à leur base.

Les autres temps de la laminectomie varient nécessairement suivant qu'il s'agit d'une lésion extra-durale ou intra-durale. Dans le premier cas, le canal rachidien, une fois ouvert, la moelle épinière réclinée ou non, d'un côté ou de l'autre avec ses enveloppes, on passe immédiatement au traitement de la fracture (caillots, esquilles, fragments compressifs), de la tuberculose (grattage, évidement, ablation de séquestres, drainage de Vincent), des tumeurs intra-rachidiennes. Puis, on ferme la plaie, on la laisse ouverte, selon l'état aseptique ou non aseptique du foyer opératoire.

Dans le second cas, il faut encore ouvrir la gaine dure-mérienne par une

[1] Consultez notamment : Ollier, *Traité des résections*, p. 833, t. III, 1891. — Kirmisson, *Traité de chirurgie*, p. 671, t. III, 1891. — Chipault, *Revue de chir.*, p. 579, juillet 1891.

incision médiane et verticale entre deux pinces à griffes qui la soulèvent délicatement et c'est seulement par cette nouvelle ouverture qu'on peut explorer directement la moelle épinière, les racines nerveuses, ses enveloppes, plus intimes et qu'on peut remplir, s'il y a lieu, l'indication opératoire (ablation de caillots, suture de la moelle, suture des racines nerveuses, résection de ces racines, dégagement d'adhérences méningo-médullaires, ablation des tumeurs intra ou périmédullaires). Quand l'opération finale est terminée et l'hémostase assurée, il faut fermer avec soin la brèche au moyen d'un surjet de soie ou de catgut afin d'arrêter la perte du liquide céphalo-rachidien et de prévenir l'infection des méninges internes. Il faut ensuite réunir en deux plans les tissus fibro-périostiques et la peau.

II. — PONCTION RACHIDIENNE; OPÉRATION DE QUINCKE

La ponction rachidienne, telle que Quincke (de Hambourg) l'a conçue et pratiquée dès 1890 pour une hydrocéphalie chronique symptomatique d'une tumeur, puis étendue à d'autres affections du système cérébro-spinal, consiste à ouvrir le grand cul-de-sac sous-arachnoïdien de la queue du cheval en passant dans le deuxième ou troisième espace interlaminaire. C'est là la petite opération qu'on pratique partout sous le nom de *ponction lombaire*.

Nous avons déjà décrit longuement au chapitre de l'*Anesthésie médullaire* (p. 54) la technique aujourd'hui universellement adoptée pour la ponction lombaire, qu'il s'agisse d'une ponction exploratrice ou d'une ponction suivie d'injection. Nous n'y reviendrons pas et nous nous contenterons de reproduire ici les anciens procédés de Quincke et de Chipault, à peu près abandonnés actuellement.

Procédé de Quincke. — On se sert d'aiguilles longues de 3 à 7 centimètres, mesurant un diamètre de 0mm, 6 à 1 millimètre et pourvues d'un mandrin, qu'on retire quand on a pénétré dans le canal et qu'on remplace par un petit appareil servant à mesurer la pression du liquide et la quantité évacuée.

Le patient étant couché sur le côté, les jambes repliées sous le corps, et la colonne vertébrale aussi infléchie que possible, après avoir reconnu les vertèbres lombaires et marqué d'un trait à gauche leurs parties horizontales, enfoncer l'aiguille sur la ligne médiane entre les apophyses épineuses chez l'enfant, à 5-10 millimètres à droite ou à gauche de la ligne médiane chez l'adulte ; chez ce dernier, l'orienter en pénétrant de façon à atteindre la ligne médiane quand elle rencontrera la dure-mère. La profondeur à laquelle il faut piquer est de 2 centimètres chez l'enfant, de 4 à 6 centimètres chez l'adulte. (Ces chiffres équivalent à l'épaisseur totale des tissus, peau, masse commune et ligaments jaunes, qui séparent le canal sous-arachnoïdien de la surface extérieure.)

Lorsqu'on a la sensation d'être arrivé dans le lac, retirer le mandrin, et, si le liquide apparaît, ajouter le petit appareil déjà mentionné. Si le liquide n'apparaît pas, enfoncer ou retirer légèrement l'aiguille ou lui imprimer des mouvements de latéralité. Jamais d'aspiration.

Lorsque l'écoulement devient très lent, ou que la pression tombe à 40 millimètres ou au-dessous, enlever l'aiguille, comprimer légèrement la piqûre et la fermer avec du collodion iodoformé.

Suivant la force du jet, d'après Quincke, on laisse s'écouler de 20 à 100 centimètres cubes de liquide chez l'adulte, 2 à 66 centimètres cubes chez l'enfant.

L'anesthésie générale est inutile ; de même l'anesthésie locale, puisque la peau de la région est très peu sensible.

Procédé de Chipault. — Le sujet étant placé dans le décubitus latéral, les jambes et le tronc fléchis, déterminer l'espace lombo-sacré en reconnaissant les apophyses épineuses de la 5e vertèbre lombaire et de la 1re vertèbre sacrée qui le limitent. Sur l'un des côtés de la première apophyse épineuse sacrée, enfoncer péniblement le trocart à travers la peau et l'aponévrose extrêmement dure, et le diriger en avant et légèrement en haut et en dedans. Pénétrer du premier coup à 2 ou 3 centimètres chez l'enfant, à 4 centimètres chez l'adulte. Presque toujours il est nécessaire de faire pénétrer l'instrument un peu plus profondément avant de frôler avec sa pointe le bord inférieur du premier arc sacré. Ce bord apprécié, abaisser un peu le manche de l'instrument pour contourner l'obstacle, puis enfoncer encore de 1 centimètre chez l'enfant, de 2 centimètres chez l'adulte. Enfin retirer le mandrin.

Le liquide céphalo-rachidien s'écoule par grosses gouttes, qui oscillent, synchroniquement à la respiration, à l'extrémité du tube avant de tomber. Elles sont d'ordinaire claires comme de l'eau de roche.

L'évacuation spontanée terminée, oblitérer la piqûre avec un peu d'ouate collodionnée.

Chipault, pour pratiquer la ponction, se sert de deux canules (fabriquées chez Collin), munies de mandrins spéciaux, qui ont un diamètre de 1 à 2 millimètres et une longueur de 10 centimètres. Elles sont graduées extérieurement en centimètres et millimètres dans leurs 6 centimètres moyens, ce qui permet d'apprécier exactement le degré de pénétration.

III. — DRAINAGE SOUS-ARACHNOIDIEN RACHIDIEN

Le drainage du système sous-arachnoïdien médullaire n'a guère plus été employé, nous croyons, depuis que Quincke à mis à notre disposition la simple ponction lombaire et que l'on connaît les tentatives infructueuses faites par d'Essex Wynter et par quelques autres dans le traitement de la méningite tuberculeuse. Reste à savoir s'il mérite d'être condamné à l'oubli, s'il ne serait pas susceptible de quelques applications spéciales.

En ce dernier cas, c'est à la région lombaire inférieure et, de préférence, dans l'espace lombo-sacré ou à son voisinage, qu'on établirait le drainage. On ferait la voie par une incision transversale de l'espace ou par la laminectomie de la 5e vertèbre lombaire.

IV. — CURE RADICALE DU SPINA-BIFIDA (HYDRORACHIS)

Il est avéré que les trois quarts des enfants affectés de spina-bifida meurent avant la fin de la première année, et même la majeure partie de ces trois quarts, dans le courant du premier mois. La rupture accidentelle, l'ulcération de la tumeur, la méningite consécutive, nous expliquent bien cette mortalité dans une certaine mesure. Mais il faut observer que les enfants ainsi malformés naissent généralement faibles et chétifs. Aussi, avant d'entreprendre une opération, à moins d'indication urgente (menace de rupture[1] ou rupture toute

[1] C'est dans des cas de ce genre que Walther et Monod ont opéré avec succès : l'un *quatre heures*, l'autre cinq jours après la naissance (*Soc. de chir.*, 19 mars 1892 et 22 mars 1893).

récente), si l'état général laisse à désirer, on agira sagement en attendant une série de mois ou même d'années et en se bornant à la simple protection de la tumeur. Comme le dit très bien Karewski, il faut être sûr d'avoir devant soi des enfants viables.

D'autre part, tous les spina-bifida considérés en eux-mêmes ne sont pas rationnellement opérables : si la fissure vertébrale est très étendue, si la tumeur a un volume exceptionnel, et n'offre pas assez de peau normale pour recouvrir la brèche, si elle est stationnaire et pourvue d'une peau résistante, il vaut mieux n'y point toucher. La coexistence de phénomènes paralytiques, de troubles trophiques ne contre-indique pas l'opération, mais elle impose une réserve absolue dans le pronostic thérapeutique de ces complications ; Senenko, toutefois, a observé une amélioration remarquable des troubles paralytiques après l'opération.

Par opération nous entendons l'*excision de la tumeur à l'instrument tranchant*. C'est le seul mode d'intervention qui tende de plus en plus, et avec raison, à dominer tous les autres dans la pratique chirurgicale.

Quelques notions anatomo-pathologiques élémentaires ne seront peut-être pas inutiles à rappeler en manière d'exorde. Le spina-bifida est *ordinairement sessile* et *renferme alors presque toujours huit fois sur dix*, outre le liquide, *un segment de la moelle épinière et des nerfs* : la moelle (ou le tractus médullaire qui s'en détache), tantôt décrit une courbe à la face interne du sac méningé en lui adhérant sur quelque point, tantôt y prend insertion par un renflement ou par un pinceau de faisceaux dissociés, tantôt enfin s'y étale en une membrane plus ou moins mince; quant aux nerfs qui émanent de cette partie de la moelle, ils affectent souvent la disposition d'une série d'anses transversales à convexité postérieure ou ils sont alignés suivant un point vertical (fig. 562) pour entrer plus bas dans le canal rachidien. C'est là ce qu'on observe le plus communément dans les spina-bifida de la moitié inférieure du rachis (méningo-myélocèles). D'autres fois, surtout dans la région cervicale, l'hydrorachis se montre pédiculé et ne contient que du liquide (méningocèle). Enfin, au point de vue plastique, il n'est pas moins important de savoir que la fissure vertébrale tantôt présente sur les bords des restes plus ou moins considérables de lames vertébrales, tantôt en est absolument dépourvue ou à peu près.

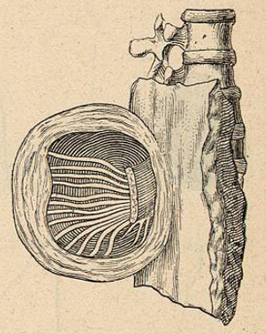

Fig. 562. — Spina-bifida (Trèves), nerfs alignés suivant un plan vertical.

Il y a lieu de distinguer deux classes d'excision : l'*excision simple* et l'*excision plastique*, celle-ci comprenant un bon nombre de dérivés. Mais dans l'une et dans l'autre il est trois points essentiels à observer : 1° l'*asepsie pendant l'opération* ; 2° la *fermeture hermétique mécanique de la brèche méningée*, pour empêcher autant que possible la perte secondaire de liquide céphalo-rachidien et surtout pour prévenir la production d'une fistule, source fréquente de méningite mortelle ; 3° l'*asepsie après l'opération*, toujours pour assurer la réunion immédiate.

§ 1. — Excision simple

Le patient anesthésié et couché sur le flanc, la tête basse, le bassin élevé, cerner la tumeur par deux incisions cutanées semi-elliptiques, suivant son