Suivant la force du jet, d'après Quincke, on laisse s'écouler de 20 à 100 centimètres cubes de liquide chez l'adulte, 2 à 66 centimètres cubes chez l'enfant.

L'anesthésie générale est inutile ; de même l'anesthésie locale, puisque la peau de la région est très peu sensible.

Procédé de Chipault. — Le sujet étant placé dans le décubitus latéral, les jambes et le tronc fléchis, déterminer l'espace lombo-sacré en reconnaissant les apophyses épineuses de la 5e vertèbre lombaire et de la 1re vertèbre sacrée qui le limitent. Sur l'un des côtés de la première apophyse épineuse sacrée, enfoncer péniblement le trocart à travers la peau et l'aponévrose extrêmement dure, et le diriger en avant et légèrement en haut et en dedans. Pénétrer du premier coup à 2 ou 3 centimètres chez l'enfant, à 4 centimètres chez l'adulte. Presque toujours il est nécessaire de faire pénétrer l'instrument un peu plus profondément avant de frôler avec sa pointe le bord inférieur du premier arc sacré. Ce bord apprécié, abaisser un peu le manche de l'instrument pour contourner l'obstacle, puis enfoncer encore de 1 centimètre chez l'enfant, de 2 centimètres chez l'adulte. Enfin retirer le mandrin.

Le liquide céphalo-rachidien s'écoule par grosses gouttes, qui oscillent, synchroniquement à la respiration, à l'extrémité du tube avant de tomber. Elles sont d'ordinaire claires comme de l'eau de roche.

L'évacuation spontanée terminée, oblitérer la piqûre avec un peu d'ouate collodionnée.

Chipault, pour pratiquer la ponction, se sert de deux canules (fabriquées chez Collin), munies de mandrins spéciaux, qui ont un diamètre de 1 à 2 millimètres et une longueur de 10 centimètres. Elles sont graduées extérieurement en centimètres et millimètres dans leurs 6 centimètres moyens, ce qui permet d'apprécier exactement le degré de pénétration.

III. — DRAINAGE SOUS-ARACHNOIDIEN RACHIDIEN

Le drainage du système sous-arachnoïdien médullaire n'a guère plus été employé, nous croyons, depuis que Quincke à mis à notre disposition la simple ponction lombaire et que l'on connaît les tentatives infructueuses faites par d'Essex Wynter et par quelques autres dans le traitement de la méningite tuberculeuse. Reste à savoir s'il mérite d'être condamné à l'oubli, s'il ne serait pas susceptible de quelques applications spéciales.

En ce dernier cas, c'est à la région lombaire inférieure et, de préférence, dans l'espace lombo-sacré ou à son voisinage, qu'on établirait le drainage. On ferait la voie par une incision transversale de l'espace ou par la laminectomie de la 5e vertèbre lombaire.

IV. — CURE RADICALE DU SPINA-BIFIDA (HYDRORACHIS)

Il est avéré que les trois quarts des enfants affectés de spina-bifida meurent avant la fin de la première année, et même la majeure partie de ces trois quarts, dans le courant du premier mois. La rupture accidentelle, l'ulcération de la tumeur, la méningite consécutive, nous expliquent bien cette mortalité dans une certaine mesure. Mais il faut observer que les enfants ainsi malformés naissent généralement faibles et chétifs. Aussi, avant d'entreprendre une opération, à moins d'indication urgente (menace de rupture[1] ou rupture toute

[1] C'est dans des cas de ce genre que Walther et Monod ont opéré avec succès : l'un *quatre heures*, l'autre cinq jours après la naissance (*Soc. de chir.*, 19 mars 1892 et 22 mars 1893).

récente), si l'état général laisse à désirer, on agira sagement en attendant une série de mois ou même d'années et en se bornant à la simple protection de la tumeur. Comme le dit très bien Karewski, il faut être sûr d'avoir devant soi des enfants viables.

D'autre part, tous les spina-bifida considérés en eux-mêmes ne sont pas rationnellement opérables : si la fissure vertébrale est très étendue, si la tumeur a un volume exceptionnel, et n'offre pas assez de peau normale pour recouvrir la brèche, si elle est stationnaire et pourvue d'une peau résistante, il vaut mieux n'y point toucher. La coexistence de phénomènes paralytiques, de troubles trophiques ne contre-indique pas l'opération, mais elle impose une réserve absolue dans le pronostic thérapeutique de ces complications ; Senenko, toutefois, a observé une amélioration remarquable des troubles paralytiques après l'opération.

Par opération nous entendons l'*excision de la tumeur à l'instrument tranchant*. C'est le seul mode d'intervention qui tende de plus en plus, et avec raison, à dominer tous les autres dans la pratique chirurgicale.

Quelques notions anatomo-pathologiques élémentaires ne seront peut-être pas inutiles à rappeler en manière d'exorde. Le spina-bifida est *ordinairement sessile* et *renferme alors presque toujours huit fois sur dix*, outre le liquide, *un segment de la moelle épinière et des nerfs* : la moelle (ou le tractus médullaire qui s'en détache), tantôt décrit une courbe à la face interne du sac méningé en lui adhérant sur quelque point, tantôt y prend insertion par un renflement ou par un pinceau de faisceaux dissociés, tantôt enfin s'y étale en une membrane plus ou moins mince; quant aux nerfs qui émanent de cette partie de la moelle, ils affectent souvent la disposition d'une série d'anses transversales à convexité postérieure ou ils sont alignés suivant un point vertical (fig. 562) pour entrer plus bas dans le canal rachidien. C'est là ce qu'on observe le plus communément dans les spina-bifida de la moitié inférieure du rachis (méningo-myélocèles). D'autres fois, surtout dans la région cervicale, l'hydrorachis se montre pédiculé et ne contient que du liquide (méningocèle). Enfin, au point de vue plastique, il n'est pas moins important de savoir que la fissure vertébrale tantôt présente sur les bords des restes plus ou moins considérables de lames vertébrales, tantôt en est absolument dépourvue ou à peu près.

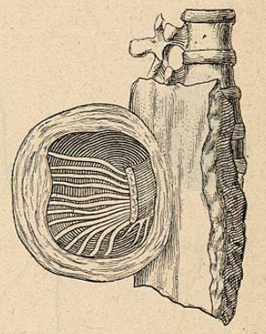

Fig. 562. — Spina-bifida (Trèves), nerfs alignés suivant un plan vertical.

Il y a lieu de distinguer deux classes d'excision : l'*excision simple* et l'*excision plastique*, celle-ci comprenant un bon nombre de dérivés. Mais dans l'une et dans l'autre il est trois points essentiels à observer : 1° l'*asepsie pendant l'opération* ; 2° la *fermeture hermétique mécanique de la brèche méningée*, pour empêcher autant que possible la perte secondaire de liquide céphalo-rachidien et surtout pour prévenir la production d'une fistule, source fréquente de méningite mortelle ; 3° l'*asepsie après l'opération*, toujours pour assurer la réunion immédiate.

§ 1. — Excision simple

Le patient anesthésié et couché sur le flanc, la tête basse, le bassin élevé, cerner la tumeur par deux incisions cutanées semi-elliptiques, suivant son

grand axe vertical, ou transversal (fig. 563 et fig. 564) sous la limite de la peau normale et des téguments amincis et transparents un *peu plus haut* d'un côté que de l'autre pour éviter la correspondance de la ligne de réunion cutanée avec celle des réunions profondes; il faut, en tout cas, conserver assez d'étoffe pour recouvrir ultérieurement les parties sous-jacentes.

Disséquer à droite et à gauche les lambeaux de peau jusqu'à la base apparente de la tumeur.

Isoler le sac méningé en suivant son collet jusqu'au pourtour de la brèche

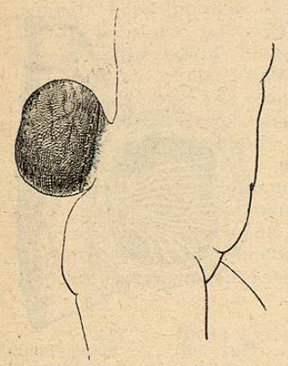

Fig. 563. — Spina-bifida, lombo-sacré du volume du poing, chez une fillette de deux mois et demi (Chalot).

ab, incision de la peau.

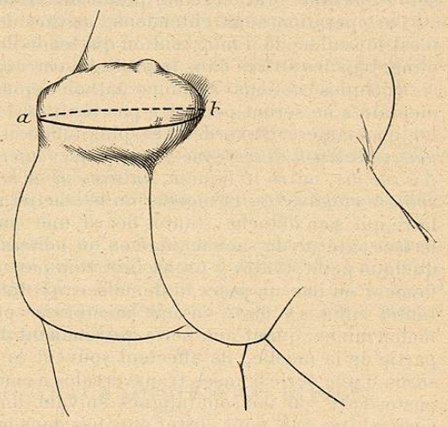

Fig. 564. — Spina-bifida sacré inférieur du volume d'une mandarine, chez une fille de trois ans et demi (Chalot).

ab, incision de la peau.

vertébrale. Si l'on était gêné par le volume du sac, le ponctionner latéralement et laisser *lentement* s'écouler le liquide.

Inciser largement le sac sur le côté et examiner l'intérieur. S'il ne contient que du liquide et si son collet n'est pas trop gros, étreindre ce dernier avec une ligature massive qu'on arrête *en deçà* en passant un chef en travers avec une aiguille et en nouant ce chef avec l'autre. Couper les chefs à ras. Exciser le sac à un demi-centimètre de la double ligature et, pour plus de sûreté, fermer le petit moignon par un surjet serré.

Au lieu d'exciser le sac, Karewski le tord, le lie et l'assujettit en guise de fort bouchon sur la perte de substance vertébrale.

Si le sac contient de la moelle épinière ou un prolongement médullaire et des nerfs, sectionner l'insertion terminale de la moelle ou de ses prolongements, couper ou décoller ses adhérences filamenteuses, décoller la membrane étalée qui parfois représente la moelle, disséquer au bistouri ou aux ciseaux ou dégager par une traction vigoureuse les gros cordons nerveux qui

cheminent dans le sac jusqu'au delà du collet, et réduire tout le restant d'organes nerveux dans le canal rachidien[1]. Puis terminer l'opération comme dans le cas précédent de méningocèle.

Lorsque le collet est trop étendu en hauteur, l'exciser d'abord, fermer sa coupe par un surjet serré de soie fine, inverser si l'on peut la ligne de réunion dans la fissure vertébrale, et réunir à la Lemhert la face externe du collet par un autre surjet. La suture en bourse renforcée par des capitons peut donner également une bonne occlusion.

Le collet étant fermé d'une manière ou d'une autre, rapprocher les tissus fibro-musculaires voisins et les réunir exactement au moyen d'un autre surjet par-dessus le moignon méningé, en évitant les espaces morts.

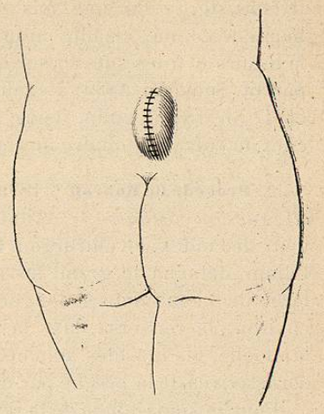

Fig. 565. — Suture de la peau après l'opération du spina-bifida, même sujet que figure 563.

Enfin, réunir la peau avec du crin de Florence ou du fil d'argent fin (fig. 565) après avoir réduit, au besoin, les lambeaux cutanés par quelques coups de ciseaux.

§ 2. — Excision plastique

La technique de l'excision simple, est, en somme, à peu près celle des hernies abdominales où l'on s'occupe uniquement de retrancher le sac péritonéal et de lier ou coudre son collet sans toucher à l'orifice ou au canal qui a livré passage au sac. Dans l'excision plastique, le chirurgien cherche précisément à compléter son programme en fermant la fissure osseuse par laquelle s'est échappé l'hydrorachis. Il dispose aujourd'hui pour cela d'une série de procédés dits *ostéoplastiques*, où l'on utilise soit les os et le périoste de la fissure ou de son voisinage, soit les os et le périoste d'un animal.

a. **Procédés auto-ostéoplastiques**. — Ce sont en principe les meilleurs, et il faut leur donner la préférence toutes les fois qu'ils sont applicables.

[1] Autant que possible, ainsi que l'avaient déjà fait remarquer également Bellanger (th. de Paris, 1891) et V. Rochet (*Arch. prov. de chir.*, p. 536, 1892), il faut conserver les éléments nerveux qu'on découvre à l'intérieur de l'hydrorachis, et s'en tenir à leur dissection méthodique, à l'exemple de Périer, Hildebrand, Rosenbach, Picqué, etc. Mais, si la dissection est irréalisable, il ne *faut point reculer devant l'excision*. L'observation clinique a démontré que, *dans la majorité des cas, l'excision n'entraîne point de troubles de la motilité et de la sensibilité*, ou *que ces troubles sont insignifiants*.

L'histologie parle, d'autre part, dans le même sens. Recklinghausen a constaté que la moelle contenue dans les tumeurs lombo-sacrées est à peu près totalement altérée ; et d'après les études de Koch, le spina-bifida cervical ne présente le plus souvent qu'un prolongement *anerveux* des cornes postérieures.

1° **Procédé de Dollinger** (1885) (*mobilisation des lames vertébrales*). — Il consiste, le sac une fois réséqué et son collet suturé, à mobiliser en bande avec une cisaille ou un ciseau les lames rudimentaires qui bordent la fissure et à les suturer sur la ligne médiane, Dollinger a obtenu un succès parfait. Senenko (1889) a également réussi par un procédé analogue. V. Rochet[1] (de Lyon) enfin, nous signalait, en 1892, un beau succès personnel chez un enfant de quatre ans environ atteint de spina-bifida cranio-dorsal.

2° **Procédé de Bobroff**[2] (1899) (*mobilisation de lambeaux osseux pédiculés, iliaques ou costaux*). — Ayant à combler une fissure sacrée qui avait la largeur de l'index, ce chirurgien fit deux incisions le long du bord supérieur de l'ilium, détacha le grand fessier, cisela sur la crête iliaque une pièce d'os large de 3 centimètres, longue de 2 centimètres, épaisse de 2 centimètres environ, la renversa dans la brèche spinale, le périoste en avant contre la moelle, les muscles spinaux faisant office de charnière, et la réunit aux bords avivés de la brèche par deux points de suture. Le résultat fut excellent.

Pour le spina-bifida de la région dorsale, Bobroff propose d'obturer la fissure aux dépens des côtes adjacentes, en ciselant leur lame externe, mais en laissant les lambeaux osseux adhérents aux parties molles juxtavertébrales et en les faisant passer *à travers* les muscles spinaux, non à leur surface.

D'après Mme Eliacheff (*Revue de chir.*, 1896), le procédé de Bobroff a été appliqué sept fois en Russie ; il y a eu deux morts et cinq succès (améliorations ou guérisons).

3° **Procédé de A. Broca**[3] (*dédoublement des apophyses transverses*). — Se trouvant en présence d'une fissure très large, formée par quatre vertèbres (deux dorsales et deux lombaires) dont les apophyses transverses débordaient de chaque côté, après avoir suturé la dure-mère sur la ligne médiane autour de la moelle, Broca dédoubla les quatre apophyses de chaque côté au bistouri, parallèlement à leurs faces, renversa en dedans les huit petits volets ainsi obtenus et les sutura deux à deux sur la ligne médiane ; seuls les deux inférieurs ne purent être amenés en contact, vu la largeur de la fissure.

4° **Procédé de Chipault** (*deux lambeaux périostiques ou ostéo-périostiques*). — On prend ces lambeaux sur le sacrum, lorsqu'on opère un spina-bifida de la région sacrée et qu'il ne reste aucune trace d'arc vertébral. Bayer[4] avait déjà proposé d'emprunter les lambeaux périostiques au canal sacré lui-même pour en couvrir le sac une fois suturé.

b. **Procédés hétéroplastiques**. — Nous nous contentons de mentionner la transplantation du périoste d'un jeune lapin faite avec plus ou moins de

[1] V. Rochet (*Arch. prov. de chir.*, 1892.
[2] Bobroff (*C. f. Chir.*, n° 22, 1892).
[3] A. Broca. Des extirpations du spina-bifida (*Congr. de chir.*, Lyon, 1894).
[4] Bayer (*Prag. m. W.*, p. 49, 1890).

succès par Mayo, Jessop, Hayes, la surface extérieure appliquée contre le collet du sac préalablement excisé ; ainsi que l'occlusion de la fissure vertébrale au moyen d'un segment d'omoplate de lapin, telle que P. Berger l'a pratiquée avec un bon résultat chez une fillette de sept semaines.

Quelle que soit la méthode d'excision employée, la partie du pansement qui recouvre la ligne de réunion doit pouvoir rester en place pendant une huitaine de jours sans le moindre décollement et sans la moindre infiltration ; sans quoi l'on risque de perdre les petits opérés par l'infection secondaire due au contact inévitable de l'urine et des matières fécales. On se sert pour cela d'ouate collodionnée, et mieux de pâtes adhésives, comme celles de Socin, de v. Bruns, etc., ou de vernis imperméables.

Après la cicatrisation, on continue à comprimer la partie opérée avec un bandage convenable. Malheureusement si le spina-bifida reste guéri, *on ne voit que trop souvent survenir ensuite une hydrocéphalie plus ou moins grave*. C'est là le gros point noir du pronostic thérapeutique.

L'excision plastique ne s'impose pas absolument par son caractère ni par ses résultats anatomiques. La plupart des chirurgiens (Bayer, Karewski, Hildebrand, A. Broca, etc.) pensent, et nous avons constaté plusieurs fois nous-même, que l'excision simple suffit généralement pour donner une cicatrice ferme et pour éviter la récidive.

V. — RÉSECTION INTRA-DURALE DES RACINES POSTÉRIEURES DES NERFS RACHIDIENS

La résection intra-durale des racines postérieures, pratiquée presque simultanément, en 1888, par Abbe et par Bennett, n'est devenue une opération bien réglée que l'année suivante entre les mains de Horsley. Elle a depuis été particulièrement étudiée par Chipault[1] et Demoulin.

Les indications sont fournies : 1° par les névralgies rebelles périphériques où l'on a épuisé non seulement les moyens médicaux, mais encore toutes les autres ressources de la chirurgie, et où l'on a intérêt à ménager la fonction motrice ; 2° par les névralgies radiculaires qui ont résisté à la médecine.

Procédé de Chipault. — « Deux ou trois jours après une laminectomie préalable (l'opération se fait en deux séances), écarter les lèvres de la plaie, mettre largement à nu la face postérieure du fourreau dural et l'inciser longitudinalement ; la moelle et les racines sont alors à découvert.

« Bien isoler la racine qu'il s'agit de réséquer, la soulever sur un crochet mousse et la sectionner de bas en haut à l'aide d'un ciseau très tranchant, coudé sur le plat et à long manche, d'abord au ras de son insertion médullaire, puis au ras de son passage dural, sections qui doivent se faire sans tiraillements : l'interne pour ne pas blesser la moelle, l'externe pour ne pas blesser la racine antérieure, en ce point très voisine de la postérieure.

[1] Chipault, *Travaux de neurologie chirurgicale*, 1895 et *Traité de Chirurgie* de Le Dentu et Delbet, t. IV, p. 873, 1897.

« Avec ces précautions, on peut réséquer plus d'un centimètre des racines cervicales, trois ou quatre des racines dorsales, plus encore des racines lombaires et sacrées. »

Il ne faut pas oublier que la résection intra-durale est une opération grave, puisque, nous dit Chipault, deux opérés sur sept sont morts de shock. On ne doit y recourir que dans le cas de nécessité absolue et dans des conditions biens déterminées.

Au point de vue thérapeutique, on a constaté toujours la diminution considérable ou la disparition complète des douleurs. Entre autres, le malade que Chipault a présenté au Congrès français de chirurgie de 1895, et en 1897 à l'Académie de médecine, auquel il avait réséqué la huitième racine postérieure cervicale droite pour une névralgie rebelle du membre supérieur, ne souffrait plus depuis l'opération, c'est-à-dire depuis plus de deux ans. Ch. Monod et Chipault ont réséqué également la dernière racine cervicale, la première dorsale et une partie de la deuxième, pour une névralgie rebelle du moignon du bras.

VI. — REDRESSEMENT RAPIDE DU RACHIS DANS LE MAL DE POTT ET LES SCOLIOSES GRAVES

§ 1. — Mal de Pott

La méthode première de Calot, — caractérisée par l'*excision préliminaire des apophyses épineuses* saillantes, *la section linéaire des corps vertébraux* en certains cas, le *redressement brusque à l'aide de fortes tractions ou pressions*, — est aujourd'hui complètement abandonnée en faveur de manœuvres beaucoup plus douces et plus prudentes.

La technique du redressement rapide comprend deux temps principaux : la *réduction* et la *contention* avec un grand appareil plâtré qui enserre le tronc, le cou et parfois la tête sauf la face.

1° Réduction. — Elle peut se faire en position verticale ou horizontale.

a. *Position verticale*. — Employée dans les cas légers, où la réduction est facile. L'enfant, non endormi, est suspendu à la tringle de Sayre à l'aide d'une double fronde occipito-mentonnière analogue à celle que nous décrirons plus bas. On l'élève jusqu'à ce que les pieds quittent le sol. On peut faire exercer des tractions sur les membres inférieurs soit par des poids, soit par des aides, tandis que le chirurgien appuie directement avec ses mains sur la gibbosité.

Levassort et Bilhaut ont proposé de suspendre l'enfant « tête basse » afin de pouvoir pratiquer l'anesthésie sans dangers.

La correction obtenue, on applique immédiatement un grand appareil plâtré comme nous le dirons plus loin et la suspension n'est supprimée que lorsque le plâtre est solide (fig. 569).

b. *Position horizontale*. — Elle convient aux cas plus prononcés. L'enfant, habituellement endormi, est couché sur la table d'opération, le ventre en bas. On applique sur la nuque et sous le menton un petit bandage en toile fig. 566), qui a pour but de faciliter l'extension exercée tout à l'heure sur la tête et par son intermédiaire sur le rachis. Ce bandage se construit, séance tenante, avec deux bandes, longues de 80 à 90 centimètres environ, qui emboîtent par leur partie moyenne : l'une, le menton : l'autre, la partie postérieure de la tête. Les chefs des bandes viennent se rejoindre au-dessus de

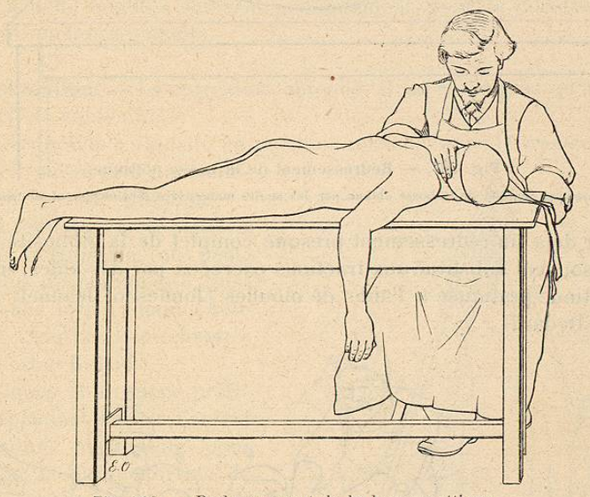

Fig. 566. — Redressement de la bosse pottique.

Enfant couché, le ventre en bas, sur la table d'opération ; la tête est garnie d'un bandage en toile qui doit servir à l'extension du rachis.

l'oreille de chaque côté, et sont fixées solidement l'une à l'autre en ce point par des épingles de nourrice. A 20 ou 30 centimètres de ce point d'intersection, les extrémités flottantes des bandes sont saisies par les mains d'un aide vigoureux, et, si possible, déjà exercé. Il est encore plus commode de nouer ces extrémités l'une à l'autre de chaque côté et de loger les nœuds dans les rainures latérales d'une tringle transversale, par exemple dans les crochets de la pièce métallique transversale de l'appareil à suspension de Sayre. L'aide saisira cette barre à pleines mains pour faire l'extension du rachis. A cet aide on en associe deux autres ; qui vont tirer sur les deux bras.

Deux autres aides sont placés du côté des pieds pour tirer sur les membres inférieurs, c'est-à-dire sur l'extrémité inférieure du rachis.

Extension et contre-extension. — Au moment donné, les aides entrent simultanément en action, et tirent d'une manière méthodique et progressive. Le rachis, même chez les tout jeunes enfants, offre une résistance beaucoup plus grande qu'on ne pense généralement ; il est bon cependant de ne pas