« Avec ces précautions, on peut réséquer plus d'un centimètre des racines cervicales, trois ou quatre des racines dorsales, plus encore des racines lombaires et sacrées. »

Il ne faut pas oublier que la résection intra-durale est une opération grave, puisque, nous dit Chipault, deux opérés sur sept sont morts de shock. On ne doit y recourir que dans le cas de nécessité absolue et dans des conditions biens déterminées.

Au point de vue thérapeutique, on a constaté toujours la diminution considérable ou la disparition complète des douleurs. Entre autres, le malade que Chipault a présenté au Congrès français de chirurgie de 1895, et en 1897 à l'Académie de médecine, auquel il avait réséqué la huitième racine postérieure cervicale droite pour une névralgie rebelle du membre supérieur, ne souffrait plus depuis l'opération, c'est-à-dire depuis plus de deux ans. Ch. Monod et Chipault ont réséqué également la dernière racine cervicale, la première dorsale et une partie de la deuxième, pour une névralgie rebelle du moignon du bras.

VI. — REDRESSEMENT RAPIDE DU RACHIS DANS LE MAL DE POTT ET LES SCOLIOSES GRAVES

§ 1. — Mal de Pott

La méthode première de Calot, — caractérisée par l'*excision préliminaire des apophyses épineuses* saillantes, *la section linéaire des corps vertébraux* en certains cas, le *redressement brusque à l'aide de fortes tractions ou pressions*, — est aujourd'hui complètement abandonnée en faveur de manœuvres beaucoup plus douces et plus prudentes.

La technique du redressement rapide comprend deux temps principaux : la *réduction* et la *contention* avec un grand appareil plâtré qui enserre le tronc, le cou et parfois la tête sauf la face.

1° Réduction. — Elle peut se faire en position verticale ou horizontale.

a. *Position verticale*. — Employée dans les cas légers, où la réduction est facile. L'enfant, non endormi, est suspendu à la tringle de Sayre à l'aide d'une double fronde occipito-mentonnière analogue à celle que nous décrirons plus bas. On l'élève jusqu'à ce que les pieds quittent le sol. On peut faire exercer des tractions sur les membres inférieurs soit par des poids, soit par des aides, tandis que le chirurgien appuie directement avec ses mains sur la gibbosité.

Levassort et Bilhaut ont proposé de suspendre l'enfant « tête basse » afin de pouvoir pratiquer l'anesthésie sans dangers.

La correction obtenue, on applique immédiatement un grand appareil plâtré comme nous le dirons plus loin et la suspension n'est supprimée que lorsque le plâtre est solide (fig. 569).

b. *Position horizontale*. — Elle convient aux cas plus prononcés. L'enfant, habituellement endormi, est couché sur la table d'opération, le ventre en bas. On applique sur la nuque et sous le menton un petit bandage en toile fig. 566), qui a pour but de faciliter l'extension exercée tout à l'heure sur la tête et par son intermédiaire sur le rachis. Ce bandage se construit, séance tenante, avec deux bandes, longues de 80 à 90 centimètres environ, qui emboîtent par leur partie moyenne : l'une, le menton : l'autre, la partie postérieure de la tête. Les chefs des bandes viennent se rejoindre au-dessus de

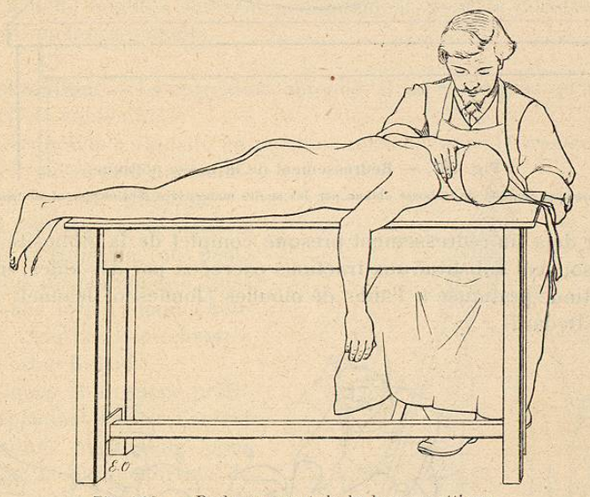

Fig. 566. — Redressement de la bosse pottique.

Enfant couché, le ventre en bas, sur la table d'opération ; la tête est garnie d'un bandage en toile qui doit servir à l'extension du rachis.

l'oreille de chaque côté, et sont fixées solidement l'une à l'autre en ce point par des épingles de nourrice. A 20 ou 30 centimètres de ce point d'intersection, les extrémités flottantes des bandes sont saisies par les mains d'un aide vigoureux, et, si possible, déjà exercé. Il est encore plus commode de nouer ces extrémités l'une à l'autre de chaque côté et de loger les nœuds dans les rainures latérales d'une tringle transversale, par exemple dans les crochets de la pièce métallique transversale de l'appareil à suspension de Sayre. L'aide saisira cette barre à pleines mains pour faire l'extension du rachis. A cet aide on en associe deux autres ; qui vont tirer sur les deux bras.

Deux autres aides sont placés du côté des pieds pour tirer sur les membres inférieurs, c'est-à-dire sur l'extrémité inférieure du rachis.

Extension et contre-extension. — Au moment donné, les aides entrent simultanément en action, et tirent d'une manière méthodique et progressive. Le rachis, même chez les tout jeunes enfants, offre une résistance beaucoup plus grande qu'on ne pense généralement ; il est bon cependant de ne pas

dépasser dans les tractions une force de 60 à 80 kilogrammes et l'on peut, du reste, se servir du dynamomètre pour contrôler la force de traction. Ces manœuvres d'extension et de contre-extension suffisent souvent à elles seules

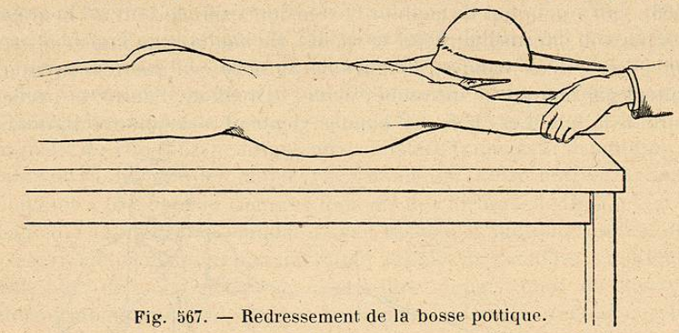

Fig. 567. — Redressement de la bosse pottique.

Effacement presque complet de la bosse obtenu par les seules manœuvres d'extension et de contre-extension.

à donner déjà un redressement presque complet de la gibbosité (fig. 567).

On a souvent substitué aux tractions exercées par des aides, une extension continue pratiquée à l'aide de moufles (Jonnesco, Jeannel) ou de vis (Lorenz, Redard).

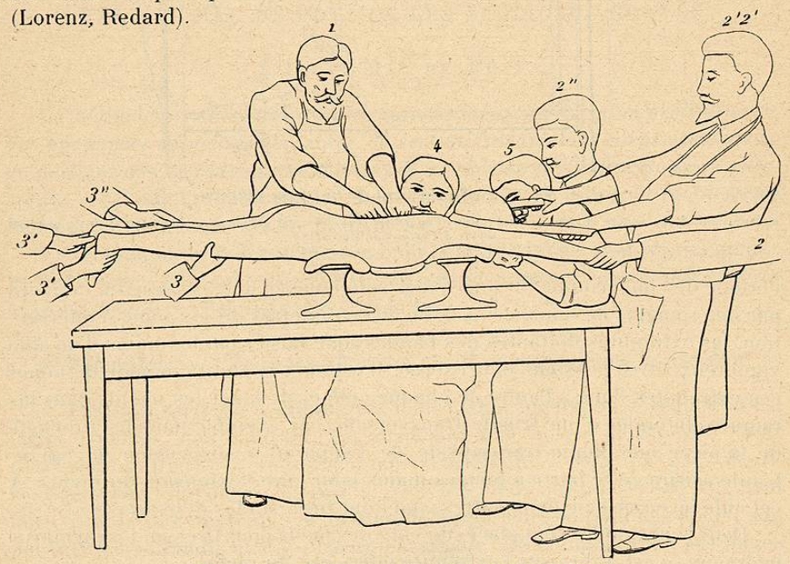

Fig. 568. — Redressement de la bosse pottique.

Correction complète obtenue par la pression directe de l'opérateur pendant les manœuvres d'extension et de contre-extension faites par les trois aides de pied et les trois aides de tête.
1, opérateur. — 2, 2', 2', 2", aides de tête. — 3, 3', 3', 3", aides de pied. — 4, aide supplémentaire à genoux soutenant de bas en haut la colonne vertébrale. — 5, chloroformiste.

Pression directe. — Lorsqu'on s'est aperçu que ces manœuvres n'ont

plus d'effet correcteur, on applique directement les mains sur la gibbosité, et le bassin et les clavicules reposant sur deux supports en bois, l'on exerce une pression méthodique mais toujours mesurée pendant qu'un aide supplémentaire, à genoux, soutient avec ses mains, de bas en haut, la colonne vertébrale (fig. 568).

L'on perçoit sous la main et l'on entend même quelquefois des craquements osseux, qui témoignent du désengrènement des deux segments rachidiens et du glissement des vertèbres les unes sur les autres.

Une à deux minutes suffisent généralement pour la correction. On la maintient quelques instants.

2° Contention. — La correction obtenue, il ne reste plus qu'à appliquer l'appareil de contention.

Si la réduction a été faite en position verticale avec le trépied de Sayre, l'appareil plâtré sera naturellement mis en cette situation.

Si la réduction a été faite en position horizontale, on peut, pour plus de commodité, suspendre dès lors l'enfant « tête haute » (Calot) ou « tête basse » (Levassort et Bilhaut).

Quelques chirurgiens préfèrent cependant laisser l'enfant en position horizontale pour appliquer la partie dorsale de l'appareil plâtré et suspendent seulement le sujet pour appliquer la partie cervicale du même appareil. Un aide remplaçant le chirurgien jusqu'après dessiccation du plâtre, commencer par appliquer, au niveau de la gibbosité, des tampons d'ouate entre-croisés qui, comprimés par les bandes plâtrées, pénétreront, en quelque sorte, de force, comme un véritable coin dans le dos, c'est-à-dire vont continuer dans l'appareil la compression très puissante que faisaient les mains de l'aide au niveau de la gibbosité. Ces tampons sont longs de 10 à 15 centimètres et mesurent deux travers de doigt d'épaisseur; la pression est plus vigoureuse s'ils sont faits avec de la ouate hydrophile. Par-dessus ces tam-

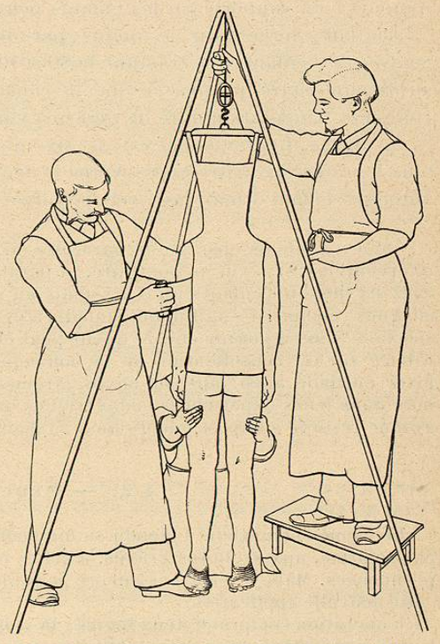

Fig. 569. — Redressement de la bosse pottique.

Application du bandage plâtré de Calot, l'enfant étant suspendu au trépied de Sayre et la contre-extension étant faite par un aide sur les deux membres inférieurs.

pons, et embrassant la totalité du tronc, sont passés des rouleaux d'ouate ordinaire. Il faut avoir soin d'appliquer une couche assez épaisse d'ouate, 2 ou 3 centimètres au moins, dans tous les points pour que la bande plâtrée ne puisse exercer nulle part de pression douloureuse. Les bandes plâtrées sont reliées ensuite par la méthode ordinaire sur cette ouate, et serrées sur la totalité du tronc. Les bandes doivent être trempées dans l'eau chaude pour que la consolidation de l'appareil ne demande que quelques minutes, — point capital, — puisque les aides doivent maintenir l'extension du rachis et la compression directe sur la gibbosité pendant tout le temps que demande la consolidation.

Le chirurgien roule des bandes plâtrées autour du cou et de la tête, ne laissant à nu que la face, de la ligne sourcilière au menton. Lorsque la partie cervicale de l'appareil est sèche, on coupe les bandes de toile qui avaient servi à l'extension de la tête et l'on fait cesser le chloroforme. Celui-ci est toujours bien supporté par les enfants pendant la suspension.

On fait exercer sur le rachis par deux aides (tirant fortement les cuisses de l'enfant) une traction de 80 à 100 kilogrammes, traction mesurée au dynamomètre jusqu'à ce que la consolidation du bandage plâtré soit complète. L'opération dure de quinze à vingt minutes.

La durée du traitement est de six mois à un an. On change l'appareil tous les trois ou quatre mois. Après le deuxième ou le troisième appareil, on autorise l'enfant à marcher avec un corset.

Calot n'a jamais observé de paralysie ou autre accident nerveux après ses interventions; il a vu, au contraire, la paralysie disparaître dans les dix jours chez six des huit enfants qu'il a soumis au redressement. Quant aux résultats éloignés ; comme il s'agit d'une maladie à évolution très longue et à localisation spéciale, nous ignorons encore quelle peut être l'influence de la correction opératoire sur la consolidation ou la non-consolidation du rachis au niveau du foyer morbide ainsi plus ou moins largement disloqué. Ménard [1] et Brun ont noté dans leurs expériences cadavériques un écart de 2 à 10 centimètres. Une grande réserve s'impose encore pour le moment à cet égard.

§ 2. — Scolioses

Le même chirurgien [2] a étendu sa méthode du redressement brusque, sous le chloroforme, aux scolioses graves, à celles où la gibbosité costale est des plus prononcées. Mais il n'est pas encore possible de connaître la portée exacte de cette nouvelle application.

L'opération comprend deux temps : la *réduction* et la *contention plâtrée ;* et ces temps s'exécutent de la même manière que pour le redressement de la bosse pottique. Seulement on peut être amené à augmenter la force de traction, c'est-à-dire à employer plus d'aides, quatre au lieu de trois à chaque extrémité, et c'est sur la *voussure costale* que porte la pression directe pendant que se fait l'extension du rachis. On complète, s'il le faut, le redressement lors de l'ablation du premier appareil, au troisième mois.

[1] Ménard (*Acad. de méd.*, 11 mai 1897) ; Ménard, Brun (*Soc. chir.*, 12 mai 1897).

[2] Calot (*Note sur la correction opératoire des scolioses graves*, Masson, éd., 1896).

Lorsque le patient a été retiré de l'appareil à suspension de Sayre, « on dégage (comme pour le mal de Pott), avec un bistouri, les joues et le menton afin de donner une liberté entière à la mâchoire inférieure. On peut dégager également les creux axillaires et même le front jusqu'à la ligne d'implantation des cheveux ».

« Si l'appareil était trop serré et gênait fâcheusement la respiration, il serait sage de l'*ouvrir par une incision médiane antérieure* et d'en laisser s'écarter les deux bords de 1 à 2 centimètres, sauf à les maintenir à cette distance par une bande roulée circulairement par-dessus l'appareil. »

« Pour aider à la dilatation du thorax du côté déprimé, on pratique *une fenêtre* de 10 à 15 centimètres dans la partie de l'appareil qui répond à cette dépression. »

VII. — FIXATION APOPHYSAIRE DIRECTE DES VERTÈBRES

(Opération de Chipault.)

Renonçant à la ligature des vertèbres au moyen de gros fils d'argent, fils qu'il passait en 8 de chiffre autour des apophyses épineuses correspondant à la déviation vertébrale (mal de Pott, scolioses et cyphoses essentielles), Chipault [1] n'emploie aujourd'hui, pour fixer les vertèbres une fois réduites, que des *griffes* de différents modèles, les unes souples, les autres rigides, « destinées à rendre plus facile et plus rapide encore la fixation des apophyses épineuses les unes aux autres ». Ces griffes doublent la résistance du rachis normal, sont bien tolérées par les tissus et ne gênent pas le développement des vertèbres.

« Cette fixation apophysaire terminée, nous dit Ombrédanne, le second temps de la manœuvre destinée à obtenir la contention parfaite consiste à fixer le malade sur une planche perforée spéciale.

« La planche en bois blanc encadrée de chêne est perforée au niveau du siège pour permettre la défécation. Au niveau des membres sont des orifices destinées à permettre le passage des sangles qui vont les immobiliser. Enfin, sur les parties latérales de la planche sont deux rails supportant les compresseurs métalliques destinés à agir directement sur les courbures pathologiques pour les maintenir corrigées.

« S'il s'agit d'une déformation à convexité postérieure, le malade est fixé au moyen de sangles dans le décubitus dorsal, les plaques métalliques latérales jouent simplement le rôle de latéro-fixateurs et sont placées de part et d'autre de la lésion.

« S'il s'agit d'une déviation latérale, on fixera sur les rails latéraux trois plaques, une large du côté de la convexité, deux plus étroites disposées en sens inverse, sur deux extrémités de l'axe. »

VIII. — OPÉRATIONS LATÉRO-RACHIDIENNES POUR L'ATTAQUE DIRECTE DU MAL DE POTT

La gibbosité, l'abcès intra ou péri-vertébral, l'abcès par congestion apparente ou encore caché, la paralysie, toutes ces manifestations ou lésions sont la conséquence, comme on le sait, dans le vrai mal de Pott, de la tuberculose des corps vertébraux. Il est, par suite, logique que maints chirurgiens aient résolu de s'attaquer directement au foyer morbide, aux corps vertébraux eux-mêmes, afin de supprimer, si possible, là comme ailleurs, tout le territoire occupé par

[1] Chipault (*Acad. de médecine*, 11 août 1897).