la pose et la suture du lambeau cutané dans la plaie intermarginale. On insinue ainsi dans la fente produite par le dédoublement de la marge ciliaire un lambeau cutané palpébral de longueur voulue.

IV. — PTOSIS

1° **Procédé de Panas** (Blépharopexie). — Dans l'opération que le professeur Panas a conçue, pour remédier à la chute paralytique ou *ptosis* de la paupière supérieure, il s'agit, comme le fait remarquer A. Terson [1], d'une vraie *blépharopexie* à résultat immédiat : le muscle releveur palpébral est *suppléé* dans son action par le muscle orbito-palpébral.

« La paupière bien tendue sur la plaque de corne, pratiquer une première incision horizontale au niveau du pli orbito-palpébral supérieur (fig. 587, A B), comprenant la peau et le muscle orbiculaire, de façon à mettre à nu le ligament suspenseur. De cette incision, faire partir latéralement deux autres incisions verticales et légèrement divergentes jusqu'au bord supérieur du tarse où on leur donne une direction horizontale et courbe parallèle à l'incision supérieure (fig. 587, A′ C, B′ C′) ; on s'arrête près du point lacrymal en dedans et de la commissure externe en dehors. Disséquer de haut en bas le lambeau ainsi délimité, en même temps qu'on libère les deux petits volants triangulaires latéraux, de façon à mettre le squelette fibreux de la paupière à découvert.

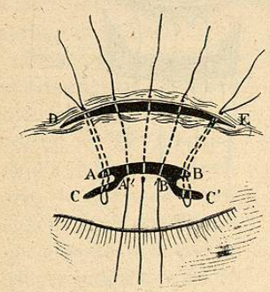

Fig. 587. — Blépharopexie (opér. de Panas).

« Faire le long et tout près du bord supérieur du sourcil une incision semi-circulaire à concavité inférieure (fig. 587, DE), qui intéresse la peau et la couche musculaire épaisse, formée par l'entrelacement du frontal avec le sourcilier. Saisissant alors avec une pince le pont compris entre les deux incisions sus et sous-sourcilières, le mobiliser par transfixion à l'aide du bistouri passé verticalement au-dessous.

« Avec une anse de fil armée de deux aiguilles accrocher le sommet du lambeau, le faire glisser sous le pont cutané jusqu'à ce qu'il vienne s'adapter à la lèvre supérieure de la boutonnière frontale, et l'y fixer en ajoutant, s'il le faut deux autres points de suture latéraux.

« Pour doser l'effet, varier la longueur du lambeau, en pratiquant la première incision horizontale de la paupière plus ou moins près du sourcil, ou en excisant le sommet du lambeau dans l'étendue qu'on juge nécessaire.

« Si l'on s'aperçoit que la paupière a de la tendance à s'ectropionner, ajouter de chaque côté un point de suture profond passé à travers le ligament suspenseur. »

[1] A. Terson, *Traité de chir. clin.*, de Le Dentu et Delbet, 1897, t. V, p. 80.

Les résultats donnés par ce procédé, entre les mains de Panas et autres opérateurs ont été bons.

2° **Procédé de Motais** [1]. — Ce procédé de même que celui de Parinaud s'adresse à la suppléance du muscle droit supérieur.

Instruments : deux crochets aigus, un grand crochet à strabisme, ciseaux courbes à strabisme, ciseaux fins droits, une pince à griffes à fixation, une pince à fixation à mors larges, avec ou sans griffes, un fil portant à chaque extrémité une aiguille demi courbe, une forte aiguille.

Opération : 1er *temps*. — La paupière supérieure est renversée, le crochet double est fixé dans la sclérotique à 3 ou 4 milimètres au-dessus de la cornée et l'œil fortement attiré en bas. Un second crochet attire en haut le cartilage tarse renversé. Toute la partie supérieure de la sclérotique est bien à découvert et le cul-de-sac parfaitement déplissé. Les deux crochets sont confiés à un aide.

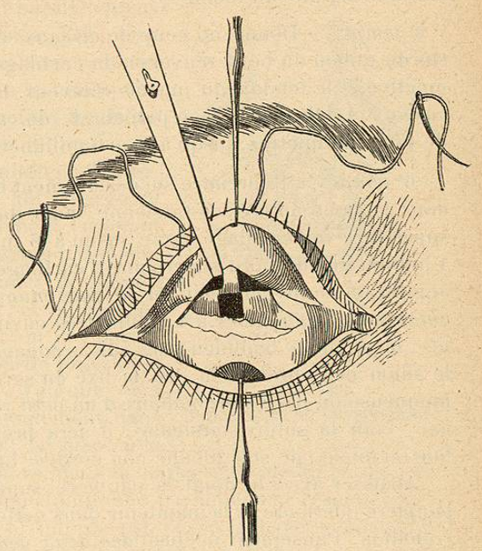
Fig. 588. — Procédé de Motais.

2e *temps*. — On saisit un pli de la conjonctive avec les pinces à griffes à 5 ou 6 millimètres de la cornée. Section *horizontale* de la conjonctive avec les ciseaux courbes de 12 à 15 millimètres d'étendue. Du milieu de cette section faire partir une section *verticale* de la conjonctive jusqu'au tarse. Débridement du tissu sous-conjonctival et de la capsule antérieure en avant et sur les bords du tendon, de façon de mettre *à nu la surface elle-même du tendon*, glisser le crochet à strabisme sous le tendon par *son bord interne*. Soulever le tendon.

3e *temps*. — Confier ce crochet à un second aide, saisir avec la pince à griffes la partie médiane du tendon, à 2 millimètres en dehors du méridien de la cornée, à 3 ou 4 millimètres de l'insertion. Avec les ciseaux courbes faire une boutonnière de 3 millimètres au-devant de la pince, au ras de l'insertion. Avec les ciseaux droits, des deux extrémités de cette boutonnière

[1] Motais (d'Angers). *Soc. franç. d'ophtal.*, 1897. — *Bull. de l'Acad. de méd.*, t. XLIX, p. 430, 1903.

transversale faire partir une double incision verticale remontant à 10 millimètres le long du tendon. Pendant cette manœuvre, la pince à griffes soulève un peu le tendon tandis qu'on relâche le crochet à strabisme. On taille ainsi un lambeau tendineux médian de 3 millimètres à 3 millimètres et demi de largeur et de 10 millimètres de longueur (fig. 588).

4e *temps*. — Saisir l'extrémité libre de ce lambeau dans les mors d'une pince à fixation, à mors larges (4 millimètres) pour mieux étaler. Traverser ce lambeau par sa face *profonde*, si la suture doit être faite à la surface de la paupière; *superficielle*, si elle doit être faite sur la face muqueuse du tarse, avec une aiguille demi courbe, à 2 millimètres de l'extrémité et à un demi-millimètre du bord. Même manœuvre sur l'autre bord avec la seconde aiguille du même fil.

5e *temps*. — Donner un coup de ciseaux courbes immédiatement au-dessus du milieu du bord renversé du cartilage tarse. Sectionner ainsi la conjonctive et le tendon du muscle releveur. Par cette boutonnière, glisser les ciseaux et débrider la face palpébrale du cartilage tarse sur une profondeur de 4 à 5 millimètres, jusqu'à 5 ou 6 millimètres du bord ciliaire.

6e *temps*. — Reprendre successivement les deux aiguilles qu'on introduit dans la boutonnière sus-tarsienne, puis dans le sillon débridé de la face supérieure du cartilage tarse jusqu'à 6 millimètres du bord ciliaire ou à 4 millimètres du bord supérieur du cartilage tarse renversé. Faire sortir les aiguilles à ce niveau, soit sur *la face muqueuse du tarse*, soit sur la *face cutanée de la paupière* à 4 millimètres environ l'une de l'autre. On attire les fils; la languette tendineuse les suit, s'engage dans la boutonnière, puis dans le sillon de débridement. On la fixe en serrant les fils directement sur la muqueuse ou par l'intermédiaire d'un petit rouleau d'ouate, sur la face cutanée. Pour la suture tarsienne, il sera préférable de se servir de soie très fine ou mieux, de soie filoche non cordée. Lavage de la plaie.

Abaisser avec le doigt la paupière supérieure jusqu'au contact de la paupière inférieure et la maintenir dans cette position par une bandelette de collodion. Pansement occlusif *des deux yeux* pendant huit jours au moins en renouvelant tous les deux jours ou plus souvent.

3° **Procédé de Parinaud**[1]. — 1er *temps : Incision de la conjonctive*. — Le globe oculaire est fortement abaissé, la paupière supérieure retournée. On saisit avec la pince le bord supérieur du cartilage tarse et on fait une incision de 12 à 15 millimètres parallèle à ce bord.

2e *temps : Saisie du tendon*. — La conjonctive est libérée et on passe sous le muscle droit supérieur mis à nu l'une des aiguilles d'un fil doublement armé en comprenant la capsule dans la suture.

3e *temps : Avancement du muscle*. — Chacune des aiguilles est d'abord

[1] Parinaud, *Soc. franç. d'ophtal.*, 1897. — *Annales d'oculist.*, juillet, 1897.

passée dans le bord du lambeau conjonctival; puis traversant le tendon du muscle releveur de la paupière, passe entre le cartilage et la peau et vient ressortir au niveau des cils, à 7 ou 8 millimètres l'une de l'autre. Les chefs du fil sont noués sur un petit tube de caoutchouc, après avoir été serrés plus ou moins suivant l'effet à obtenir. Au bout de quatre à six jours le fil est enlevé.

4° **Procédé de de Lapersonne**[1]. — Lorsque le muscle releveur n'est pas complètement paralysé, mais seulement trop allongé, M. de Lapersonne fait un véritable avancement musculaire.

Narcose chloroformique. La plaque de métal, introduite sous la paupière supérieure jusqu'au fond du cul-de-sac, est confiée à l'aide. A 4 ou 5 millimètres au-dessus du bord libre et parallèlement à ce bord, on fait une longue incision. Elle comprend la peau et l'orbiculaire, qui sont réclinés en haut et en bas et mettent à nu le tarse avec son ligament suspenseur. Deux petites incisions verticales, faites de chaque côté du tendon et allant jusqu'à la conjonctive, permettent d'introduire un crochet à strabisme qui charge le muscle releveur et l'attire légèrement en avant sans essayer de le séparer du ligament suspenseur et des autres parties profondes de la paupière. Au-dessus de ce crochet et à distance variable suivant l'effet à obtenir on fait passer un fil à double aiguille dans la partie interne du tendon et de dehors en dedans; l'aiguille très courbe prend le muscle transversalement dans toute son épaisseur. Un second fil est placé à la même hauteur, de dedans en dehors, dans la partie externe du tendon. Le muscle solidement pris est sectionné (ou même partiellement réséqué) près du bord supérieur du tarse. Le fil interne est passé transversalement de dehors en dedans dans le tarse, à 2 ou 3 millimètres du bord de la paupière; le fil externe est passé de dedans en dehors. Comme après le relèvement de la paupière, la peau est en excès et qu'il est bon d'affaiblir l'orbiculaire, l'auteur excise le plus souvent un petit lambeau de peau et de muscle au niveau de la lèvre inférieure. Deux ou trois points de suture superficielle terminent l'opération (fig. 589).

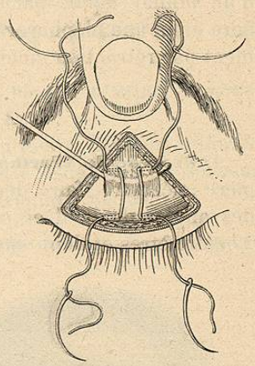

Fig. 589.
Procédé de de Lapersonne.

V. — BLÉPHAROPLASTIE

La *blépharoplastie* ou restauration des paupières est partielle ou totale, et comprend une foule de procédés qui sont fondés sur les méthodes de l'au-

[1] F. de Lapersonne, *Archives d'ophtal.*, p. 497, 1903.

toplastie en général. Il suffira d'en décrire les divers types, parce qu'on ne peut établir d'avance toutes les modifications qui se montrent nécessaires dans la pratique.

Elle est indiquée : 1° dans tous les cas où les paupières sont déviées par une cicatrice, ou ont été détruites par un ulcère, par la gangrène, par l'œdème malin, par une brûlure ou un autre traumatisme accidentel ; 2° après l'ablation d'une tumeur maligne des paupières (restauration primitive ou secondaire.

D'une manière générale, il faut se conformer autant que possible, aux deux règles suivantes : 1° conserver le muscle orbiculaire et le bord libre des paupières ; 2° conserver la conjonctive. Si la conjonctive est sacrifiée, on doit tenter de la remplacer par une greffe muqueuse empruntée à l'œil d'un animal (lapin, par exemple), ou à une autre partie du corps. Il faut faire enfin une blépharorraphie partielle ou totale pour éviter le raccourcissement par rétraction cicatricielle ultérieure.

A. — Méthode française.

1° **Procédé de Warthon Jones.** — Étant supposé un ectropion de la paupière inférieure, faire deux incisions cutanées qui commencent au-dessous des angles de l'œil et convergent en bas jusqu'à un point médian situé à 2 centimètres et demi environ du bord libre de la paupière (fig. 590). Disséquer le lambeau ainsi circonscrit de bas en haut, jusqu'à ce que le redressement de la paupière soit parfait ; ce lambeau se rétracte, et son sommet remonte plus ou moins au-dessus de l'angle de convergence. Réunir les bords limitants au-dessous du sommet du lambeau par quelques points transversaux ; enfin, suturer les bords du lambeau (fig. 591).

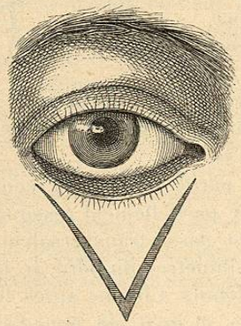

Fig. 590. — Procédé de Wharton Jones incision et dissection du lambeau.

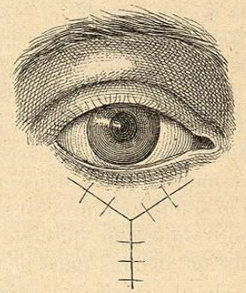

Fig. 591. — Procédé de Wharton Jones ; suture.

2° **Procédé de Richet.** — Faire une incision cutanée parallèle au bord libre de la paupière, à 2 millimètres de ce bord, et allant presque d'un angle de l'œil à l'autre. Pratiquer la blépharorraphie totale. Faire une seconde incision parallèle à la première, mais à 1 centimètre au-dessous d'elle. Disséquer le lambeau intercalaire, puis exciser son milieu, s'il est exubérant (fig. 592). Réunir son bord supérieur à la lèvre supérieure de la première incision ; son bord inférieur remonte plus ou moins. Réunir, enfin, la perte de substance triangulaire qui résulte de cette ascension au-dessous du lambeau, en coaptant les côtés du sommet du triangle (fig. 593).

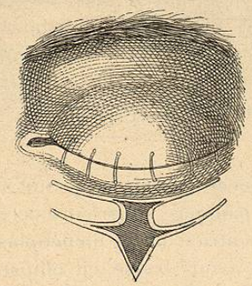

Fig. 592. — Procédé de Richet, 1re partie.

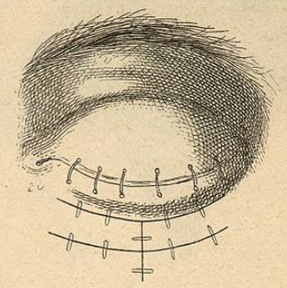

Fig. 593. — Procédé de Richet, 2e partie.

3° **Procédé de Knapp.** — Soit à restaurer la partie interne de la paupière inférieure après l'ablation d'un épithélioma. Circonscrire cette partie par quatre incisions : deux verticales, deux horizontales, et exciser les tissus morbides. Prolonger sur le versant du nez les incisions horizontales, et disséquer le lambeau ainsi dessiné. Les prolonger également, en divergeant un peu, vers la joue et vers la tempe (fig. 594), et disséquer le lambeau correspondant. Mobiliser les deux lambeaux l'un vers l'autre, puis réunir d'abord leurs extrémités libres, et, en second lieu, leurs autres lignes de section.

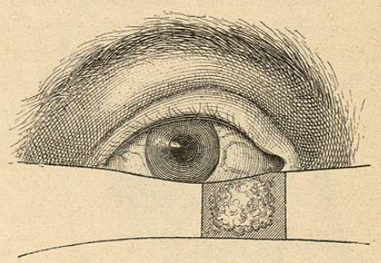

Fig. 594. — Procédé de Knapp.

Un procédé analogue peut parfaitement restaurer une autre partie ou même la totalité de la paupière inférieure.

B. — Méthode indienne.

Le ou les lambeaux de restauration sont rarement tordus, le plus souvent pivotés ou simplement inclinés vers la perte de substance.

1° **Procédé de Dieffenbach.** — Soit à réparer la partie moyenne de la paupière inférieure après l'ablation d'un épithélioma.

Après avoir excisé cette partie en forme de triangle ABC (fig. 595), prolonger en dehors l'incision basale, puis de l'extrémité externe de celle-ci abaisser une incision parallèle au côté externe du triangle. Disséquer le lambeau quadrilatère ainsi tracé, l'incliner vers la perte de substance, et saturer le bord BC avec le bord AC, le bord BD avec le bord AB ; enfin réunir tout ce qu'on peut de la brèche triangulaire d'emprunt.

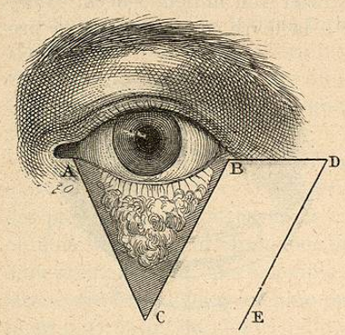

Fig. 595. — Procédé de Dieffenbach.

2° **Procédé de Fricke**. — Soit à restaurer la paupière supérieure occupée par une cicatrice ou par un néoplasme.

Après avoir excisé en ellipse les téguments de la paupière, dessiner un lambeau linguiforme sur l'apophyse orbitaire externe, au-dessus et en dehors d'elle, la base dirigée en bas (fig. 596). Disséquer le lambeau, l'infléchir vers la partie avivée de la paupière, et réunir le bord interne du lambeau AB avec le bord inférieur de la

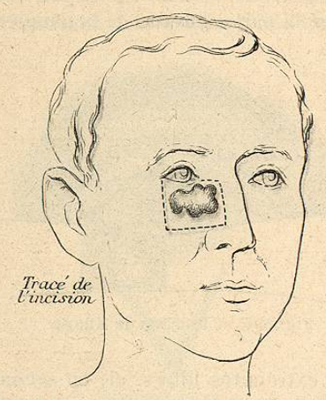

Fig. 596. — Procédé de Fricke. Exérèse de l'épithélioma.

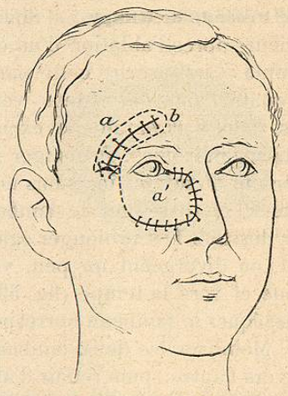

Fig. 597. — Procédé de Fricka à lambeau autoplastique en place.
ab, brèche d'emprunt suturée.

perte de substance palpébrale AB, le bord externe B'C' avec le bord supérieur de cette perte, etc. ; puis, combler la brèche d'emprunt par la suture, avec ou sans mobilisation des téguments (voy. les figures 596 et 597).

Pour la paupière inférieure le lambeau serait taillé sur la joue.

3° **Procédé par échange de Denonvilliers**. — C'est aussi à un lambeau génien que Denonvilliers a eu recours pour restaurer la paupière inférieure,

ainsi que le montre la figure 598. La technique n'a pas besoin d'être décrite. On remarquera seulement que le premier temps de l'opération consiste à pratiquer la blépharorraphie totale.

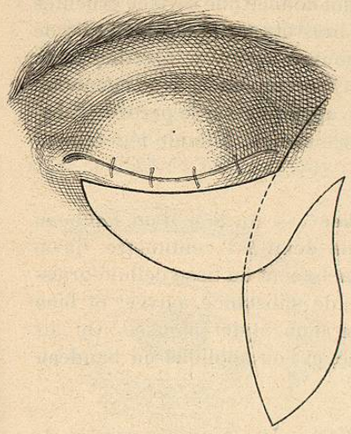
Fig. 598. — Procédé de Denonvilliers.

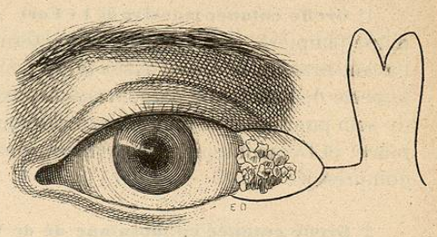
Fig. 599. — Procédé d'Hasner d'Artha.

4° **Procédé en fourche d'Hasner d'Artha**. — Ce procédé convient spécialement à la réparation d'une commissure palpébrale.

Le mal qui occupe la commissure ayant été cerné par deux incisions elliptiques, exciser tout le tissu morbide. Prolonger un peu transversalement en dehors par une incision l'angle de réunion des incisions elliptiques, et tailler un lambeau bifide sur le nez ou sur la tempe comme on le voit dans la figure 599. Disséquer ce lambeau, puis le faire pivoter de façon que chacune des languettes corresponde à chaque paupière, et leur point de séparation à la nouvelle commissure. Suturer le lambeau ainsi transposé, et fermer la brèche d'emprunt.

C. — Méthode italo-allemande.

Elle peut être employée lorsque l'état des téguments péri-orbitaires ne permet point la réparation des paupières par les méthodes précédentes. Mais elle nécessite une sorte d'entraînement préalable du malade et l'application d'un appareil spéciale de contention pour le bras qui fournit le lambeau. Le pédicule est sectionné du onzième au douzième jour. Paul Berger[1] a obtenu par cette méthode (fig. 600) une série de succès remarquables.

Fig. 600. — Procédé de P. Berger.

[1] P. Berger, *Soc. chir.*, 17 mars 1880 ; *France médic.*, n° 123, 1889, et *Congrès fr. de chir.*, p. 361, 1890.

D. — Méthode de L. Lefort.

1° **Greffe cutanée massive de Le Fort.** — Étant donnée une surface cruentée d'une paupière, tailler sur la face interne du bras ou sur la face latérale de l'avant-bras un lambeau assez large pour recouvrir après sa réaction toute la perte de substance palpébrale. Abraser sa face profonde avec beaucoup de soin pour enlever tout le tissu cellulaire. L'appliquer sur la perte de substance, et l'y maintenir, *sans suture*, par un pansement humide légèrement compressif.

2° **Greffe cutanée en mosaïque de de Wecker**[1]. — Au lieu d'un lambeau unique, on emploie des carrés de peau de un demi à 1 centimètre, qu'on emprunte à l'avant-bras et qu'on dépouille exactement du tissu cellulo-graisseux. Ces carrés sont disposés sur la perte de substance avivée, et bien étalés les uns à côté des autres au moyen d'un stylet mousse. On les recouvre d'un morceau de baudruche gommée, et l'on applique un bandeau compressif des yeux.

Quel que soit le procédé, la méthode de Le Fort a déjà donné un nombre de succès considérable. Nous connaissons pourtant un cas où la greffe cutanée faite à la paupière inférieure pour un ectropion s'atrophie de plus en plus et où la déviation primitive tend à revenir.

VI. — ECTROPION SÉNILE

1° **Procédé de Snellen.** — Dans les cas légers, un procédé aussi simple qu'ancien bien réglé par Snellen peut donner des bons résultats, non exempts d'ailleurs de récidives. Deux sutures en anse sont placées l'une entre le tiers externe et moyen, l'autre entre le tiers moyen et interne de la paupière. Une aiguille du fil doublement armé pénètre par le point le plus saillant de la paupière (inférieure) renversée, traverse la conjonctive et le tarse et descend sous la peau pour ressortir au dehors à 2 centimètres plus bas, au niveau du rebord orbitaire inférieur; l'autre aiguille du même fil suit à 3 centimètres de distance un trajet parallèle à la première, puis les deux chefs sont noués sur un petit bout de

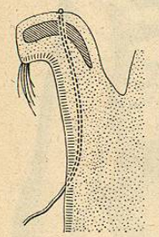

Fig. 601. — Ectropion sénile. Procédé de Snellen. Pose du fil.

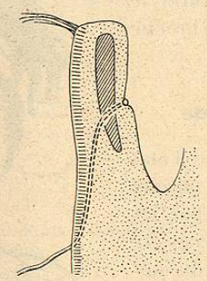

Fig. 602. — Même procédé. Le fil est serré et la paupière redressée.

[1] De Wecker, *Ann. d'oculist.*, 1872, LXVIII, p. 62.

tube de caoutchouc ou sur un rouleau de gaze et serrés de façon à produire un certain degré d'entropion.

2° **Procédé de A. Terson.** — Dans les cas plus prononcés, il est bon de suivre d'emblée la pratique de M. A. Terson qui a montré tout le parti qu'on peut tirer de la combinaison de la résection conjonctivale avec la résection d'une partie de la peau devenue trop large[1].

La résection de la conjonctive faite aux ciseaux comprend tout le bourrelet saillant de la conjonctive avec quelques lamelles du tarse et s'étend tout le long de la conjonctive jusque derrière le point lacrymal. Une branche des ciseaux reste à une distance *d'au moins* 1 millimètre du bord meibomien, l'autre à plusieurs millimètres du cul-de-sac. Pas de suture de la conjonctive. On arrête l'hémorragie par compression (fig. 603.)

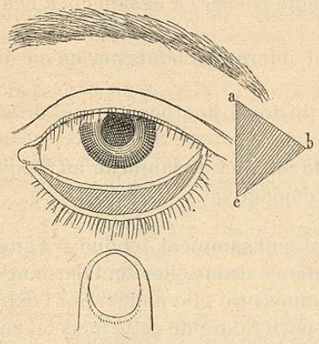

Fig. 603. — Ectropion sénile. Procédé de A. Terson.
a b c, résection cutanée commissurale externe.

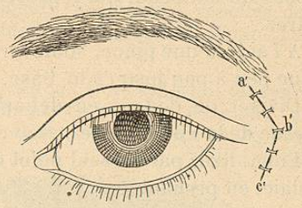

Fig. 604. — Même procédé.
a'b'c', suture de la plaie.

La résection de la peau se fait à quelques millimètres en dehors de la commissure externe. On saisit avec la pince un pli cutané suffisant pour corriger l'ectropion dans le but de s'orienter sur la grandeur du triangle à exciser. On dessine ensuite avec le bistouri un triangle à base tournée du côté de l'œil et on enlève au bistouri et aux ciseaux ce triangle cutané. Cinq points de suture sont placés de façon à faire correspondre le sommet externe avec le milieu de la base du triangle. Le résultat esthétique et fonctionnel est excellent (fig. 604.)

VII. — CANTHOPLASTIE EXTERNE

La canthoplastie externe consiste à agrandir l'ouverture palpébrale en fendant l'angle externe des paupières et en rendant cette fente définitive par une opération autoplastique. La simple section de l'angle ou *canthotomie* ne suffit pas, elle s'accompagne toujours de récidive.

La canthoplastie est indiquée dans le blépharo-phimosis inflammatoire

[1] A. Terson, *Chirurgie oculaire*, p. 80, 1901.