D. — Méthode de L. Lefort.

1° **Greffe cutanée massive de Le Fort.** — Étant donnée une surface cruentée d'une paupière, tailler sur la face interne du bras ou sur la face latérale de l'avant-bras un lambeau assez large pour recouvrir après sa réaction toute la perte de substance palpébrale. Abraser sa face profonde avec beaucoup de soin pour enlever tout le tissu cellulaire. L'appliquer sur la perte de substance, et l'y maintenir, *sans suture*, par un pansement humide légèrement compressif.

2° **Greffe cutanée en mosaïque de de Wecker**[1]. — Au lieu d'un lambeau unique, on emploie des carrés de peau de un demi à 1 centimètre, qu'on emprunte à l'avant-bras et qu'on dépouille exactement du tissu cellulo-graisseux. Ces carrés sont disposés sur la perte de substance avivée, et bien étalés les uns à côté des autres au moyen d'un stylet mousse. On les recouvre d'un morceau de baudruche gommée, et l'on applique un bandeau compressif des yeux.

Quel que soit le procédé, la méthode de Le Fort a déjà donné un nombre de succès considérable. Nous connaissons pourtant un cas où la greffe cutanée faite à la paupière inférieure pour un ectropion s'atrophie de plus en plus et où la déviation primitive tend à revenir.

VI. — ECTROPION SÉNILE

1° **Procédé de Snellen.** — Dans les cas légers, un procédé aussi simple qu'ancien bien réglé par Snellen peut donner des bons résultats, non exempts d'ailleurs de récidives. Deux sutures en anse sont placées l'une entre le tiers externe et moyen, l'autre entre le tiers moyen et interne de la paupière. Une aiguille du fil doublement armé pénètre par le point le plus saillant de la paupière (inférieure) renversée, traverse la conjonctive et le tarse et descend sous la peau pour ressortir au dehors à 2 centimètres plus bas, au niveau du rebord orbitaire inférieur; l'autre aiguille du même fil suit à 3 centimètres de distance un trajet parallèle à la première, puis les deux chefs sont noués sur un petit bout de

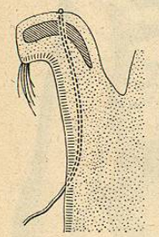

Fig. 601. — Ectropion sénile. Procédé de Snellen. Pose du fil.

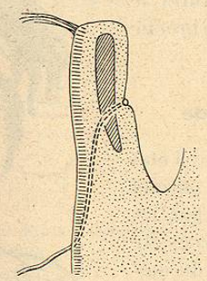

Fig. 602. — Même procédé. Le fil est serré et la paupière redressée.

[1] De Wecker, *Ann. d'oculist.*, 1872, LXVIII, p. 62.

tube de caoutchouc ou sur un rouleau de gaze et serrés de façon à produire un certain degré d'entropion.

2° **Procédé de A. Terson.** — Dans les cas plus prononcés, il est bon de suivre d'emblée la pratique de M. A. Terson qui a montré tout le parti qu'on peut tirer de la combinaison de la résection conjonctivale avec la résection d'une partie de la peau devenue trop large[1].

La résection de la conjonctive faite aux ciseaux comprend tout le bourrelet saillant de la conjonctive avec quelques lamelles du tarse et s'étend tout le long de la conjonctive jusque derrière le point lacrymal. Une branche des ciseaux reste à une distance *d'au moins* 1 millimètre du bord meibomien, l'autre à plusieurs millimètres du cul-de-sac. Pas de suture de la conjonctive. On arrête l'hémorragie par compression (fig. 603.)

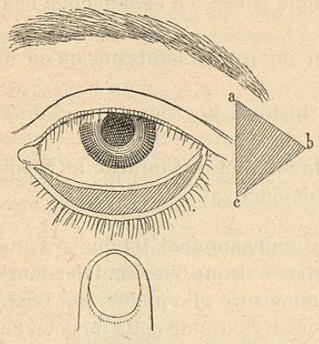

Fig. 603. — Ectropion sénile. Procédé de A. Terson.
a b c, résection cutanée commissurale externe.

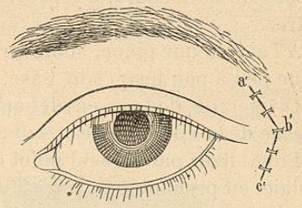

Fig. 604. — Même procédé.
a'b'c', suture de la plaie.

La résection de la peau se fait à quelques millimètres en dehors de la commissure externe. On saisit avec la pince un pli cutané suffisant pour corriger l'ectropion dans le but de s'orienter sur la grandeur du triangle à exciser. On dessine ensuite avec le bistouri un triangle à base tournée du côté de l'œil et on enlève au bistouri et aux ciseaux ce triangle cutané. Cinq points de suture sont placés de façon à faire correspondre le sommet externe avec le milieu de la base du triangle. Le résultat esthétique et fonctionnel est excellent (fig. 604.)

VII. — CANTHOPLASTIE EXTERNE

La canthoplastie externe consiste à agrandir l'ouverture palpébrale en fendant l'angle externe des paupières et en rendant cette fente définitive par une opération autoplastique. La simple section de l'angle ou *canthotomie* ne suffit pas, elle s'accompagne toujours de récidive.

La canthoplastie est indiquée dans le blépharo-phimosis inflammatoire

[1] A. Terson, *Chirurgie oculaire*, p. 80, 1901.

ou congénital, quand il est compliqué d'une conjonctivite granuleuse, d'un entropion, etc.

1° **Procédé de Cusco** (d'après Gillette[1]). — En tendant la peau des paupières à mesure qu'on en pratique la section, tailler, à l'aide de deux incisions qui divergent à partir de la commissure palpébrale externe, un petit lambeau cutané triangulaire à base tournée en dehors, à sommet interne, c'est-à-dire répondant à l'angle externe des paupières. Ces deux incisions ont chacune 1 centimètre et demi à 2 centimètres de longueur, ce qui fait que la base du lambeau, qui représente un triangle isocèle, a également 2 centimètres.

A l'aide d'une pince, soulever le sommet interne du lambeau, qu'on dissèque peu à peu jusqu'à la base.

Diviser de dedans en dehors avec un bistouri boutonné le cul-de-sac externe de la conjonctive.

Enfin, fixer par un seul point de suture le sommet du lambeau au fond de la plaie, en prenant avec lui le cul-de-sac conjonctival.

2° **Procédé de Chalot**[2]. — La peau étant suffisamment tendue à l'angle externe des paupières, faire une incision cutanée droite, horizontale, longue de 12 à 15 millimètres, et partant de la commissure elle-même. Sur l'extrémité postérieure de cette incision faire tomber une incision également cutanée, haute de 3 millimètres (fig. 605).

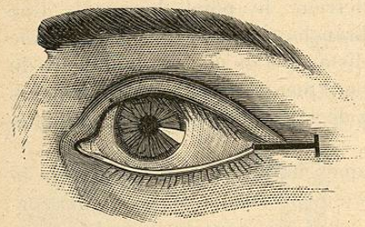

Fig. 605. — Canthoplastie externe (procédé de Chalot).

Disséquer les deux lèvres de l'incision horizontale, dans toute leur longueur, chacune sur une hauteur de 1 millimètre et demi environ.

Passer un fil de dedans en dehors à travers la partie muqueuse qui représente encore la commissure externe; puis, pendant qu'on écarte les petits lambeaux cutanés avec les érignes et qu'on tend au moyen du fil le pont muqueux intermédiaire, libérer ce dernier en haut et en bas depuis la commissure jusqu'à la partie la plus reculée de l'incision.

Renverser en dehors la petite languette muqueuse, et la réunir avec la peau au fond de l'incision par un point de suture.

Enfin réunir par deux points de suture chacun des lambeaux cutanés à la section correspondante de la conjonctive.

Ce procédé sacrifie la forme moins que le précédent. Le résultat a été définitif dans tous les cas que nous avons ainsi opérés.

[1] Gillette, *Clin. chir. des hôpit. de Paris*, p. 45, 1877.
[2] V. Chalot, *Gaz. hebd. de Montpellier*, 1882.

II
VOIES LACRYMALES

I. — EXTIRPATION DE LA GLANDE LACRYMALE ORBITAIRE

Par extirpation de la glande lacrymale on entend plus spécialement aujourd'hui l'ablation de la portion principale ou orbitaire de cette glande, celle qui est logée dans la fossette lacrymale de la voûte orbitaire[1].

Les indications sont: l'adénome ou hypertrophie simple, les néoplasmes malins primitifs (sarcome, *chloroma*, épithéliome), les fistules rebelles de la glande; en outre le larmoiement rebelle, et plus particulièrement, pour Abadie et Truc, celui des granuleux.

Procédé (*Œil gauche*). — Après avoir rasé les deux tiers externes du sourcil, la face étant inclinée à droite, tendre les téguments en place et faire une incision cutanée qui commence à 4 millimètres au-dessus de la commissure palpébrale externe sur le rebord même de l'orbite, et qui suive exactement ce rebord jusqu'à 5 millimètres en dehors de l'échancrure sus-orbitaire (fig. 607, A B). L'incision de Halpin, plus courte, n'occupe que le tiers externe du sourcil.

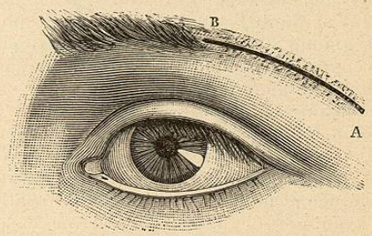

Fig. 606. — Incision pour l'extirpation de la glande orbitaire.

Diviser dans la même étendue le muscle orbiculaire et le tissu cellulaire sous-jacent.

En rasant le rebord de l'arcade orbitaire, diviser le ligament large ou suspenseur du cartilage tarse; puis, en rasant encore la face inférieure du rebord, fendre le feuillet fibreux aponévrotique qui va du rebord au bulbe et fait rideau au-devant de la glande lacrymale. La loge de la glande est alors ouverte.

Abaisser la lèvre inférieure de l'incision, et reconnaître la glande par la vue et le toucher à sa teinte rose ou gris rougeâtre, à son état grenu, à sa forme, à sa consistance et à ses rapports.

Avec le bec de la sonde, décoller sa face supérieure; la saisir au moyen de la pince-érigne, et, pendant qu'on l'attire en divers sens, la détacher en dedans, en bas, en dehors, toujours par diérèse mousse. La glande ne tient plus qu'en arrière, où se trouvent les vaisseaux et le nerf lacrymaux.

Etreindre le pédicule en masse au moyen d'une ligature qu'on place le plus profondément possible, ou bien simplement entre les mors d'une pince à forcipressure qu'on laisse quelques minutes en place, et séparer la glande d'un coup de ciseaux au-devant de la pince ou de la ligature.

Suturer totalement la plaie, sans drainage.

II. — EXTIRPATION DE LA GLANDE LACRYMALE PALPÉBRALE

C'est de Wecker qui, en 1888, au Congrès ophtalmologique de Heidelberg, a proposé la substitution de l'*extirpation de la glande palpébrale* à celle de la glande

[1] Cons. les thèses de Marula, Paris, 1876; de Peyret, Bordeaux, 1885; de Guillou, Montpellier, 1889.