mortelle. Les muscles conservés forment avec le reste des parties molles un petit moignon mobile et susceptible à son tour d'imprimer des mouvements à un œil artificiel.

Pour améliorer le moignon après l'énucléation en vue de la prothèse oculaire que ce moignon aura à supporter, on a essayé divers procédés. On a cherché à introduire à la place de l'œil enlevé un œil de lapin vivant (Chibret, Terrier, Lagrange), des globes en verre (Lang), cellules en argent (Kuhnt), une éponge aseptique (Belt, Trousseau, Valude), des pelotes de soie (Bourgeois), à injecter de la vaseline liquide dans le cul-de-sac conjonctival (Rohmer), à faire une greffe cutanéo-adipeuse avec la peau prise dans la région deltoïdienne (Rollet). Les corps solides sont souvent mal tolérés, les corps étrangers résorbables disparaissent peu à peu du lieu de leur implantation. M. Lagrange a pu conserver longtemps un œil de lapin greffé. C'est une question toujours à l'étude.

D'autre part, on a cherché à améliorer la prothèse oculaire elle-même. A ce titre signalons les yeux artificiels de Snellen à double paroi qui remplissent mieux l'orbite et ont des bords plus mousses mais auxquels on reproche leur poids plus grand.

IV. — AMPUTATION DU SEGMENT ANTÉRIEUR DE L'ŒIL

L'amputation du segment antérieur de l'œil consiste en l'ablation de la cornée, de l'iris et de la zone ciliaire avec ou sans le cristallin suivant les cas.

Les indications sont, d'après Truc et Valude : le staphylome total, l'irritation sympathique dans les leucomes adhérents, les tumeurs malignes antérieures.

1° **Procédé de Gillet de Grandmont**[1]. — Il concerne spécialement l'ophtalmie sympathique. Les paupières étant écartées au moyen de blépharostat, après s'être placé derrière la tête, saisir avec la pince fixatrice, tenue de la main gauche, un pli de la conjonctive et du tissu cellulaire sous-conjonctival à la partie inférieure du globe, renverser légèrement celui-ci en dedans, s'il s'agit de l'œil droit ; en dehors, s'il s'agit de l'œil gauche.

S'armant alors du couteau de Beer, tenu de la main droite, le tranchant en haut, ponctionner l'œil au niveau du diamètre horizontal à 2 ou 3 millimètres en arrière du limbe scléro-cornéal.

La ponction faite, et après s'être assuré que le couteau est bien entré derrière l'iris, pousser celui-ci hardiment et faire la contre-ponction au point diamétralement opposé. Le couteau étant solidement maintenu dans un plan vertical, parallèle à l'iris, tailler par de petits mouvements de va-et-vient un premier lambeau occupant la moitié de l'hémisphère antérieur du globe.

[1] Sabaterie, *Thèse de Paris*, 1883.

Lâcher le pli de la conjonctive, saisir avec la pince le sommet du lambeau ainsi taillé et l'abaisser sur le lambeau inférieur (futur).

Porter alors le couteau au point d'intersection des deux lambeaux, le tran-

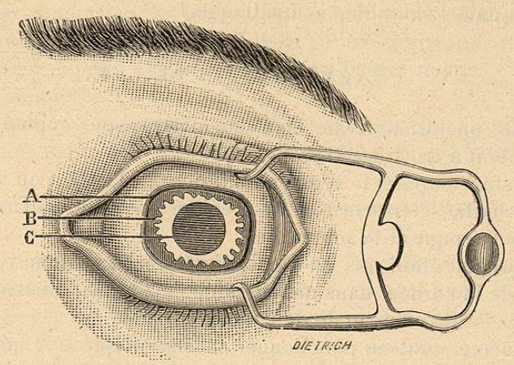

Fig. 631. — Procédé de Gillet de Grandmont.
A, coupe de la sclérotique et de la conjonctive bulbaire. — B, couronne ciliaire. — C, cristallin dans sa capsule.

chant en bas, et tailler le lambeau inférieur par de petits mouvements de va-et-vient.

Enlever le blépharostat avec précaution, et laisser les paupières s'abattre sur le moignon pour le comprimer et l'empêcher de se vider de l'humeur vitrée. L'opération est terminée (fig. 631).

2° **Procédé de Truc et Valude**[1]. — Les paupières étant écartées, l'œil préparé et fixé, disséquer la conjonctive en arrière et au ras de la cornée, passer un fil en bourse, puis détacher le segment antérieur à 5 millimètres au delà du limbe avec le couteau de Beer ou celui de de Græfe et les ciseaux :

« 1° *Avec le couteau de de Græfe*. Faire une ponction et une contre-ponction dans le diamètre horizontal, sectionner d'arrière en avant de manière à produire un lambeau supérieur et un lambeau inférieur, qu'on enlève ensuite successivement en un ou deux coups de ciseaux, puis serrer la suture en bourse.

« 2° *Avec le couteau de Beer*, ponctionner les trois quarts supérieurs du segment antérieur, puis détacher le lambeau d'un coup de ciseaux et serrer la suture burséolaire. »

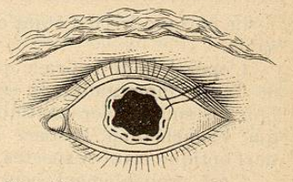

Fig. 632. — Suture en bourse après l'amputation du segment antérieur de l'œil.

Au lieu de pratiquer la suture en bourse (fig. 632), on peut, après l'exérèse, réunir les lèvres à la plaie conjonctivo-scléroticale par quatre ou cinq points de suture, ainsi que nous le faisons dans la staphylectomie. La réunion immé-

[1] Truc et Valude, *Nouv. élém. d'ophtalmologie*. p. 500, II, 1896.

diate est, en tout cas, la règle. Grâce à la conservation du corps vitré ou, du moins, de sa majeure partie, on a un moignon volumineux, mobile et qui se prête bien à la prothèse. Mais peut-on compter sur l'efficacité durable de l'opération dans l'ophtalmie sympathique ?

V. — EXENTÉRATION DE L'ŒIL

Encore une opération rivale de l'énucléation pour l'ophtalmie sympathique. On la doit à de Græfe (1884).

Elle consiste à amputer le segment antérieur de l'œil à 1 ou 2 millimètres en arrière du limbe scléro-cornéal et à évider la cavité oculaire de façon à ne laisser que la coque de la sclérotique.

Le blépharostat étant mis en place, disséquer la conjonctive circulairement autour de la cornée, dans une étendue de 2 à 3 millimètres, en se servant des pinces et du couteau de de Graefe.

Avec ce même couteau ponctionner la sclérotique à 2 millimètres du limbe scléro-cornéal. Introduire par la petite plaie une des branches des ciseaux courbes et diviser la sclérotique circulairement, en se maintenant toujours à la même distance de la cornée.

Le segment antérieur de l'œil étant enlevé, introduire la curette de Volkmann dans la cavité ; enlever le cristallin et le corps vitré, s'ils ne se sont

Fig. 633. — Curette tranchante de Volkmann.

pas déjà échappés au dehors, puis racler avec soin tout le corps ciliaire, tout le reste de la choroïde et de la rétine, en ne laissant que la sclérotique.

Enfin, réunir par cinq ou six points de suture au-devant du moignon le lambeau conjonctival supérieur au lambeau conjonctival inférieur.

Le curage de l'œil étant extrêmement douloureux, l'anesthésie est indispensable.

L'opération de de Græfe donne un moignon aussi avantageux que l'opération de Taylor (amputation du segment antérieur de l'œil), et offre en même temps plus de sûreté thérapeutique. Elle expose moins aux accidents méningitiques que l'énucléation, l'espace lymphatique de Tenon et les espaces vaginaux du nerf optique étant respectés.

C'est probablement pour utiliser ce dernier avantage que Truc[1] a étendu l'application de l'exentération, sous le nom d'*évidement du globe*, au traitement de la panophtalmite ; de plus, — la cavité oculaire vidée avec la curette mousse de son contenu purulent, — par surcroît de précaution, il *ne racle pas* la face interne de la sclérotique et se contente de pratiquer des injections détersives. C'est là, nous croyons, aussi, une excellente modification de l'exentération bulbaire.

[1] Truc, Th. de Siffre et de Flamant, Montpellier, 1889 ; *Semaine médic.*, p. 469, 1894.

VI. — ÉVIDEMENT DE L'ORBITE

L'évidement de l'orbite, appelé encore *excentration* de Arlt, consiste à extirper, non seulement le bulbe, mais aussi toutes les parties molles qui l'environnent (capsule, muscles, tissu cellulo-graisseux, etc.), de façon à ne rien laisser dans la cavité orbitaire. Au besoin même, on sacrifie une ou les deux paupières.

Cette opération est indiquée lorsque le contenu de l'orbite est le siège d'un néoplasme malin trop étendu pour être attaqué par l'énucléation simple du bulbe.

Fendre la commissure des paupières avec le bistouri jusqu'au rebord orbitaire.

Pendant que les paupières sont fortement écartées par un aide, traverser de part en part la sclérotique près du limbe cornéal avec l'aiguille armée d'un fil fort, nouer les chefs du fil et se servir, avec la main gauche, de l'anse comme moyen de traction sur l'œil.

D'après le conseil de Chauvel, plonger la lame du bistouri le long de la paroi orbitaire interne, jusqu'à ce que sa pointe arrive au fond de la cavité, détacher, en le ramenant en dehors et en rasant les parois de l'orbite, toute la demi-circonférence inférieure. Reporter l'instrument au point de départ, et détacher de même toute la demi-circonférence postérieure.

Attirer l'œil en avant, insinuer les ciseaux mousses le long de la paroi interne de l'orbite, et sectionner le pédicule au fond de la cavité.

Extirper ou achever d'enlever la glande lacrymale, aviver les bords libres des paupières, les suturer, puis installer deux drains aux deux angles de l'ancienne fente palpébrale.

Si les culs-de-sac conjonctivaux sont également envahis par la tumeur, avant de porter circulairement le bistouri autour des parois de l'orbite, on dissèque les culs-de-sac afin de les enlever avec le reste de la masse. Enfin, quand le mal s'étend aux paupières elles-mêmes, la ligne d'excision en bloc est reportée en dehors sur le pourtour de la base de l'orbite.

L'hémorragie est presque toujours considérable, il faut en être prévenu pour aller vite. On s'en rend aisément maître par la forcipressure, et bien mieux encore par le tamponnement méthodique avec de la gaze iodoformée, sèche ou imprégnée d'alcool camphré.

Si le néoplasme a envahi les parties dures, on termine la toilette du champ opératoire avec le ciseau, les rugines, ou la curette de Volkmann, en prenant garde aux échappées du côté du sinus sphénoïdal, de la cavité cranienne et du cerveau.

VII. — PARACENTÈSE DE LA CHAMBRE ANTÉRIEURE

La paracentèse de la chambre antérieure est son ouverture par ponction. On doit la faire, non plus avec une aiguille, mais de préférence avec une lance à arrêt, dont la base mesure 3 à 4 millimètres de largeur.

Elle est indiquée, combinée avec l'antisepsie et, au besoin, avec la cauté-

risation ignée : dans l'infiltration purulente de la cornée, dans l'hypopyon. dans l'ulcère de la cornée à tendance perforante, dans les cas si variés de glaucome aigu qu'on pourrait appeler *antérieur* et où il y a une tension considérable de la chambre antérieure par suite d'hypersécrétion.

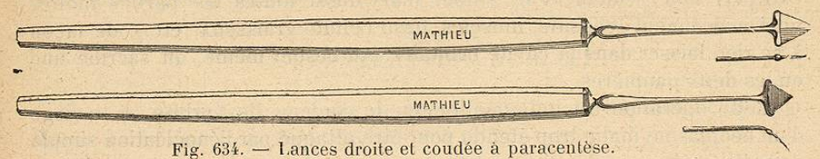

Fig. 634. — Lances droite et coudée à paracentèse.

L'opération est faite, — si on se livre à des exercices opératoires, — soit sur le cadavre frais, soit sur un œil d'animal (porc, lapin), fixé dans un ophtalmo-fantôme (fig. 635), soit sur un animal vivant (lapin par exemple), préalablement anesthésié avec le chloroforme.

Les paupières étant écartées par le blépharostat, après s'être placé derrière la tête,

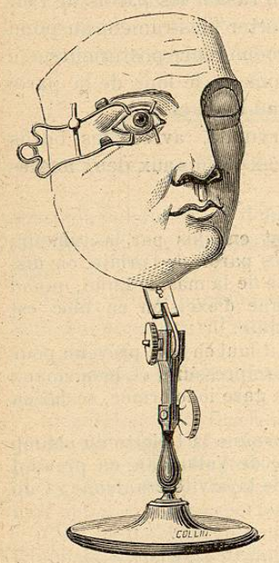

Fig. 635. — Ophtalmo-fantôme de Collin.

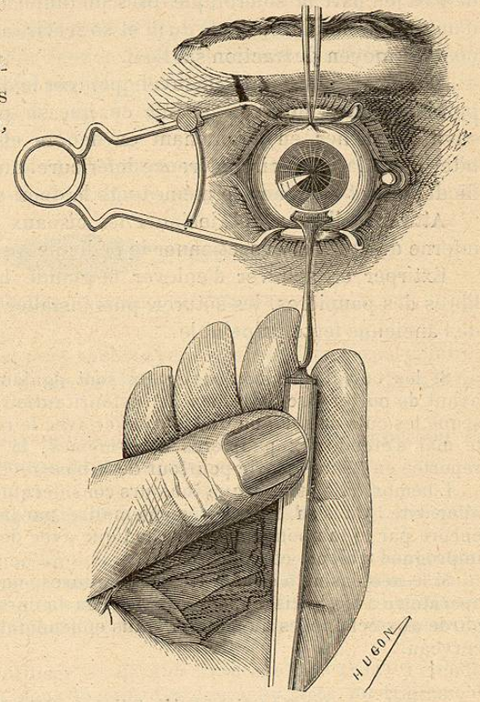

Fig. 636. — Paracentèse de la chambre antérieure (Abadie).

fixer le bulbe en saisissant la conjonctive et le tissu cellulaire sous-conjonctival avec les pinces à griffes à l'extrémité supérieure du diamètre vertical, près de la cornée.

Appliquer la pointe de la lance à arrêt sous le bord inférieur de la cornée, *sur le limbe conjonctival*, en la dirigeant vers le centre de l'œil ; et la pousser par un mouvement lent et toujours continu.

Dès que la pointe apparaît dans la chambre antérieure au-devant de l'iris, porter en arrière le manche de l'instrument et faire pénétrer la lance jusque près de l'arrêt, en la tenant bien parallèle au plan antérieur de l'iris (fig. 636).

Cela fait, retirer la lance peu à peu, mais avec la précaution de tourner la pointe vers la face postérieure de la cornée. L'humeur aqueuse ou le pus s'échappe. S'il y a procidence de l'iris, faire la réduction avec le stylet ou la petite spatule.

VIII. — SCLÉROTOMIE

Sous le nom de *sclérotomie* on comprend généralement le débridement du bord antérieur de la sclérotique soit par ponction avec un couteau lancéolaire, soit par incision avec le couteau de de Græfe.

Ce débridement a pour but de faire cesser la stase de la circulation lymphatique dont la zone cilio-irienne est le siège dans le glaucome aigu ou chronique (Quaglino, de Wecker).

1° **Procédé par ponction**. — Les paupières étant écartées par le blépharostat, après s'être placé à droite ou à gauche de la tête suivant l'œil opéré, fixer l'œil avec la pince en saisissant la conjonctive à l'extrémité inférieure du diamètre vertical.

Appliquer la pointe de la lance à 1 millimètre derrière le milieu du bord supérieur de la cornée sur la sclérotique même, et la pousser doucement en bas.

Dès que la pointe apparaît dans l'encoignure de la chambre antérieure, porter le manche en arrière pour les diriger vers la face postérieure de la cornée ; puis continuer à pousser la lance jusqu'à ce que la brèche de la sclérotique soit aussi étendue que possible.

Alors, retirer la lame très lentement, en dirigeant la pointe latéralement de façon à former toute la largeur de l'incision avec la lance en retrait, pour empêcher l'écoulement de l'humeur aqueuse et la hernie de l'iris dans la plaie.

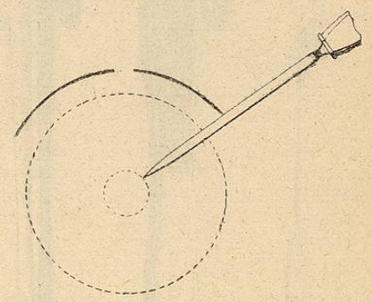

Fig. 637. — Sclérotomie avec le couteau de de Græfe. Ponction de la cornée.

Le petit cercle pointillé représente la pupille ; le grand, la circonférence de la cornée ; les deux traits pleins, le résultat de la sclérotomie.

2° **Procédé par incision** (*de Wecker*). — L'œil étant fixé, appliquer la pointe du couteau de de Græfe, tranchant en haut, sur la sclérotique à 1 millimètre du bord transparent de la cornée et à 2 millimètres au-dessous de la tangente au sommet de cette membrane, du côté externe et l'engager dans la chambre antérieure vers le centre de la pupille (fig. 637).

Abaisser le manche jusqu'à ce que la lame soit parfaitement horizontale, et faire ressortir la pointe par une impulsion douce et continue, au point diamétralement opposé à celui d'entrée.

Par de petits mouvements de va-et-vient, sectionner la sclérotique, jusqu'à ce qu'il reste seulement tout en haut un petit point scléro-conjonctival long de 2 millimètres, ce qui a pour but d'éviter la sortie de l'iris ; enfin, retirer le couteau avec les précautions voulues.

Avant et après l'opération, on pratique des instillations d'ésérine (0,05/10) ou de pilocarpine (0,10/10).

IX. — IRITOMIE

L'iritomie ou iridotomie n'est autre chose que la section simple de l'iris. On la fait généralement dans un but optique (pupille artificielle), quelquefois dans un but antiphlogistique, lorsque l'iridectomie paraît moins favorable ou qu'elle est impossible à exécuter.

Elle est indiquée dans la cataracte zonulaire ou centrale, dans la luxation congénitale ou traumatique du cristallin, dans la staphylome pellucide ou opaque, dans la taie centrale de la cornée et surtout dans la cataracte secondaire avec atrésie pupillaire.

Au point de vue opératoire, il faut distinguer deux cas : celui où le cristallin est en place, et celui où il est déplacé ou absent (suite d'extraction).

Fig. 638.
Lance à arrêt de de Wecker.

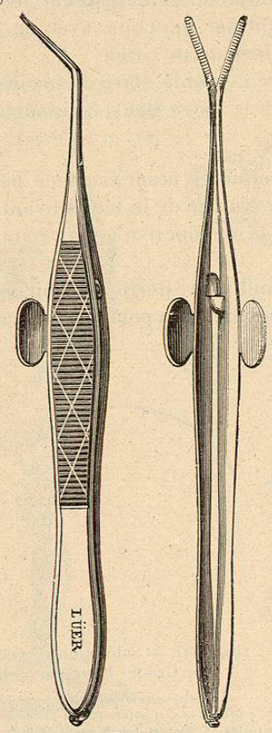

Fig. 639.
Pinces-ciseaux de de Wecker.

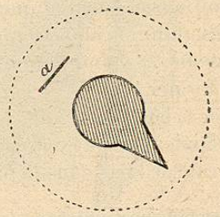

Fig. 640.
Iritomie pour pupille artificielle.

Procédé intra-oculaire. — Soit à placer la pupille dans la partie inférieure et interne de l'œil droit, le cristallin étant en place.

Le blépharostat étant placé, fixer le globe en saisissant avec la pince la conjonctive et le tissu cellulaire sous-conjonctival sous le rayon inféro-interne de la cornée.

Appliquer la pointe de la lance à arrêt sur le milieu du rayon supéro-externe (*a*, fig. 640), de façon que la lame soit perpendiculaire à ce rayon, puis l'engager à travers la cornée, et dès que la pointe apparaît dans la chambre antérieure, faire pénétrer la lame obliquement jusqu'à l'arrêt, cette obliquité de direction ayant pour but d'éviter la piqûre de l'iris et du cristallin.

Retirer doucement la lame par petits mouvements de bascule. Introduire fermées les pinces-ciseaux de de Wecker à travers la plaie cornéale qui a 4 millimètres ; conduire leur extrémité sur le bord pupillaire du côté opposé, les ouvrir un peu ; engager le bord pupillaire entre les lames, continuer à faire cheminer celles-ci vers la périphérie de la cornée en les ouvrant davantage au fur et à mesure, puis diviser l'iris d'un seul coup en rapprochant les branches par pression, et retirer doucement l'instrument fermé.

La pupille ainsi obtenue reste d'abord linéaire, elle ne prend la forme d'un V que par le renouvellement de l'humeur aqueuse et l'écartement consécutif des lèvres de la plaie.

L'iritomie intra-oculaire, ainsi pratiquée lorsque le cristallin est transparent, est une opération assez délicate et périlleuse pour le cristallin. Aussi, Schöfer et de Vincentiis[1] sous les noms d'*iritomie ab externo ou précornéenne*, Lagrange[2] (de Bordeaux), sous celui d'*iritomie à ciel ouvert*, ont-ils modifié le manuel opératoire de la manière suivante : « Après avoir fait à la lance une incision linéaire vers le limbe, au point où l'on veut sectionner l'iris », ils attirent cette membrane au dehors avec une pince, en divisent le sphincter avec les pinces-ciseaux de de Wecker ou le couteau de de Græfe, et replacent doucement l'iris ainsi fendu dans la chambre antérieure au moyen de la spatule.

Lorsqu'on opère pour une cataracte secondaire, la section unique ou double en V de l'iris se fait sous la brèche même de la cornée et non du côté diamétralement opposé comme dans le cas précédent. On se sert de la longue lance à arrêt de de Wecker, qui est engagée dans la cornée et la chambre antérieure à 2 millimètres du limbe scléro-cornéen, et qui traverse de suite l'iris. Une lame de la pince-ciseaux est introduite par la brèche irienne derrière l'iris, et l'autre au-devant de lui, et on le sectionne. Le lambeau irien, si l'on a fait deux sections, se rétracte vers l'ancienne pupille ; ou bien la fente irienne s'élargit, si l'on se contente d'une section.

X. — IRIDECTOMIE

L'iridectomie est l'excision plus ou moins étendue de l'iris. On la fait tantôt pour combattre certains états inflammatoires de l'œil (*iridectomie antiphlogistique*), tantôt pour diminuer la tension intra-oculaire (*iridectomie*

[1] Schöler et de Vincentiis. *Rev. d'opht.*, 1896.

[2] Lagrange, *Congr. périod. de gyn. obstétrique et pédiatrie*, Bordeaux, p. 902, août 1895 et thèse de Dor, Bordeaux, nov. 1895.