Abaisser le manche jusqu'à ce que la lame soit parfaitement horizontale, et faire ressortir la pointe par une impulsion douce et continue, au point diamétralement opposé à celui d'entrée.

Par de petits mouvements de va-et-vient, sectionner la sclérotique, jusqu'à ce qu'il reste seulement tout en haut un petit point scléro-conjonctival long de 2 millimètres, ce qui a pour but d'éviter la sortie de l'iris ; enfin, retirer le couteau avec les précautions voulues.

Avant et après l'opération, on pratique des instillations d'ésérine (0,05/10) ou de pilocarpine (0,10/10).

IX. — IRITOMIE

L'iritomie ou iridotomie n'est autre chose que la section simple de l'iris. On la fait généralement dans un but optique (pupille artificielle), quelquefois dans un but antiphlogistique, lorsque l'iridectomie paraît moins favorable ou qu'elle est impossible à exécuter.

Elle est indiquée dans la cataracte zonulaire ou centrale, dans la luxation congénitale ou traumatique du cristallin, dans la staphylome pellucide ou opaque, dans la taie centrale de la cornée et surtout dans la cataracte secondaire avec atrésie pupillaire.

Au point de vue opératoire, il faut distinguer deux cas : celui où le cristallin est en place, et celui où il est déplacé ou absent (suite d'extraction).

Fig. 638.
Lance à arrêt de de Wecker.

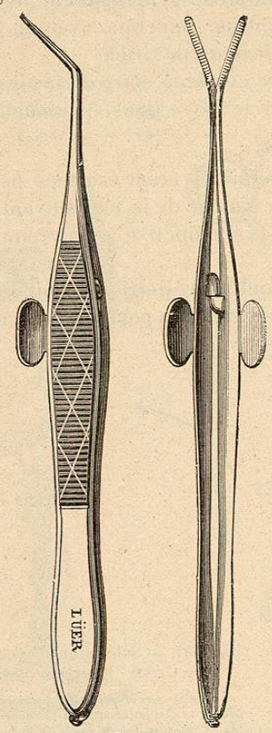

Fig. 639.
Pinces-ciseaux de de Wecker.

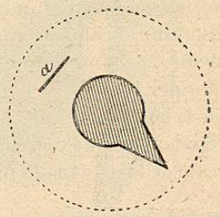

Fig. 640.
Iritomie pour pupille artificielle.

Procédé intra-oculaire. — Soit à placer la pupille dans la partie inférieure et interne de l'œil droit, le cristallin étant en place.

Le blépharostat étant placé, fixer le globe en saisissant avec la pince la conjonctive et le tissu cellulaire sous-conjonctival sous le rayon inféro-interne de la cornée.

Appliquer la pointe de la lance à arrêt sur le milieu du rayon supéro-externe (*a*, fig. 640), de façon que la lame soit perpendiculaire à ce rayon, puis l'engager à travers la cornée, et dès que la pointe apparaît dans la chambre antérieure, faire pénétrer la lame obliquement jusqu'à l'arrêt, cette obliquité de direction ayant pour but d'éviter la piqûre de l'iris et du cristallin.

Retirer doucement la lame par petits mouvements de bascule. Introduire fermées les pinces-ciseaux de de Wecker à travers la plaie cornéale qui a 4 millimètres ; conduire leur extrémité sur le bord pupillaire du côté opposé, les ouvrir un peu ; engager le bord pupillaire entre les lames, continuer à faire cheminer celles-ci vers la périphérie de la cornée en les ouvrant davantage au fur et à mesure, puis diviser l'iris d'un seul coup en rapprochant les branches par pression, et retirer doucement l'instrument fermé.

La pupille ainsi obtenue reste d'abord linéaire, elle ne prend la forme d'un V que par le renouvellement de l'humeur aqueuse et l'écartement consécutif des lèvres de la plaie.

L'iritomie intra-oculaire, ainsi pratiquée lorsque le cristallin est transparent, est une opération assez délicate et périlleuse pour le cristallin. Aussi, Schöfer et de Vincentiis[1] sous les noms d'*iritomie ab externo ou précornéenne*, Lagrange[2] (de Bordeaux), sous celui d'*iritomie à ciel ouvert*, ont-ils modifié le manuel opératoire de la manière suivante : « Après avoir fait à la lance une incision linéaire vers le limbe, au point où l'on veut sectionner l'iris », ils attirent cette membrane au dehors avec une pince, en divisent le sphincter avec les pinces-ciseaux de de Wecker ou le couteau de de Græfe, et replacent doucement l'iris ainsi fendu dans la chambre antérieure au moyen de la spatule.

Lorsqu'on opère pour une cataracte secondaire, la section unique ou double en V de l'iris se fait sous la brèche même de la cornée et non du côté diamétralement opposé comme dans le cas précédent. On se sert de la longue lance à arrêt de de Wecker, qui est engagée dans la cornée et la chambre antérieure à 2 millimètres du limbe scléro-cornéen, et qui traverse de suite l'iris. Une lame de la pince-ciseaux est introduite par la brèche irienne derrière l'iris, et l'autre au-devant de lui, et on le sectionne. Le lambeau irien, si l'on a fait deux sections, se rétracte vers l'ancienne pupille ; ou bien la fente irienne s'élargit, si l'on se contente d'une section.

X. — IRIDECTOMIE

L'iridectomie est l'excision plus ou moins étendue de l'iris. On la fait tantôt pour combattre certains états inflammatoires de l'œil (*iridectomie antiphlogistique*), tantôt pour diminuer la tension intra-oculaire (*iridectomie*

[1] Schöler et de Vincentiis. *Rev. d'opht.*, 1896.

[2] Lagrange, *Congr. périod. de gyn. obstétrique et pédiatrie*, Bordeaux, p. 902, août 1895 et thèse de Dor, Bordeaux, nov. 1895.

antiglaucomateuse), tantôt enfin pour ouvrir une pupille nouvelle (*iridectomie optique*).

Dans les trois cas, les temps essentiels de l'opération sont les mêmes : 1° *la section du limbe scléro-cornéal ;* 2° *l'excision de l'iris.* Ce qui diffère

Fig. 641. — Pince courbe pour iridectomie.

d'abord c'est l'emplacement de la section scléro-cornéale et de l'excision irienne : il est en *haut*, pour l'iridectomie antiphlogistique ou antiglaucomateuse, ordinairement en *dedans* pour l'iridectomie optique. Ce qui diffère ensuite, c'est l'étendue de l'excision irienne ; celle-ci doit être aussi grande

Fig. 642. — Pince droite pour iridectomie.

que possible (un tiers ou un cinquième du diaphragme) et comprendre toute la largeur, depuis le bord pupillaire jusqu'à la région ciliaire dans les iridectomies antiphlogistique et antiglaucomateuse), tandis que, pour la pupille artificielle, elle doit être étroite (3 à 4 millimètres de diamètre) et s'étendre peu au delà du sphincter irien.

1° Iridectomie antiphlogistique ou antiglaucomateuse. — Après s'être placé derrière la tête si l'on opère l'œil droit, à gauche et en avant si l'on

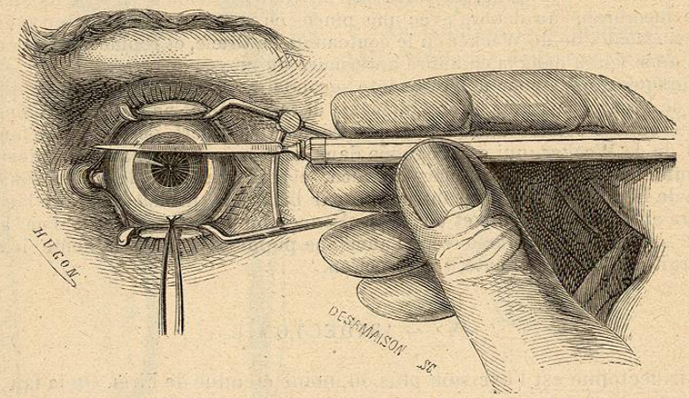

Fig. 643. — Iridectomie antiphlogistique ou antiglaucomateuse. Ponction et contre-ponction pour la section du limbe scléro-cornéal (Abadie).

opère l'œil gauche, — le blépharostat étant installé, fixer le bulbe avec la pince de Waldau en saisissant la conjonctive et le tissu conjonctif sous-jacent à l'extrémité inférieure du diamètre vertical.

Appliquer la pointe du couteau de de Græfe sur le limbe scléro-cornéal lui même, du côté externe, 2 millimètres et demi au-dessous de la tangente au bord supérieur de la cornée, après s'être assuré que le tranchant est en haut. L'engager franchement à travers la cornée et, dès qu'elle apparaît dans la chambre antérieure, continuer à la pousser au-devant de l'iris dans le sens parfaitement horizontal et la faire sortir au point interne correspondant du limbe scléro-cornéal (fig. 643).

Sectionner le limbe par une série de mouvements de va-et-vient, et, dès que la section va être terminée, sortir en tournant le tranchant un peu vers la cornée.

Si l'iris ne fait pas hernie, passer les pinces courbes dans la plaie dont on déprime légèrement la lèvre postérieure avec la convexité des pinces. Lorsqu'on est arrivé près du bord pupillaire, entr'ouvrir les pinces pour

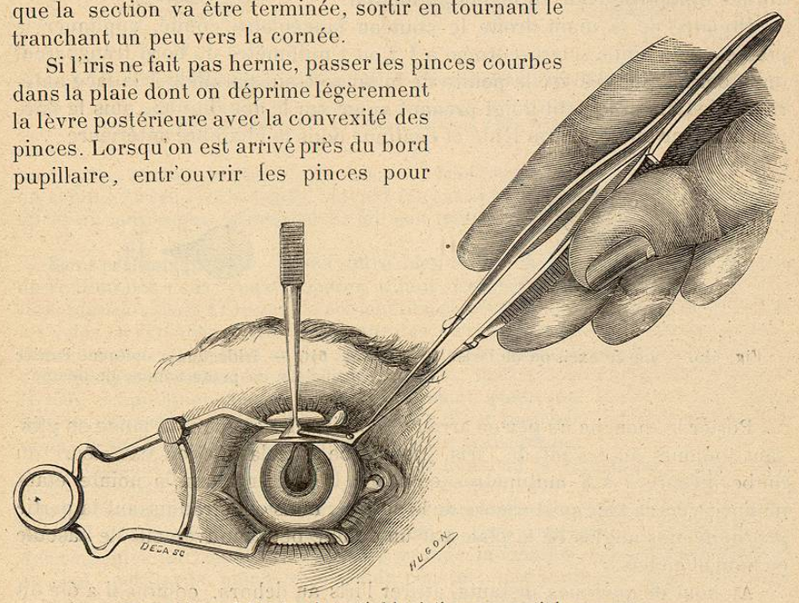

Fig. 644. — Iridectomie antiphlogistique ou antiglaucomateuse. Excision de l'iris (Abadie).

recevoir l'iris qui s'engage entre leurs mors, les serrer de nouveau et attirer l'iris au dehors avec tous les ménagements possibles. Si l'iris fait hernie, entraîné qu'il a été par l'écoulement de l'humeur aqueuse, le saisir avec les pinces droites.

Confier la pince fixatrice de Waldau à un aide qui doit maintenir le globe tourné en bas sans pression ; prendre les pinces à iridectomie de la main gauche, et avec les ciseaux-pinces tenus de la main droite, exciser l'iris d'un seul coup (fig. 644).

Avec la spatule, réduire les lambeaux de l'iris pour empêcher tout enclavement.

Résultat (fig. 645).

Si la section ou la simple préhension de l'iris s'est accompagnée d'une petite

hémorragie dans la chambre antérieure, suspendre l'opération pendant quelques instants, puis débarrasser la chambre antérieure, soit directement, soit par de douces pressions faites sur la cornée.

2° Iridectomie optique. — Après s'être placé à droite si l'on opère l'œil droit, derrière la tête si l'on opère l'œil gauche, le blépharostat étant installé, fixer le bulbe en saisissant la conjonctive et le tissu sous-conjonctival avec la pince de Waldau à l'extrémité externe du diamètre horizontal près de la cornée et mettre l'œil en légère abduction.

Prendre de la main droite le couteau lancéolaire coudé, appliquer la pointe sur le limbe scléro-cornéal à 1/2 ou 1 millimètre du bord transparent de la cornée (fig. 646 *a*), la pointe de la lance étant parallèle à la face antérieure de l'iris et le petit doigt prenant appui sur le dos du nez ; puis la faire pénétrer par une pression lente et continue dans la chambre antérieure.

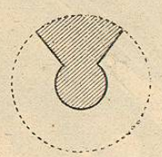

Fig. 645. — Large excision de l'iris.

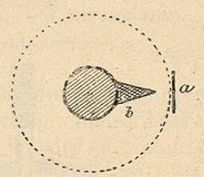

Fig. 646. — Iridectomie optique. Pupille artificielle en petite flamme de bougie.

Porter le manche un peu en arrière ; continuer à engager la lance en glissant toujours au-devant de l'iris, jusqu'à ce que la section extérieure du limbe mesure 7 à 8 millimètres environ ; la retirer alors, la pointe étant inclinée vers la face postérieure de la cornée, mais en agrandissant la partie *profonde* des angles de la plaie par un double petit mouvement de bascule en haut et en bas.

Au bout de quelques instants, attirer l'iris au dehors, comme il a été dit précédemment ; confier la pince fixatrice à un aide, et exciser l'iris avec des ciseaux-pinces, de façon à avoir une petite brèche triangulaire dont la base comprenne le sphincter pupillaire et dont le sommet soit à quelque distance de l'insertion ciliaire (fig. 646, *b*).

Réduire exactement l'iris.

XI. — EXTRACTION DE LA CATARACTE

L'*extraction*, créée par Daviel (1748-1752), est aujourd'hui à peu près la seule méthode opératoire usitée pour le traitement de la cataracte. L'*abaissement* est très rarement indiqué dans la cataracte sénile ; la *discision* et l'*aspiration* sont réservées, la première aux cataractes congénitales et aux cataractes molles des jeunes sujets, la seconde aux cataractes liquides pures, tandis que celles à noyau flottant reviennent encore à l'extraction.

L'extraction elle-même a subi d'innombrables modifications qui portent principalement soit sur la section de la cornée et de la sclérotique, soit sur l'exci-

sion de l'iris, sur l'étendue de cette excision ou sur son rejet absolu ou conditionnel, soit enfin sur l'ouverture de la capsule cristallinienne et sur l'extraction proprement dite du cristallin. La plupart de ces modifications sont sans valeur réelle et n'ont qu'un intérêt historique. A l'heure actuelle, du moins en France,

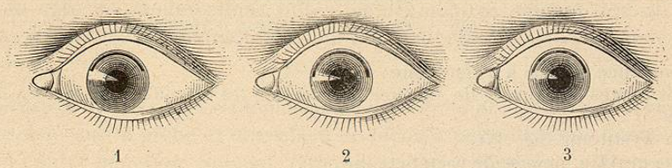

Fig. 647. — Principaux types de kératotomie pour l'extraction à lambeau périphérique.

1 (de Wecker), lambeau du tiers de la circonférence de la cornée. — 2 (Abadie), lambeau presque de la moitié de la circonférence. — 3 (Panas), lambeau à peu près identique.

on emploie surtout le procédé d'*extraction à lambeau périphérique* (fig. 672), simple ou combiné avec l'iridectomie, suivant les cas. Le procédé linéaire de de Graefe, après un long règne, semble avoir fait son temps.

Soins préliminaires. — Après s'être bien assuré de la perception lumineuse de l'œil ou des deux yeux à opérer, il faut *désinfecter* soigneusement, s'il y a lieu, *plusieurs jours à l'avance*, la conjonctive et ses culs-de-sac, les bords ciliaires, les voies lacrymales et les fosses nasales : irrigations d'eau simplement stérilisée, boriquée (4 p. 100,) sublimique (1/5000), bi-iodurique de Panas (1/25 000); dégraissage au carbonade de soude (2 p. 100) ; instillations de Valude au formol (1/500), et appliquer chaque fois un pansement aseptique. Lorsque cette désinfection préparatoire n'est pas nécessaire, il est toujours indiqué de faire, au moins *la veille de l'opération*, la même toilette antiseptique.

Au moment de l'opération, on irrigue à nouveau la conjonctive et ses culs-de-sac avec de l'eau autoclavée (ce qui n'est d'ailleurs pas indispensable), on couvre l'œil qui n'est pas à opérer, et on insensibilise l'autre en instillant de la cocaïne aseptique (1/40 ou même à 1/20) à trois reprises et à intervalles de deux minutes. Si l'on désire une plus grande immobilité des yeux du malade, on peut instiller la même solution de cocaïne, une seule fois dans l'œil sain. L'anesthésie générale, de préférence au chloroforme, est réservée pour les sujets indociles et nerveux.

Par surcroît de précaution, la tête peut être fixée sur le coussin mécanique de Galezowski.

Appareil instrumental. — Un blépharostat, celui de Panas (fig. 648) ou de

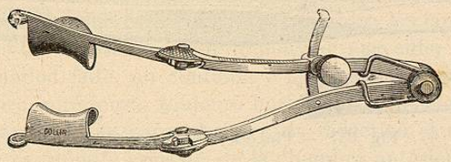

Fig. 648. — Blépharostat de Panas.

A. Terson par exemple, à ablation instantanée ou les écarteurs des paupières ;

Une pince fixatrice de Waldau, ou la pince serre-fine de Vacher, qui peut s'enlever instantanément ;