est calculée d'après l'état d'emmétropie ou de myopie antérieur à l'opération.

En ce qui concerne les cataractes secondaires, nous nous contentons de dire qu'on les traite, suivant les cas, par la discision, la dilacération, l'iritomie, l'iridectomie, l'extraction ; en général, aucune règle opératoire ne peut être posée d'avance.

Accidents de l'opération. — Les accidents qui peuvent survenir se divisent en accidents au cours de l'opération et en accidents post-opératoires. Les plus importants sont les suivants :

a. *Accidents opératoires.* — 1° Hémorragie expulsive, la plus grave, heureusement rare. Abondante perte de vitré, suivie d'une hémorragie intraoculaire qui peut nécessiter l'énucléation séance tenante pour arrêter l'hémorragie. — 2° Perte de vitré. Une perte légère ne compromet pas nécessairement le résultat de l'opération, tandis qu'une perte abondante est suivie d'atrophie du globe. — 3° Luxation du cristallin qui peut survenir dans la *cataracte morganienne* et qui nécessite l'extraction à la curette ou à l'anse de Snellen, avec une petite perte inévitable du vitré. — 4° Renversement du lambeau, peu grave, pourvu qu'on s'en aperçoive à temps. Les autres accidents opératoires, assez nombreux d'ailleurs, sont moins graves.

b. *Accidents post-opératoires.* — 1° Enclavement de l'iris. Il faut exciser la portion prolabée, mais jamais faire rentrer l'iris sous peine de voir éclater des accidents d'irido-cyclite. — 2° Infection de la plaie. C'est un accident très grave qui peut amener une panophtalmie et la perte de l'œil. Il se manifeste par une douleur tardive qu'on ne confondra pas avec la douleur légère qui suit l'opération et qui cesse au bout de quelques heures, par une infiltration jaunâtre des lèvres de la plaie qu'on ne confondra pas avec la striation légère de la cornée due à l'imbibition par l'humeur aqueuse, enfin par l'hypopyon et la suppuration du vitré. — 3° Iritis. Des légers degrés d'iritis peuvent ne pas compromettre la vision, les degrés plus intenses peuvent entraîner l'oblitération de la pupille et la perte de la vision. — 4° Cataracte secondaire, à tous les degrés, depuis la simple membranule jusqu'aux masses épaisses et étendues. — 5° Glaucome secondaire, plus fréquent qu'on ne croyait autrefois. Les autres accidents post-opératoires sont moins sfréquents.

XII. — DISCISION DE LA CAPSULE CRISTALLINIENNE

Cette opération consiste à déchirer la cristalloïde antérieure pour permettre à l'humeur aqueuse d'attaquer directement et de dissoudre la substance du cristallin. On se sert de l'aiguille de Bowman (fig. 661).

Après avoir instillé dans l'œil quelques gouttes d'une solution d'atropine, afin d'obtenir une large dilatation de la pupille, — le blépharostat étant placé et l'œil fixé avec la pince de Waldau près du bord supérieur et interne de la cornée, — introduire perpendiculairement l'aiguille de Bowman, au milieu du rayon inférieur et externe de la cornée, le plat de l'aiguille tenu dans le plan du rayon (fig. 661).

Dès que la lance est arrivée dans la chambre antérieure, abaisser le manche vers la joue, et faire pénétrer l'aiguille jusqu'à son point d'arrêt, en dirigeant la lance vers le bord supérieur et interne de la pupille.

Relever maintenant le manche vers la racine du nez pour faire ainsi, avec la pointe, une petite déchirure linéaire à la cristalloïde antérieure.

Enfin, retirer l'aiguille doucement, en la faisant pivoter sur son axe, puis en remettant le plat de la lance dans le sens du rayon, lorsque la lance va sortir par la plaie.

Après l'opération, on instille de nouveau quelques gouttes de la solution d'atropine, on applique un bandeau aseptique et compressif, et l'on surveille les suites.

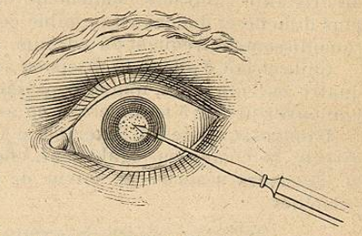

Fig. 661. — Discision de la cataracte.

Il n'est pas nécessaire, il peut même être fâcheux (accidents glaucomateux) de faire à la cristalloïde une large ouverture.

Une séance suffit très rarement; plusieurs sont indispensables, à intervalles variés de un mois à un mois et demi, pour entraîner la résorption complète de la cataracte.

A la discision et à la succion, Panas et A. Terson préfèrent l'extraction soit avec petit lambeau du tiers, soit après kératotomie d'un quart à la pique.

XIII. — EXTRACTION DU CRISTALLIN TRANSPARENT

(Opération de Desmonceaux.)

Dans une série de communications à la Société française d'ophtalmologie (1891-1894-1896), Vacher (d'Orléans) a spécialement insisté sur les avantages de l'extraction du cristallin transparent « comme moyen prophylactique de la myopie forte progressive et du décollement de la rétine »; et il a, en même temps, rappelé que cette opération a été faite d'abord, non par Weber (1857) ou Fukala, mais par l'abbé Desmonceaux, dès 1776.

Voici les conclusions par lesquelles il a terminé sa dernière communication[1] : « L'opération de Desmonceaux est une opération grave, qu'on ne doit pratiquer qu'avec la plus grande prudence.

« La myopie progressant rapidement entre douze et seize ans, on peut opérer dès l'âge de douze ans, s'il existe un staphylome, et si le nombre de dioptries de myopie dépasse le nombre d'années du sujet.

Il ne faut opérer qu'un œil, et le plus atteint ; la seconde extraction aura lieu plus tard, si la myopie continue à progresser.

« Passé trente ans, les myopes de plus de quinze dioptries étant particulièrement exposés au décollement rétinien, on ne doit pas hésiter à intervenir. »

Galezowski, qui est également partisan de l'opération, lui assigne les trois indications suivantes : myopie supérieure à — 16 D; cataracte commençante, atrophie choroïdienne maculaire. Abadie estime, de son côté, que l'opération n'est justifiée que : 1° dans les cas de myopie excessive (au delà de — 16 D); 2° dans ceux de myopie déjà forte (—12 à —14 D), compliqués de chorio-rétinite atrophique à marche progressive.

En somme, si les indications n'ont pas encore toute la précision voulue aux yeux de tous, l'excellence de l'opération n'est plus discutable puisqu'elle est entrée définitivement dans la pratique.

[1] Vacher, *Sem. méd.*, p. 190, 1896.

La vue est possible à distance, l'acuité visuelle est meilleure, on peut travailler à distance normale de 20 à 25 centimètres, et, comme l'accommodation est supprimée, le décollement rétinien n'est plus à redouter (Rohmer)[1].

Au point de vue technique, les temps sont les mêmes que pour l'extraction du cristallin cataracté; seulement, l'accouchement du cristallin est beaucoup plus difficile et délicat vu la faible consistance de la masse cristallinienne et le ramollissement fréquent du vitréum.

Chibret fait d'abord la discision avec un large kystitome ; puis, au bout de quatre ou cinq jours, quand l'opacification est totale, il extrait le cristallin par une ouverture de 5 millimètres, en aspirant les masses avec une seringue.

D'autres oculistes, à l'exemple d'Abadie, au lieu de procéder à l'extraction directe, se contentent également, chez les jeunes sujets, de la discision répétée en plusieurs séances et suivie de l'évacuation des masses cristalliniennes ramollies.

XIV. — RÉSECTION DE LA PAROI EXTERNE DE L'ORBITE[2] (Opération de Krönlein).

Cette intervention consiste dans la résection temporaire de la paroi orbitaire externe pour arriver facilement en arrière du globe, dans la partie profonde de la cavité orbitaire.

Pratiquer une incision courbe ou angulaire qui suive d'abord le rebord externe de l'orbite puis le bord supérieur du zygoma. Aller jusqu'à l'os.

Avec la rugine plate, glissée dans l'orbite, décoller soigneusement le périoste intra-orbitaire de toute la paroi externe de l'orbite.

Avec le ciseau ou une petite scie, mobiliser l'os molaire à l'aide de deux traits se réunissant en arrière au niveau de la fente sphéno-maxillaire, l'un, supérieur, suivant la suture fronto-malaire, l'autre inférieur, horizontal, rejoignant l'extrémité antérieure de la fente sphéno-maxillaire.

Détacher le triangle osseux malaire, adhérent à la peau, le renverser en dehors, pour découvrir la partie profonde de l'orbite.

L'intervention sur cette partie terminée, rabattre en place le lambeau ostéo-cutané et le fixer en suturant la peau.

[1] Rohmer, *Revue méd. de l'Est*, 1897.

[2] Cf. Valude, *Bull. de l'Ac. de Méd.*, 29 mai 1900.

CHAPITRE IV

OPÉRATIONS SUR L'APPAREIL AUDITIF

Asepsie et antisepsie pré-opératoires de l'oreille et de ses dépendances.

Le champ de la préparation aseptique et antiseptique varie naturellement suivant l'opération qu'on se propose de pratiquer : tantôt il ne comprend que le pavillon de l'oreille et le conduit auditif; tantôt il comprend ces mêmes parties et leur pourtour sur un rayon d'au moins 5 à 6 centimètres, tantôt il s'étend en outre, sur la mastoïde ou l'occiput, comme dans les cas de trépanation mastoïdienne, d'évidement pétro-mastoïdien, de craniectomie occipitale; en ces derniers cas, même, par précaution, il doit embrasser tout le cuir chevelu. Enfin, quelquefois, il peut être indispensable ou seulement utile de rendre aseptique, le mieux possible, la trompe d'Eustache.

Asepsie du pavillon de l'oreille et du conduit auditif. — On savonne abondamment le pavillon sur ses deux faces, en se servant de la poudre de savon et du pinceau, de manière à pénétrer dans toutes les rainures ; on frotte ensuite les mêmes parties avec des tampons et des boulettes de coton hydrophile qu'on imprègne d'eau stérilisée ; puis on les passe à l'alcool à 90° et à l'éther, enfin à l'eau formolée ou sublimée, comme on fait dans l'asepsie de la peau en général.

L'asepsie du conduit auditif repose sur les mêmes principes, mais elle est plus difficile à obtenir à cause de ses sinuosités et de la matière cérumineuse qui couvre ses parois et souvent l'obstrue. C'est surtout cette matière qui cons-



Fig. 662. — Stylet coudé et stylet porte-coton.

titue le principal obstacle. Aussi faut-il d'abord l'enlever avec une curette fine, puis savonner, à plusieurs reprises, le conduit auditif avec des rouleaux de coton, au moyen du stylet porte-coton (fig. 662) ou de la pince-coudée (fig. 663).

Si l'on a du temps devant soi, on tamponne tous les jours le conduit avec du coton imprégné dans une solution de carbonate de soude 2 p. 100.

Lorsque ces premières manœuvres de décapage et de dégraissage sont terminées, on lave le conduit avec de l'alcool, puis de l'éther ; mais auparavant,