La vue est possible à distance, l'acuité visuelle est meilleure, on peut travailler à distance normale de 20 à 25 centimètres, et, comme l'accommodation est supprimée, le décollement rétinien n'est plus à redouter (Rohmer)[1].

Au point de vue technique, les temps sont les mêmes que pour l'extraction du cristallin cataracté; seulement, l'accouchement du cristallin est beaucoup plus difficile et délicat vu la faible consistance de la masse cristallinienne et le ramollissement fréquent du vitréum.

Chibret fait d'abord la discision avec un large kystitome ; puis, au bout de quatre ou cinq jours, quand l'opacification est totale, il extrait le cristallin par une ouverture de 5 millimètres, en aspirant les masses avec une seringue.

D'autres oculistes, à l'exemple d'Abadie, au lieu de procéder à l'extraction directe, se contentent également, chez les jeunes sujets, de la discision répétée en plusieurs séances et suivie de l'évacuation des masses cristalliniennes ramollies.

XIV. — RÉSECTION DE LA PAROI EXTERNE DE L'ORBITE[2] (Opération de Krönlein).

Cette intervention consiste dans la résection temporaire de la paroi orbitaire externe pour arriver facilement en arrière du globe, dans la partie profonde de la cavité orbitaire.

Pratiquer une incision courbe ou angulaire qui suive d'abord le rebord externe de l'orbite puis le bord supérieur du zygoma. Aller jusqu'à l'os.

Avec la rugine plate, glissée dans l'orbite, décoller soigneusement le périoste intra-orbitaire de toute la paroi externe de l'orbite.

Avec le ciseau ou une petite scie, mobiliser l'os molaire à l'aide de deux traits se réunissant en arrière au niveau de la fente sphéno-maxillaire, l'un, supérieur, suivant la suture fronto-malaire, l'autre inférieur, horizontal, rejoignant l'extrémité antérieure de la fente sphéno-maxillaire.

Détacher le triangle osseux malaire, adhérent à la peau, le renverser en dehors, pour découvrir la partie profonde de l'orbite.

L'intervention sur cette partie terminée, rabattre en place le lambeau ostéo-cutané et le fixer en suturant la peau.

[1] Rohmer, *Revue méd. de l'Est*, 1897.

[2] Cf. Valude, *Bull. de l'Ac. de Méd.*, 29 mai 1900.

CHAPITRE IV

OPÉRATIONS SUR L'APPAREIL AUDITIF

Asepsie et antisepsie pré-opératoires de l'oreille et de ses dépendances.

Le champ de la préparation aseptique et antiseptique varie naturellement suivant l'opération qu'on se propose de pratiquer : tantôt il ne comprend que le pavillon de l'oreille et le conduit auditif; tantôt il comprend ces mêmes parties et leur pourtour sur un rayon d'au moins 5 à 6 centimètres, tantôt il s'étend en outre, sur la mastoïde ou l'occiput, comme dans les cas de trépanation mastoïdienne, d'évidement pétro-mastoïdien, de craniectomie occipitale; en ces derniers cas, même, par précaution, il doit embrasser tout le cuir chevelu. Enfin, quelquefois, il peut être indispensable ou seulement utile de rendre aseptique, le mieux possible, la trompe d'Eustache.

Asepsie du pavillon de l'oreille et du conduit auditif. — On savonne abondamment le pavillon sur ses deux faces, en se servant de la poudre de savon et du pinceau, de manière à pénétrer dans toutes les rainures ; on frotte ensuite les mêmes parties avec des tampons et des boulettes de coton hydrophile qu'on imprègne d'eau stérilisée ; puis on les passe à l'alcool à 90° et à l'éther, enfin à l'eau formolée ou sublimée, comme on fait dans l'asepsie de la peau en général.

L'asepsie du conduit auditif repose sur les mêmes principes, mais elle est plus difficile à obtenir à cause de ses sinuosités et de la matière cérumineuse qui couvre ses parois et souvent l'obstrue. C'est surtout cette matière qui cons-



Fig. 662. — Stylet coudé et stylet porte-coton.

titue le principal obstacle. Aussi faut-il d'abord l'enlever avec une curette fine, puis savonner, à plusieurs reprises, le conduit auditif avec des rouleaux de coton, au moyen du stylet porte-coton (fig. 662) ou de la pince-coudée (fig. 663).

Si l'on a du temps devant soi, on tamponne tous les jours le conduit avec du coton imprégné dans une solution de carbonate de soude 2 p. 100.

Lorsque ces premières manœuvres de décapage et de dégraissage sont terminées, on lave le conduit avec de l'alcool, puis de l'éther ; mais auparavant,

et chez les personnes trop sensibles, quand le conduit et le tympan sont douloureux ou le sont devenus, on y instille une solution concentrée de cocaïne[1].

Fig. 663. — Pince coudée de Politzer.

Enfin, on irrigue le conduit avec une solution antiseptique (formolée ou sublimée), en se servant soit de la canule de Duplay (fig. 664) et d'un bock-laveur quelconque, soit d'une canule conique à rigole latérale de Galante (fig. 665) et de son vide-bouteille, soit d'une seringue stérilisable à embout de caoutchouc mou.

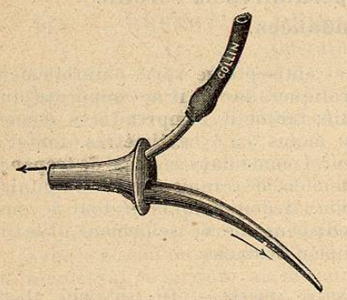

Fig. 664. — Canule de Duplay.

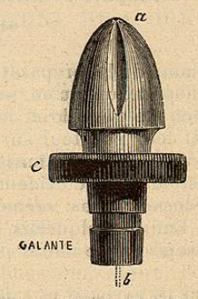

Fig. 665. — Canule de Galante.

Asepsie du pavillon, du conduit auditif et de leur pourtour. — On commence par raser : 1° la barbe ou le duvet sur la branche montante du maxillaire, sur la partie inférieure de la tempe ; 2° les cheveux, largement au-dessus et en arrière du pavillon. Puis on fait la toilette de la peau et du conduit, comme il a été dit précédemment.

Asepsie auriculo-mastoïdienne. — Même *modus faciendi* ; en plus, on rase et l'on désinfecte sur une grande étendue les régions temporale, pariéatale, occipitale et sous-mastoïdienne.

Asepsie auriculo-mastoïdo-occipitale. — Comme il s'agit d'ouvrir le crâne en même temps que l'oreille, on ne saurait être trop avisé. Nous conseillons, outre les mesures déjà énumérées dans les alinéas précédents, de raser et de désinfecter tout le cuir chevelu, comme si l'on avait affaire à une trépanation ordinaire.

Antisepsie de l'oreille et de ses dépendances. — Dans les cas où il existe de l'otorrhée, des fistules, des ulcères, on traite ces complications comme nous l'avons indiqué dans la technique générale pour l'antisepsie de la peau infectée

[1] L'anesthésie du conduit et du tympan s'obtient difficilement avec les solutions de cocaïne même concentrées, à 1 p. 5. Le mélange de Bonain est meilleur :

Acide phénique neigeux	ãã 1 gramme.
Menthol	
Chlorhydrate de cocaïne	

On en imbibe un tampon qu'on laisse en place quatre à cinq minutes.

(thermo-cautérisation, raclage, injections caustiques ou fortement antiseptiques) en même temps qu'on applique les autres mesures de désinfection que nous venons de faire connaître.

Asepsie et antisepsie de la trompe d'Eustache. — Nous distinguerons deux cas : l'un où la caisse du tympan est normalement fermée, l'autre où le liquide injecté par la trompe peut sortir par une perforation du tympan, par une ou plusieurs fistules de la mastoïde, ou par une voie artificielle qu'on y a pratiquée. Dans tous les deux, l'injection se fera au moyen de la sonde d'Itard, mais *après asepsie des fosses nasales et du rhino-pharynx ;* quant au liquide injecté, ce sera tantôt de la vaseline iodoformée, tantôt de l'acide borique à 4 p. 100, du formol à 1 p. 1 000, du sublimé à 1/5 000, selon qu'on recherchera une antisepsie permanente, en caisse close, ou qu'on voudra simplement irriguer la caisse, la mastoïde, ou l'une et l'autre.

1. — MYRINGOTOMIE ET MYRINGECTOMIE

A. **La myringotomie** ou paracentèse de la caisse du tympan consiste en a ponction ou en une petite incision de la membrane du tympan.

Elle est indiquée dans l'otite moyenne suppurée, dans l'oblitération complète et définitive de la trompe d'Eustache, dans la rigidité permanente de la membrane du tympan, quelquefois dans certains bourdonnements.

Procédé. — La tête étant un peu tournée du côté opposé — après avoir nettoyé le conduit auditif au moyen de coton, — tirer le pavillon de l'oreillle en haut et en arrière ; introduire dans le méat la petite extrémité du spéculum de Toynbee (fig. 666), son grand diamètre étant vertical ; le pousser

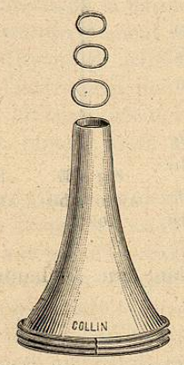

Fig. 666. — Spéculum de Toynbee.

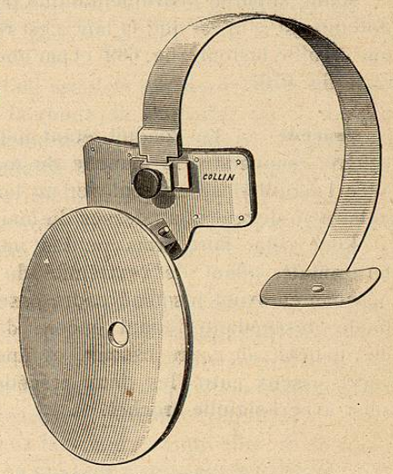

Fig. 667. — Miroir réflecteur.

doucement dans le conduit auditif, en le faisant pivoter de façon que le grand diamètre devienne horizontal, et l'engager jusqu'à ce qu'on voie bien la membrane du tympan quand on y projette un faisceau de lumière naturelle ou mieux artificielle, avec le miroir réflecteur (fig. 667).

La membrane est placée obliquement, formant angle aigu avec la paroi inférieure du conduit auditif. On la reconnaît, outre sa direction et sa forme, à sa teinte gris blanc uniforme et à la petite ligne blanchâtre ou blanc jaunâtre, manche du marteau, qui traverse obliquement sa moitié supérieure de haut en bas et d'avant en arrière (fig. 668).

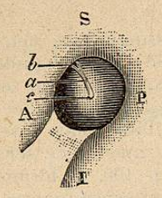

Fig. 668. — Membrane du tympan vue par sa face externe (Tillaux).

ASPI, points cardinaux antérieur, supérieur, postérieur, inférieur de la membrane. — *a*, manche du marteau. — *b*, apophyse externe du marteau. — *c*, dépression ombilicale du tympan.

Conduire la lance de Tillaux ou une aiguille à cataracte le long de la face inférieure du tube du spéculum, et ponctionner la membrane du tympan dans sa partie antéro-inférieure.

Retirer la lance dès que sa pénétration est arrêtée par les deux petits prolongements mousses que porte sa base.

Il est facile de vérifier le résultat lorsqu'on pratique ensuite le cathétérisme de la trompe d'Eustache et qu'on insuffle de l'air dans la trompe.

B. **La myringectomie** a pour but de créer non une simple perforation, mais une large perte de substance dans la membrane du tympan. L'ouverture de cette membrane est ainsi plus durable.

Même appareil instrumental que pour la myringotomie, si ce n'est que la lance est remplacée par une aiguille-bistouri (fig. 669) et par une aiguille crochet (fig. 670).



Fig. 669. Aiguille bistouri.

Fig. 670. Aiguille crochet.

Procédé. — Le conduit étant nettoyé et bien éclairé, reconnaître le manche du marteau; puis, avec l'aiguille-bistouri, enlever un lambeau triangulaire au-devant et au-dessus du manche.

Pour cela, faire trois petites incisions : une horizontale, allant de l'extrémité du manche du marteau en avant jusqu'au cadre osseux; une verticale descendante allant encore de l'extrémité du manche au cadre osseux, et une qui rase le cadre osseux entre les deux précédentes, pendant que le lambeau est saisi avec l'aiguille-crochet.

II. — CATHÉTÉRISME DE LA TROMPE D'EUSTACHE

Le cathétérisme de la trompe d'Eustache consiste à passer une sonde ou une bougie dans ce conduit par son orifice pharyngien ou *pavillon*.

On y a recours soit dans un but diagnostique, soit dans un but thérapeutique (dilatation graduelle, douches d'air avec la poire de Politzer, introduc-

tion de vapeurs, de liquides, de gaz médicamenteux, de bougies caustiques).

On se sert généralement de la sonde d'Itard (fig. 671).

Fig. 671. Sonde d'Itard.

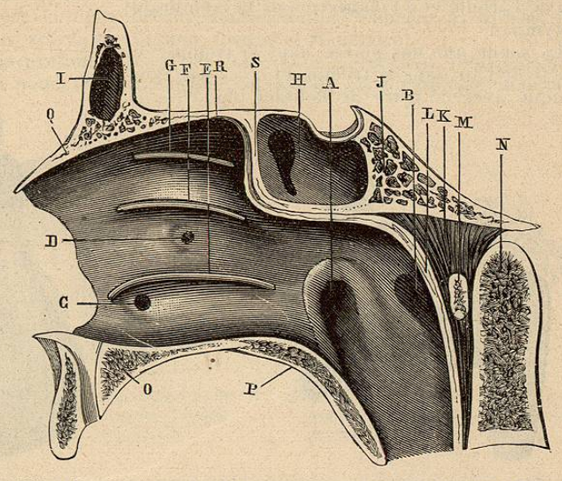

Fig. 672. — Paroi externe des fosses nasales et du rhino-pharynx (Tillaux).

A, orifice pharyngien de la trompe d'Eustache. - B, fossette de Rosenmüller. — C, orifice inférieur du canal nasal. — E, ligne d'insertion du cornet inférieur sur la paroi externe des fosses nasales. — L, paroi pharyngienne. — P, voile du palais, etc.

Procédé de Duplay. — Le sujet étant assis, la tête soutenue par un aide, introduire dans la narine le bec de la sonde, la concavité de la courbure regardant directement en bas. En même temps qu'on pousse doucement la sonde d'avant en arrière, élever graduellement la main de manière à donner à l'instrument une direction horizontale, et, par un mouvement des doigts, lui faire exécuter un quart de rotation qui porte son bec en dehors. Le bec répond alors au-dessous du cornet inférieur, excellent point de repère.

Faire glisser doucement la sonde dans la cannelure formée par ce cornet jusqu'à ce que la sensation d'une résistance vaincue indique que le bec de la sonde a dépassé l'extrémité postérieure du cornet. Le bec se trouve presque aussitôt engagé dans le pavillon de la trompe, le pavillon étant à 3 millimètres en arrière et en dehors de l'extrémité du cornet (fig. 672).

Au moment où le bec pénètre dans la trompe, rapprocher de la cloison l'extrémité externe de l'instrument, ce qui tend à enfoncer davantage l'autre extrémité dans la trompe.

Souvent le bec s'engage dans la fossette de Rosenmüller, petite cavité ovoïde située à 8 ou 10 millimètres derrière le pavillon près de la paroi postérieure du pharynx (fig. 672). On reconnaît la fausse route : 1° à ce que le bec ne se trouve pas fixé et arrêté comme il l'est dans la trompe; 2° (Duplay) à ce que le bec, une

fois dégagé de la fossette, butte immédiatement contre la paroi postérieure du pharynx, tandis qu'il aurait une excursion de 10 à 15 millimètres à faire avant d'y arriver, s'il était dans la trompe; 3° à ce que l'air insufflé n'arrive pas dans la caisse et qu'on ne perçoit rien à l'auscultation de l'oreille et à l'inspection de la membrane du tympan.

La sonde une fois placée dans la trompe, on injecte de l'air dans la trompe et la caisse tympanique avec la poire de Politzer (fig. 674) ou

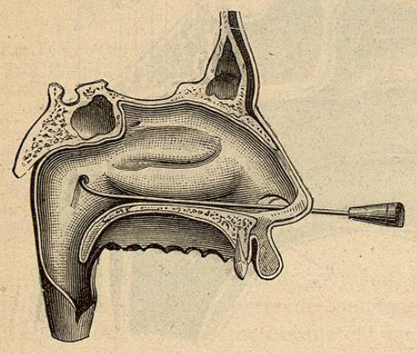

Fig. 673. — Cathétérisme de la trompe d'Eustache. Extrémité de la sonde dans le pavillon.

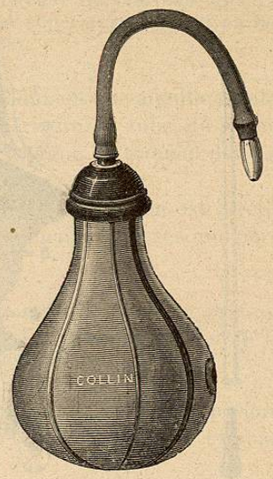

Fig. 674. — Poire de Politzer.

autre système de soufflerie, ou bien on passe des bougies fines (1 millimètre à 1 millimètre et demi), à tige graduée, qui ont pour but de désobstruer, de dilater, de cautériser légèrement la trompe. Il faut alors se souvenir que la longueur totale de la trompe est de 36 millimètres.

Il arrive parfois que pendant ou peu après le cathétérisme, par suite de déchirure de la muqueuse, on voit apparaître rapidement un emphysème du voile palatin et du cou, surtout si on a insufflé de l'air; cet accident n'a aucune gravité, bien qu'il impressionne vivement le débutant.

III. — OPÉRATIONS SYSTÉMATISÉES

SUR L'APOPHYSE MASTOIDE, LA CAISSE, LE SINUS LATÉRAL LES FOSSES SPHÉNOIDALE ET OCCIPITALE INFÉRIEURE

Ces opérations[1] sont commandées par des suppurations aiguës ou chroniques qui, au lieu de rester confinées dans la caisse du tympan, se sont étendues plus ou moins dans ses dépendances ou environs. Tantôt il s'agit seulement

[1] Cons. Duplay, *Arch. gén. méd.*, mai-juin, 1888; Ricard, *Gaz. hôp.*, 23 fév. 1889. — Lubet-Barbon et A. Martin, *Soc. franç. d'otol. et laryng.*, Paris, 1894. — A. Broca, Opérations sur l'apophyse mastoïde (*Congrès de chir.*, Lyon, p. 293, 1894). — A. Broca et Lubet-Barbon. *Les suppurations de l'apophyse mastoïde et leur traitement*, 1 vol. in-8°, 1895. — A. Broca et Maubrac, *Traité de chir. cérébrale*, 1896. — Castex, Trépan. mastoïdiennes, *Soc. fr. d'otol.*, 1896 et *Traité de chirurgie* de Le Dentu et Delbet, t. V, 1897. — Chaguolleau, (Th. Paris, juin 1897). — Reynier, *Congr. fr. de chir.*, 1897.

d'une trépanation, d'une ouverture ou d'une contre-ouverture à pratiquer sur l'apophyse mastoïde; tantôt l'action chirurgicale doit porter sur l'apophyse et la caisse à la fois; tantôt, selon les complications intra-craniennes (méningite, thrombo-phlébite suppurée ou septique, abcès cérébro-temporal, abcès cérébelleux), il faut pousser l'intervention jusque dans la cavité cranienne et le sinus latéral, soit à travers la même brèche mastoïdienne (Wheeler, A. Broca), soit par d'autres brèches spéciales (Mignon, Picqué et Mauclaire).

Quelques notions préliminaires d'anatomie nous paraissent indispensables sur le *lieu d'élection* pour l'attaque isolée ou initiale de l'apophyse mastoïde.

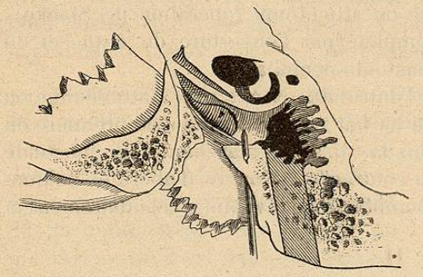

Fig. 675. — Coupe horizontale du temporal et de l'apophyse mastoïde, montrant l'antre, l'aditus et le trajet de la trépanation (Farabeuf).

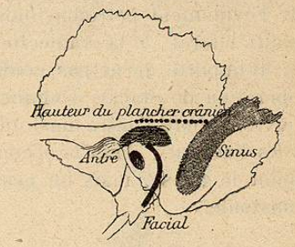

Fig. 676. — Schéma des rapports profonds de l'apophyse mastoïde (Ricard et Launay).

Ce lieu d'élection correspond à l'*antre pétro-mastoïdien* (fig. 676), c'est-à-dire à la *cellule constante et toujours la plus grande* qui fait communiquer la caisse avec les autres cellules mastoïdiennes, si variables en nombre, en volume, en siège, et par laquelle débute la mastoïdite suppurée; son ouverture *aditus ad antrum*, assez évasée, se fait sur la paroi postérieure de la caisse. Les téguments une fois incisés derrière l'insertion du pavillon et l'apophyse mise à nu par la rugine, le point de repère à chercher chez l'adulte est l'*épine de Henle* (ou *spina suprà meatum*), petite crête osseuse qui existe ordinairement à l'union de la paroi postérieure et de la paroi supérieure du méat auditif, ou un peu au-dessus. L'antre *se trouve à 5 ou 6 millimètres en arrière de l'épine de Henle*, ou, autrement dire, *derrière la moitié supérieure du méat*. Il est accessible sur un quadrilatère de 1 centimètre carré (A. Broca), et est limité en haut par une ligne horizontale qui raserait le bord supérieur du méat, mieux encore par la *crête temporale sus-mastoïdienne* (ou linea temporalis), très manifeste, qui continue la racine transverse de l'arcade zygomatique; au-dessus de cette ligne ou crête, on entrerait dans le crâne, sur la face supérieure du rocher.

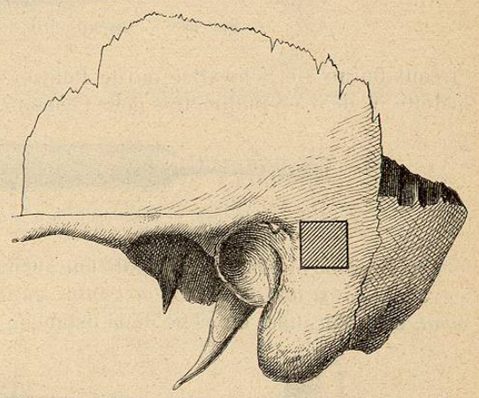

Fig. 677. — Face externe du temporal et de l'apophyse mastoïde, avec le carré d'attaque pour l'antre.