fois dégagé de la fossette, butte immédiatement contre la paroi postérieure du pharynx, tandis qu'il aurait une excursion de 10 à 15 millimètres à faire avant d'y arriver, s'il était dans la trompe; 3° à ce que l'air insufflé n'arrive pas dans la caisse et qu'on ne perçoit rien à l'auscultation de l'oreille et à l'inspection de la membrane du tympan.

La sonde une fois placée dans la trompe, on injecte de l'air dans la trompe et la caisse tympanique avec la poire de Politzer (fig. 674) ou

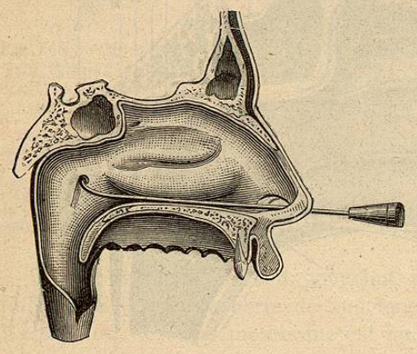

Fig. 673. — Cathétérisme de la trompe d'Eustache. Extrémité de la sonde dans le pavillon.

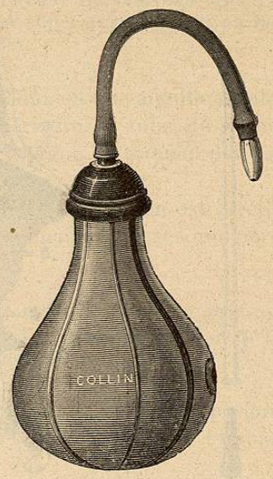

Fig. 674. — Poire de Politzer.

autre système de soufflerie, ou bien on passe des bougies fines (1 millimètre à 1 millimètre et demi), à tige graduée, qui ont pour but de désobstruer, de dilater, de cautériser légèrement la trompe. Il faut alors se souvenir que la longueur totale de la trompe est de 36 millimètres.

Il arrive parfois que pendant ou peu après le cathétérisme, par suite de déchirure de la muqueuse, on voit apparaître rapidement un emphysème du voile palatin et du cou, surtout si on a insufflé de l'air; cet accident n'a aucune gravité, bien qu'il impressionne vivement le débutant.

III. — OPÉRATIONS SYSTÉMATISÉES

SUR L'APOPHYSE MASTOIDE, LA CAISSE, LE SINUS LATÉRAL LES FOSSES SPHÉNOIDALE ET OCCIPITALE INFÉRIEURE

Ces opérations[1] sont commandées par des suppurations aiguës ou chroniques qui, au lieu de rester confinées dans la caisse du tympan, se sont étendues plus ou moins dans ses dépendances ou environs. Tantôt il s'agit seulement

[1] Cons. Duplay, *Arch. gén. méd.*, mai-juin, 1888; Ricard, *Gaz. hôp.*, 23 fév. 1889. — Lubet-Barbon et A. Martin, *Soc. franç. d'otol. et laryng.*, Paris, 1894. — A. Broca, Opérations sur l'apophyse mastoïde (*Congrès de chir.*, Lyon, p. 293, 1894). — A. Broca et Lubet-Barbon. *Les suppurations de l'apophyse mastoïde et leur traitement*, 1 vol. in-8°, 1895. — A. Broca et Maubrac, *Traité de chir. cérébrale*, 1896. — Castex, Trépan. mastoïdiennes, *Soc. fr. d'otol.*, 1896 et *Traité de chirurgie* de Le Dentu et Delbet, t. V, 1897. — Chaguolleau, (Th. Paris, juin 1897). — Reynier, *Congr. fr. de chir.*, 1897.

d'une trépanation, d'une ouverture ou d'une contre-ouverture à pratiquer sur l'apophyse mastoïde; tantôt l'action chirurgicale doit porter sur l'apophyse et la caisse à la fois; tantôt, selon les complications intra-craniennes (méningite, thrombo-phlébite suppurée ou septique, abcès cérébro-temporal, abcès cérébelleux), il faut pousser l'intervention jusque dans la cavité cranienne et le sinus latéral, soit à travers la même brèche mastoïdienne (Wheeler, A. Broca), soit par d'autres brèches spéciales (Mignon, Picqué et Mauclaire).

Quelques notions préliminaires d'anatomie nous paraissent indispensables sur le *lieu d'élection* pour l'attaque isolée ou initiale de l'apophyse mastoïde.

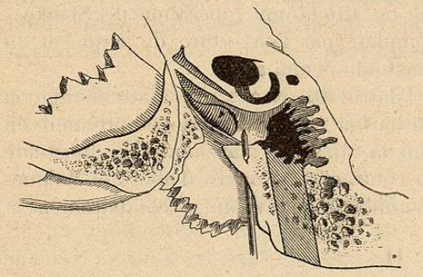

Fig. 675. — Coupe horizontale du temporal et de l'apophyse mastoïde, montrant l'antre, l'aditus et le trajet de la trépanation (Farabeuf).

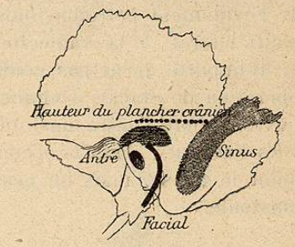

Fig. 676. — Schéma des rapports profonds de l'apophyse mastoïde (Ricard et Launay).

Ce lieu d'élection correspond à l'*antre pétro-mastoïdien* (fig. 676), c'est-à-dire à la *cellule constante et toujours la plus grande* qui fait communiquer la caisse avec les autres cellules mastoïdiennes, si variables en nombre, en volume, en siège, et par laquelle débute la mastoïdite suppurée; son ouverture *aditus ad antrum*, assez évasée, se fait sur la paroi postérieure de la caisse. Les téguments une fois incisés derrière l'insertion du pavillon et l'apophyse mise à nu par la rugine, le point de repère à chercher chez l'adulte est l'*épine de Henle* (ou *spina suprà meatum*), petite crête osseuse qui existe ordinairement à l'union de la paroi postérieure et de la paroi supérieure du méat auditif, ou un peu au-dessus. L'antre *se trouve à 5 ou 6 millimètres en arrière de l'épine de Henle*, ou, autrement dire, *derrière la moitié supérieure du méat*. Il est accessible sur un quadrilatère de 1 centimètre carré (A. Broca), et est limité en haut par une ligne horizontale qui raserait le bord supérieur du méat, mieux encore par la *crête temporale sus-mastoïdienne* (ou linea temporalis), très manifeste, qui continue la racine transverse de l'arcade zygomatique; au-dessus de cette ligne ou crête, on entrerait dans le crâne, sur la face supérieure du rocher.

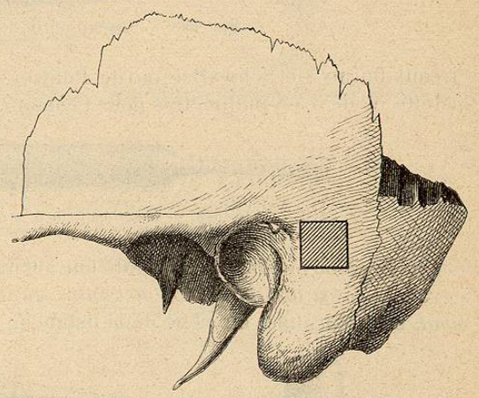

Fig. 677. — Face externe du temporal et de l'apophyse mastoïde, avec le carré d'attaque pour l'antre.

Chez l'enfant, après un an, l'antre a même siège que chez l'adulte; au-dessous d'un an, il est un peu au-dessus du méat, et non pas seulement en arrière de sa moitié supérieure (A. Broca). Son aire est aussi moitié moins grande. Notons, enfin, que derrière l'angle gît le coude du sinus latéral et que, d'après les données de Noltenrius, on ne peut pénétrer à une *profondeur* de plus de 22 millimètres sans risquer de léser le facial et le canal demi-circulaire externe.

Nous décrirons : 1° la trépanation simple de l'apophyse ou antrotomie ; 2° la trépanation combinée de l'apophyse et de la caisse ou antro-atticotomie ; 3° le curettage simple de la caisse ou atticotomie (opération de Stacke) ; 4° l'évidement pétromastoïdien complété par l'ouverture du crâne et du sinus latéral ; 5° la craniectomie mastoïdo-occipitale.

Il importe de ne pas confondre l'antro-atticotomie avec l'atticotomie ou opération de Stacke. Comme Broca l'a fait remarquer, dans la première on ouvre d'abord l'antre mastoïdien puis la caisse en marchant de la mastoïde vers l'attique ; dans la seconde au contraire, on ouvre d'abord et uniquement la caisse, mais on peut la compléter en évidant secondairement la mastoïde.

§ 1. — Trépanation simple de l'apophyse mastoïde
(Antrotomie.)

Elle peut s'exécuter avec une petite couronne de trépan ou mieux avec une fraise de Doyen. Mais on emploie couramment le maillet (fig. 680) et les

Fig. 678. — Ciseau-burin de Politzer.

ciseaux-burins de Schwartze ou de Politzer, larges de 1 centimètre pour l'adulte et de 3 à 5 millimètres pour l'enfant (fig. 678 et 679).

Fig. 679. — Ciseau-burin à gros manche.

Qu'il y ait ou non fistule mastoïdienne ancienne ou abcès rétro-auriculaire à évacuer, *c'est toujours droit à l'antre qu'il faut marcher systématiquement*, sans s'occuper du siège de la fistule ou de l'abcès (Broca).

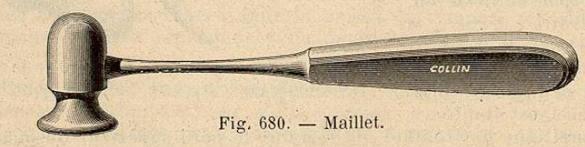

Fig. 680. — Maillet.

La tête est tournée du côté opposé et le pavillon de l'oreille fortement rabattu en avant.

1er *temps : Incision.* — Exactement dans le sillon rétro-auriculaire et à fond jusqu'à l'os, depuis la partie supérieure du pavillon, jusqu'à la pointe de l'apophyse. Forcipressure de l'artère auriculaire postérieure et de quelques artérioles.

2e *temps : Dénudation de l'apophyse.* — A la rugine, décoller les deux lèvres de l'incision pour dénuder très largement l'apophyse depuis le bord postérieur du conduit auditif osseux jusqu'au delà de la suture pétro-squameuse. Hémostasier par compression, puis reconnaître soigneusement : le bord postéro-supérieur du conduit, l'épine de Henle (spina supra meatum), la crête sus-mastoïdienne, la suture mastoïdo-squameuse (voy. fig. 677).

3e *temps : Ouverture de l'antre.* — Chez l'adulte, l'antre est dans un carré de 1 centimètre de côté situé à 5 millimètres en arrière de la moitié supérieure du méat. Il siège à une profondeur variant entre 10 et 15 millimètres en moyenne, parfois allant jusqu'à 20 ou 22 millimètres. Chez l'enfant de moins d'un an, il est dans un carré de 5 millimètres de côté et déborde un peu en haut l'horizontale passant par la partie supérieure du méat. Il est très superficiel et correspond à une tache spongieuse, vasculaire, arrondie, visible en arrière du conduit.

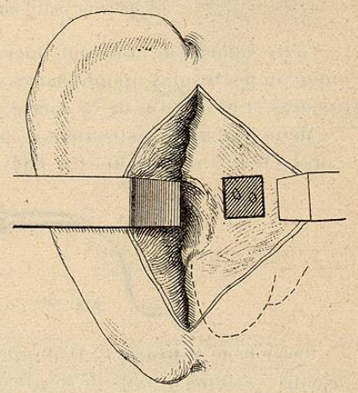
Fig. 681. — Antrotomie (d'après Broca).

Si l'on use d'une petite couronne de trépan ou de la fraise de Doyen, c'est dans cette aire qu'il faudra les appliquer.

Si l'on emploie les ciseaux-burins (lame de 1 centimètre chez l'adulte, de 5 millimètres chez l'enfant), on attaquera l'os par quatre coups de ciseau : un antérieur, vertical, à 5 millimètres du bord postérieur du conduit et qui affleure en haut à l'horizontale de l'épine; deux horizontaux, supérieur et inférieur; un postérieur, vertical, qui fait sauter le petit carré de lamelle osseuse ainsi circonscrit, le ciseau étant tenu cette fois un peu obliquement en avant (fig. 681.)

Dès que le pus s'est écoulé, s'il s'agit d'un empyème mastoïdien, nettoyer l'antre avec la curette, enlever les petits séquestres qui peuvent s'y trouver; au besoin, évider tout le reste de l'apophyse jusque vers la pointe, si l'os est largement altéré.

Lorsque l'antre est plus profond, avec un ciseau ou une gouge plus étroits, aller à sa rencontre en creusant l'apophyse sous forme d'un entonnoir, dont la base externe serait large de 12 à 15 millimètres, et dont l'axe se dirigerait en bas, en dedans et en avant, mais sans jamais dépasser une profondeur de 25 millimètres (Castex). On doit, ce faisant, marcher parallè-

lement à la paroi postérieure du conduit, éviter d'aller en haut vers le crâne, en arrière vers le sinus et de faire de brusques et dangereuses échappées.

Si, malgré toutes les précautions, on a ouvert la membrane bleuâtre et dépressible du sinus latéral au cours de l'opération, ce qui se traduit par un flot de sang, tamponner la brèche avec de la gaze iodoformée ou un petit peloton de catgut ; cet accident n'a point, d'ordinaire, d'autre conséquence.

Quand l'exérèse est terminée, toucher, s'il le faut, les parois de la cavité traumatique avec une solution antiseptique ou caustique ; mettre quelques points aux deux angles de la plaie, et installer un petit drainage ou bourrer lâchement la cavité avec de la gaze.

§ 2. — Trépanation de l'apophyse et de la caisse

(Evidement pétro-mastoïdien. Antro-atticotomie).

Cette opération convient spécialement aux cas d'oto-mastoïdite chronique où les lésions apophysaires se compliquent d'une altération grave des osselets et des parois de la caisse avec otorrhée ou fistule interminable.

Même appareil instrumental que pour la précédente opération, plus un « protecteur » de Stacke (fig. 682), sorte de stylet large et coudé.



Fig. 682. — Protecteur de Stacke.

Procédé de A. Broca. — D'abord, deux définitions qui permettront de comprendre certains détails de la présente opération et de l'opération suivante : on appelle *coupole* ou *attique* ou *logette des osselets* cette partie de la caisse dans laquelle jouent la tête du marteau et le corps de l'enclume ; *mur de la logette ou de l'attique* cette petite cloison osseuse qui sépare, au-dessus de l'orifice tympanique, la logette d'avec la partie postéro-supérieure du conduit auditif.

« Inciser les parties molles sur une longueur plus grande que pour la trépanation simple, c'est-à-dire inciser toute la longueur du pli rétro-auriculaire, et même contourner un peu, vers la fosse temporale, la partie supérieure du conduit. En outre, après avoir ruginé l'apophyse, décoller complètement, avec une rugine étroite et mousse, le conduit membraneux du bout de la rugine, le couper au fond du conduit osseux et le récliner en avant, ainsi que le pavillon ; on a sous les yeux le conduit osseux et la membrane du tympan ou ses vestiges.

« Ouvrir l'antre comme dans la trépanation simple.

« Introduire dans le canal de l'antre le protecteur de Stacke ; on voit facilement l'*aditus*, dans la profondeur, à la partie supéro-antérieure de l'antre ; c'est par là que le protecteur pénètre d'abord en haut, puis en avant

et en dedans, jusque dans la caisse, servant à la fois de conducteur pour montrer quelle partie osseuse il faut faire sauter, et de protecteur pour garder d'une échappée le canal semi-circulaire externe, situé au contact de la paroi profonde du canal de l'antre.

« Faire sauter le mur de la logette au-devant du protecteur, en appliquant d'abord le ciseau bien horizontalement sur la limite supérieure du méat,

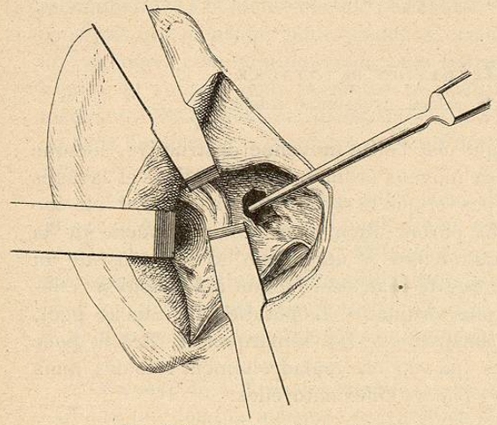

Fig. 683. — Antro-atticotomie.
Le protecteur de Stacke est en place. Le ciseau va attaquer le mur de la logette (Broca).

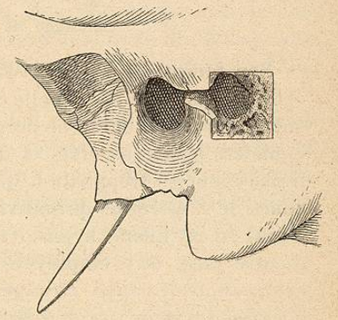

Fig. 684. — Antro-atticotomie terminée (Monod et Vanverts).

puis en l'appliquant un demi-centimètre plus bas, et en le dirigeant cette fois un peu de bas en haut ; le coin osseux intermédiaire aux deux coups de ciseau étant enlevé, on a une large tranchée par laquelle on peut voir et agir jusqu'au fond de la caisse. La section du facial n'est pas à craindre, si l'on a soin de ne pas descendre au-dessous de la moitié supérieure du bord postérieur du conduit (fig. 683).

« En partant toujours de l'antre et en travaillant alternativement de la gouge, de la curette, maniées avec une extrême prudence, — enlever les séquestres, évacuer les fongosités, évider les parties cariées, faire sauter les points osseux. Pour mener l'opération à bien, il faut faire une hémostase soignée par la compression avec des crayons de coton hydrophile ou mieux des lanières de gaze.

« L'opération une fois terminée, on a créé une vaste cavité (fig. 684) qui réunit à la caisse la mastoïde évidée. Pour l'épidermiser plus rapidement, introduire une sonde cannelée dans le conduit membraneux, dans l'axe de la tranchée de l'aditus, et, d'un coup de ciseaux, fendre ce conduit jusqu'à mordre sur la conque. Le cylindre ainsi transformé en rectangle, l'étaler sur les surfaces osseuses en fixant par un point de suture chacun de ses angles libres à l'angle correspondant de l'incision rétro-auriculaire. »

La cicatrisation exige souvent plus de six mois.

Luc[1] a récemment insisté sur l'utilité, pour favoriser les pansements et hâter la cicatrisation, du *lambeau de Siebenmann*. Inciser le conduit membraneux à partir de la profondeur et parallèlement à son axe, le long de l'union de ses parois postérieure et supérieure, jusqu'au niveau de la conque. Tracer alors une incision divergente à deux branches, le long du triangle de la conque; l'ensemble de l'incision présente ainsi la forme d'un ≻. Dans l'étendue de la bifurcation, détacher la peau du cartilage, réséquer ce dernier sur toute l'étendue de la conque en respectant la peau. Celle-ci peut alors se rabattre vers les cavités osseuses qu'elle tapisse.

§ 3. — Opération de Stacke

(Curettage de la caisse. Atticotomie simple.)

Son indication caractéristique est l'otite moyenne destructive, lorsque celle-ci s'est montrée rebelle aux moyens ordinaires (instillations et lavages antiseptiques, ablation de polypes) et que le stylet recourbé nous révèle une dénudation des osselets et des parois. Rien, pourtant, n'empêche de la transformer en trépanation totale (caisse et apophyse), si l'on constate au cours de l'opération primitive que le mal s'est étendu à l'apophyse elle-même; c'est même le cas le plus ordinaire. L'opération de Stacke peut, d'autre part, être employée, ainsi que le fait remarquer A. Broca, pour l'extraction de corps étrangers qui ont été maladroitement refoulés dans la caisse et qu'on n'a pu enlever par les voies naturelles.

Procédé. — Faire à fond une incision qui contourne toute la ligne d'insertion du pavillon, décoller le conduit cutané avec une rugine étroite jusque près du tympan, inciser la moitié postérieure du conduit, introduire le protecteur par la perforation plus ou moins large du tympan derrière le mur de la logette, et faire sauter ce dernier avec le ciseau en le dirigeant selon l'horizontale supérieure du conduit.

La logette ainsi largement ouverte, se comporter suivant les lésions : extraction des osselets, grattage des fongosités, ablation de séquestres, etc. Telle est la véritable opération de Stacke.

Si, maintenant, on reconnaît une extension des lésions à l'antre et à la mastoïde, introduire le protecteur par l'aditus d'avant en arrière et faire sauter la paroi externe de l'antre. C'est alors l'antro-atticotomie exécutée à rebours.

Lorsque la caisse ou la cavité tympano-mastoïdienne a été soigneusement expurgée, traiter la plaie comme Stacke, c'est-à-dire la livrer au bourgeonnement ou bien couvrir la brèche osseuse par un lambeau quadrilatère taillé sur le conduit membraneux.

§ 4. — Évidement pétro-mastoïdien complété par l'ouverture du sinus latéral

Cette opération est indiquée dans les cas d'ostéo-mastoïdite aiguë ou chronique qui se compliquent, à un moment donné, d'une thrombo-phlébite sinusale, propagée ou non à la veine jugulaire interne; par malheur, le diagnostic de cette complication n'est pas toujours possible, ni suffisamment précoce.

[1] Luc, *Ann. des mal. de l'org.*, nov. 1904, p. 425.

L'évidement pétro-mastoïdien ne suffit pas alors; il faut encore, suivant l'ancienne formule de Zaufal (1880), ouvrir et désinfecter le sinus latéral; quant à *la ligature complémentaire de la jugulaire interne*, également recommandée à la même époque par Zaufal, si les faits nous montrent qu'elle n'est pas indispensable pour le succès, on peut, avec A. Broca et Maubrac, la considérer comme utile, sinon pour barrer le chemin aux embolies septiques, du moins « pour permettre une action plus efficace sur le sinus lui-même ». L'évidement pétro-mastoïdien aidé de l'ouverture du sinus, avec ou sans ligature de la jugulaire, a donné déjà un nombre de succès considérable.

Deux groupes de procédés conduisent au but cherché. Dans le premier (Broca et Maubrac), on lie la jugulaire au cou, puis on ouvre la mastoïde et on dénude le sinus latéral de la mastoïde vers l'inion. Dans le deuxième, (Chipault, Lambotte, Vidal) on lie la jugulaire ou cou, on découvre ensuite, *pour la lier*, l'origine hérophilienne du sinus latéral et on dénude ce dernier de l'inion vers la mastoïde que l'on évide en dernier lieu.

1° **Procédé de A. Broca et Maubrac**. — a. *Ligature de la jugulaire au cou*. — Faire une longue incision, parallèle au bord antérieur du sterno-mastoïdien; enlever les ganglions d'ordinaire engorgés, souvent adhérents, quelquefois même suppurés, qui entourent la veine; et isoler cette dernière, qui a l'aspect « non d'un gros vaisseau bleu noir, à parois minces, se gonflant pendant l'expiration, mais d'un cordon blanc, dur, à parois épaisses, ressemblant à une artère ». Puis la lier, ou la couper, ou la réséquer entre ligatures, en descendant assez bas pour tomber sur une partie saine du vaisseau.

b. *Trépanation de l'apophyse et de la caisse*. — Suivre la technique déjà indiquée p. 656.

c. *Dénudation, incision et désinfection du sinus*. — Si, après avoir évidé l'apophyse, on n'est pas encore arrivé de proche en proche jusqu'à l'abcès extra-dural, jusqu'au sinus mis à nu, faire sauter la paroi postérieure de l'antre, en la taillant en biseau, par copeaux successifs ; puis, le sinus ainsi découvert, creuser une tranchée sur toute sa ligne, jusqu'au pressoir d'Hérophile au besoin.

Aborder le sinus dans sa portion mastoïdienne, et l'inciser sur une longueur de 2 à 3 centimètres. Saisir le caillot avec une pince, et le mobiliser par des tractions exercées alternativement vers les deux extrémités, en commençant par le bout jugulaire qui vient d'ordinaire le plus aisément. Les sinus pétreux, supérieur et inférieur, d'ordinaire thrombosés, n'amènent que peu ou pas de sang ; il n'en est pas de même lorsqu'on débouche le pressoir d'Hérophile; mais on arrête facilement le sang en tamponnant le pressoir à la gaze iodoformée, ou mieux au catgut.