CHAPITRE V

OPÉRATIONS SUR LE NEZ, LES FOSSES NASALES ET LE RHINO-PHARYNX[1]

Asepsie et antisepsie pré-opératoires du nez, des fosses nasales, du rhino-pharynx et des sinus nasaux.

La préparation aseptique et antiseptique du nez, de l'auvent nasal, ne présente rien de particulier.

Celle des fosses nasales consiste essentiellement en l'emploi d'irrigations, tièdes ou chaudes, d'abord au carbonate de soude 2 p. 100, puis à l'acide borique 3 p. 100 ou à tout autre antiseptique non irritant. Ces irrigations sont faites pendant toute la semaine qui précède l'opération, 2 à 3 fois par jour ; et, chaque fois, on fait passer dans les fosses nasales 2 à 3 litres de liquide. Pour pratiquer l'irrigation on se sert : 1° d'un embout olivaire ou conoïde, en verre ou en celluloïd, qui bouche exactement la narine ; 2° d'un récipient quelconque (bouteille de Galante, laveur de Tarnier, bocal de Duplay, bocal de Weber, injecteur ordinaire à couvercle, etc.) ; 3° d'un tube de caoutchouc plus ou moins long, qui relie l'embout au récipient et qui est lui-même muni d'un robinet régulateur ou d'une poire élastique à propulsion. Voici la manière de pratiquer ou de se pratiquer soi-même une injection nasale, par exemple avec le siphon de Duplay :

Le siphon, préalablement désinfecté et rempli d'eau boriquée, est suspendu à une hauteur de 1 m. 40 environ. Puis l'embout, déjà également stérilisé, est adapté au tube de caoutchouc du siphon, où il s'introduit. Le patient s'assied à proximité, la tête penchée en avant au-dessus d'une large cuvette ; on lui introduit (ou il s'introduit) l'embout dans une narine, et l'on tourne le robinet régulateur peu à peu, jusqu'à ce que le jet liquide passe assez vigoureusement dans la fosse correspondante et sorte par l'autre narine. Pendant le passage du courant, le patient doit respirer largement par la bouche en prononçant à répétition la lettre É, afin d'empêcher le liquide de couler dans le pharynx sur la glotte. Si le patient a la muqueuse très sensible ou très endolorie, on peut pulvériser, avant la séance d'irrigation, dans les deux fosses une solution de cocaïne 2 p. 100. Quelquefois, après la séance, il peut être avantageux de pulvériser dans les fosses nasales de l'iodoforme, par exemple, ou du dermatol, ou de les tamponner légèrement à la gaze iodoformée.

Pour désinfecter spécialement le rhino-pharynx, on commence par faire rincer la bouche et la gorge au moyen d'une solution boriquée ; puis, après avoir cocaïnisé le voile palatin et l'isthme bucco-pharyngien, on écouvillonne le pharynx

[1] Pour les fosses nasales, voy. *Ostéotomies préliminaires du nez* ou *Rhinotomies*, p. 286. — *Résection de la cloison et de la paroi externe des fosses nasales*, p. 317.

nasal, la face postérieure du voile, avec un tampon de coton porté sur un instrument coudé, et l'on termine la toilette soit par des irrigations directes du cavum au moyen de la canule coudée de Vacher (fig. 688), la tête étant penchée



Fig. 688. — Canule rhino-pharyngienne de Vacher.

en avant, ou renversée en position de Rose, soit par des irrigations nasales, comme celles dont nous venons de donner la technique, et qui soient assez fortes pour balayer en même temps le rhino-pharynx.



Fig. 689. — Canule frontale de Hartmann.



Fig. 690. — Canule maxillaire de Hartmann.

Quant à la désinfection particulière des divers sinus, lorsqu'elle est nécessaire, on ne peut naturellement l'obtenir de façon efficace, que par des irrigations ; et celles-ci ont lieu à l'aide de canules spéciales comme celles de Hart-

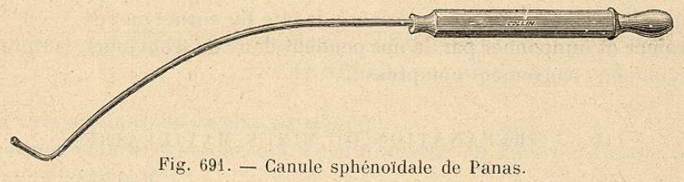

Fig. 691. — Canule sphénoïdale de Panas.

mann pour le sinus frontal (fig. 689), le sinus maxillaire (fig. 690) ; de Panas pour le sinus sphénoïdal (fig. 691).

I

SINUS DE LA FACE

I. — TRÉPANATION DU SINUS FRONTAL

1° **Procédé de Kuhnt-Luc**. — Pratiquer d'emblée jusqu'à l'os une incision sur le tiers interne du rebord orbitaire supérieur, s'arrêtant en dedans à 1 centimètre de la racine du nez. Hémostase. Rugination des lèvres pour exposer le frontal au niveau de la paroi antérieure du sinus.

Avec la fraise ou la gouge, attaquer cette paroi près de la ligne médiane,

là où le sinus est le plus profond. Ouvrir la paroi, puis la muqueuse. Explorer le sinus.

Avec la pince-coupante, détruire peu à peu toute la paroi antérieure, en respectant le rebord orbitaire.

Curetter soigneusement le sinus ; enlever la muqueuse. Avec la curette. perforer le plancher du sinus près de la cloison médiane et creuser à travers les cellules ethmoïdales antérieures, un canal allant du sinus au méat moyen.

Suturer la plaie cutanée et appliquer un pansement compressif.

2° **Procédé de Killian.** — Faire une incision cutanée suivant le sourcil puis se recourbant sur la racine du nez pour aboutir, oblique en bas et en dehors, un peu au-dessous du sillon naso-palpébral inférieur.

Tracer deux incisions périostiques, l'une au-dessus, l'autre au-dessous du rebord orbitaire, afin de lui conserver son périoste. Ruginer la paroi antérieure du sinus, l'ouvrir à la gouge et la détruire à la pince coupante, en respectant le rebord orbitaire doublé de sa bande périostique.

Décoller les téguments et le périoste de l'apophyse montante et de l'os du nez, puis de la paroi interne de l'orbite du plafond orbitaire à sa partie interne.

Au ciseau, puis à la pince coupante attaquer alors le plancher du sinus au-dessous du point formé par le rebord orbitaire. Détruire les cellules ethmoïdales antérieures et les transformer en une cavité régulière communiquant largement avec le sinus et avec le méat moyen. Réséquer, si on ne l'a déjà fait dans une séance antérieure, la tête du cornet moyen.

Drainer et tamponner par le nez pendant deux ou trois jours, suturer la plaie cutanée ; pansement compressif.

II. — TRÉPANATION DU SINUS MAXILLAIRE

1° **Voie alvéolaire** (**Procédé d'Astley Cooper**). — Arracher la première grosse molaire, ou bien la dent malade, cause de la sinusite, s'il y en a une.

Avec un gros trocart, un perforateur ou une petite fraise, maniés prudemment pour éviter toute échappée, perforer la paroi alvéolaire, agrandir la perforation à l'aide de quelques mouvements de rotation.

Introduire à frottement un drain métallique d'étain ou de vermeil par lequel on fera des lavages. Ce drain entre les lavages, sera fermé à l'aide d'un obturateur métallique approprié.

2° **Voie naso-canine** (**Procédé de Caldwell-Luc**). — Relever la lèvre supérieure ; un peu au-dessous du sillon gingivo-labial pour pouvoir suturer facilement la plaie, de la racine de la canine à celle de la 2e grosse molaire, inciser à fond la muqueuse.

Ruginer la fosse canine dans toute son étendue, sans atteindre le trou sous-orbitaire.

Avec la gouge et le maillet, puis avec la pince coupante, ouvrir et abattre la paroi canine du sinus, surtout en bas et en dedans.

Curetter le sinus à fond, mais avec ménagement au niveau du plafond, à cause du nerf sous-orbitaire.

Abattre alors la paroi interne du sinus au niveau de la partie antérieure du méat inférieur, à l'aide soit de la gouge ou de la curette, soit de la pince emporte-pièce. Pour mieux assurer le drainage, réséquer l'extrémité antérieure du cornet inférieur.

Tamponner le sinus avec une mèche ressortant par le nez.

Suturer soigneusement l'incision de la muqueuse gingivo-labiale.

3° **Voie nasale** (**Procédé de Claoué Escat**). — Après anesthésie à la cocaïne et anémie à l'adrénaline, avec des ciseaux minces puis avec l'anse froide, on résèque au moins la moitié antérieure du cornet inférieur au ras de son insertion.

Après ponction exploratrice pour se renseigner sur la situation du sinus, avec une tréphine (Claoué) ou une fraise hélicoïdale (Escat), on pratique un ou deux orifices de 6 à 10 millimètres, à 2 centimètres en arrière de l'extrémité antérieure du cornet.

Avec une pince emporte-pièce, on agrandit la brèche jusqu'au plancher du sinus. L'orifice, pour rester suffisant après cicatrisation, doit laisser passer la pulpe du pouce.

Laver, curetter, tamponner.

III. — TRÉPANATION DE L'ETHMOIDE ET DU SINUS SPHÉNOIDAL

La voie orbitaire est la plus employée.

Incision cutanée contournant l'angle interne de l'œil en dedans de la caroncule lacrymale.

Reconnaître, libérer et récliner en dehors le sac lacrymal.

Ruginer l'unguis et l'os planum et refouler en dehors le contenu de l'orbite en ménageant la poulie du grand oblique et l'artère ethmoïdale antérieure.

A la gouge attaquer l'os planum en arrière de l'unguis, puis avec la curette, défoncer et unifier les cellules ethmoïdales, en se dirigeant toujours en bas et en dedans pour éviter à la fois le crâne et l'orbite.

Si le foyer communique déjà avec les fosses nasales, agrandir l'orifice et drainer par le nez après résection de la tête du cornet moyen. Au cas contraire, drainer par l'orbite sans ouvrir les fosses nasales.

Le curettage des cellules ethmoïdales postérieures (ethmoïdite et sphénoïdite sont ordinairement associées) conduit peu à peu jusqu'à la paroi antérieure du sinus sphénoïdal que l'on défonce prudemment avec la curette.