II

NEZ. — FOSSES NASALES. — RHINOPHARYNX

I. — RHINOPLASTIE[1]

La restauration du nez porte tantôt sur toute son étendue ou à peu près, tantôt sur une de ses parties seulement (dos, versant, lobule, aile, sous-cloison).

§ 1. — Rhinoplastie totale

Trois catégories de faits se présentent dans la pratique : les parties molles font défaut, mais le squelette ostéo-cartilagineux de soutien est intact, ou du moins l'est encore assez pour offrir un appui convenable à la couverture réparatrice ; — les parties molles et le squelette ont disparu ; — le squelette s'est écroulé ou est mal formé, mais les parties molles existent à l'état normal (nez en selle).

A. *Destruction des parties molles avec squelette intact.* — **1° Méthode française.** — **Procédé de Serre** (de Montpellier). — De chaque côté du nez tailler sur la joue un lambeau triangulaire dont le pédicule siège à la racine du nez et dont la base descend au-dessous de la limite inférieure de la perte de substance nasale. Cette base doit être découpée en ∽∽ (fig. 692). Disséquer les lambeaux, les rapprocher l'un de l'autre et suturer leurs bords internes sur la ligne médiane. Combler la brèche d'emprunt par des points de suture (fig. 694).

Fig. 692. Rhinoplastie totale ; procédé de Serre.

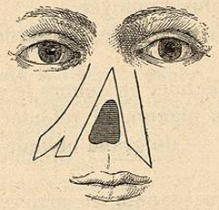

Fig. 693. Rhinoplastie totale ; procédé de Nélaton.

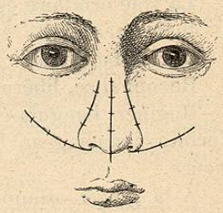

Fig. 694. Même procédé ; suture.

Procédé de Nélaton. — Ce procédé ne diffère essentiellement du précédent que par la découpure de la base des lambeaux (fig. 693). D'un côté la base est taillée simplement dans un sens oblique pour former l'aile du nez correspondante ; de l'autre, elle est taillée en deux languettes, dont l'externe

[1] Cf. Nélaton et Ombredanne, *La Rhinoplastie*, 1 vol., Paris, Steinheil, 1904.

est également destinée à la restauration de l'autre aile, et l'interne à la reconstitution de la sous-cloison.

2° Méthode indienne modifiée. — Le lambeau, toujours emprunté au front, ne subit plus comme dans la méthode primitive une torsion pédiculaire excessive qui entrave sa circulation et met sa vitalité en péril. En outre, sa base est découpée régulièrement en trois languettes qui sont destinées : celle du milieu à reconstituer la sous-cloison, les autres à former les ailes du nez. On peut enfin, chez les sujets jeunes, augmenter sa résistance, et restreindre sa rétraction ultérieure en suivant les préceptes d'Ollier, de Langenbeck, de Kœnig, c'est-à-dire en conservant le périoste sous-jacent et même en décapant l'écorce de l'os frontal.

Procédé de Langenbeck. — Après avoir pris exactement le patron de la perte de substance avivée en triangle, porter ce patron sur le milieu de la région frontale, sa partie étroite appliquée dans l'angle naso-frontal. Dessiner sur le front le contour du patron, avec un crayon dermographique, par

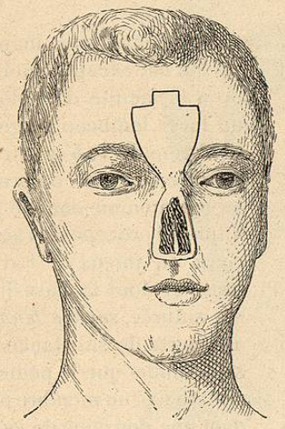

Fig. 695. — Rhinoplastie totale ; procédé de Langenbeck.

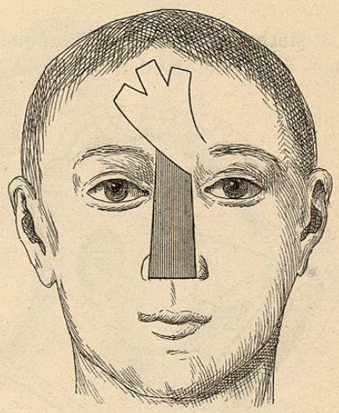

Fig. 696. — Rhinoplastie totale ; procédé de Labat.

exemple, en écartant le tracé de façon que la surface d'emprunt soit au moins un tiers plus large que la perte de substance. Avec la pointe du bistouri suivre exactement la ligne du tracé ; seulement, au niveau du pédicule, l'incision d'un côté (à droite par exemple, fig. 695) doit passer obliquement sur la racine du nez, et se continuer en bas avec l'incision nasale du côté opposé, et l'incision frontale gauche doit s'arrêter à la naissance du sourcil gauche (même figure), ou un peu au-dessus ou un peu au-dessous. Il faut que le pédicule ait une largeur de 1 centimètre à 1 centimètre et demi et qu'il comprenne une artère frontale interne. Disséquer le lambeau frontal, de haut en bas, sur toute son étendue, y compris la racine du nez.

Fermer, autant que possible, par des sutures la brèche d'emprunt.

Faire pivoter le lambeau de haut en bas et de gauche à droite — la face cutanée toujours en avant, — de façon que les bords latéraux correspondants se coaptent entre eux, et que le bord médian du lambeau s'unisse avec la partie médiane de l'incision sus-labiale. Suturer le lambeau, en commençant par la languette qui doit constituer la sous-cloison ; puis former le bord libre des ailes du nez en renversant les languettes latérales en dedans.

Introduire dans chaque narine un bout de grosse sonde.

Volkmann laisse libre la languette médiane afin de prévenir, autant que possible, l'affaissement de la base du nez, et de maintenir une large ouverture unique : la languette se rétracte peu à peu en s'enroulant, et finit par constituer une sorte de lobule.

Au lieu d'un lambeau médian et vertical, on pourrait, à l'exemple d'Alquié, tailler un lambeau très oblique au-dessus d'un sourcil ; mais il y aurait à craindre une déviation de sourcil et de la paupière supérieure par rétraction cicatricielle. Peut-être est-il préférable de combiner les avantages des deux procédés en taillant le lambeau dans une région intermédiaire, ainsi que nous le montrons par la figure 696.

3° Méthode italienne. — Lorsque les méthodes précédentes sont inapplicables faute d'étoffe dans le voisinage du nez — ce qui est exceptionnel, — on a la faculté d'employer un large lambeau saignant en forme de V, à pointe inférieure, qui est emprunté au bras comme dans le traditionnel procédé de Tagliacozzi ou mieux à l'avant bras, et dont la base libre est suturée *séance tenante* à la perte de substance nasale, tandis que le pédicule restera fixé au membre pendant une douzaine de jours.

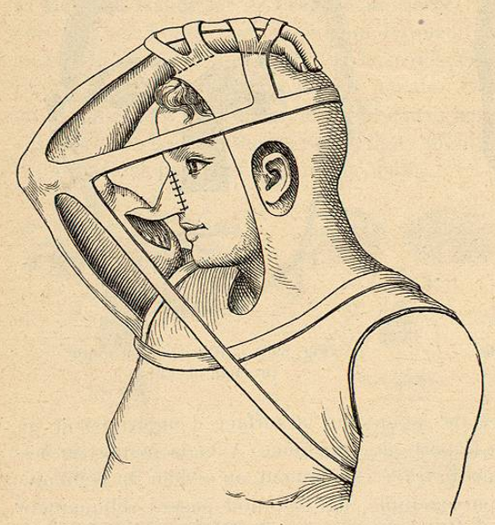

Fig. 697. — Rhinoplastie par la méthode italienne (Ricard et Launay).

Pour assurer l'immobilité du sujet, Berger emploie un appareil en cuir lacé qui emprisonne à la fois le thorax, la tête et le bras du patient. Nélaton et Ombredanne préfèrent un appareil plâtré avec armature métallique modelable, constituée par une bande de feuillard noyée dans le plâtre, appareil comprenant une ceinture thoracique et un casque reliés par une pièce dorsale intermédiaire, le tout formant une espèce de minerve.

B. ***Destruction des parties molles et du squelette.*** — Dans ce cas, aucune des méthodes qui viennent d'être décrites ne donne un résultat satisfaisant : le nez se rétracte et s'affaisse toujours, Ollier, Langenbeck et quelques autres chirurgiens ont tenté vainement de remédier à ce fatal écueil en mettant à contribution les propriétés ostéogéniques du périoste et même en mobilisant des pièces osseuses voisines. Il faut recourir à des méthodes mixtes dont on doit le perfectionnement à Berger et à Ch. Nélaton.

1° Méthode franco-indienne (**Procédé de Ch. Nélaton**[1]). — *a*. Circonscrire l'orifice nasal par une incision conduite à 1 centimètre et demi en dehors

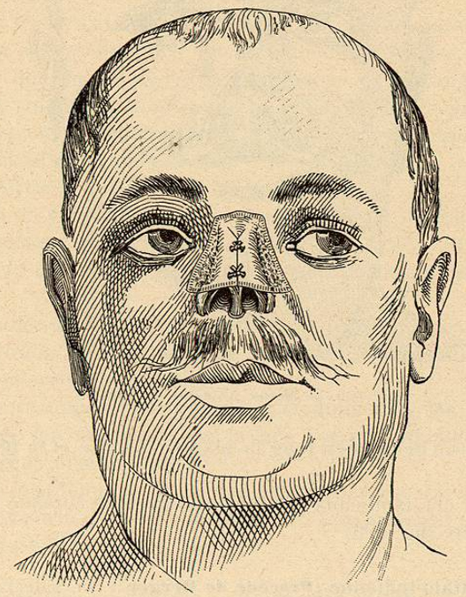

Fig. 698. — Rhinoplastie par le procédé de Ch. Nélaton. 1er temps.

de lui. Disséquer la peau de dehors en dedans sous forme d'un lambeau que l'on retourne face cruentée en avant, face cutanée en arrière vers les cavités nasales. Le lambeau droit est suturé au lambeau gauche et ferme ainsi les deux tiers supérieurs de l'orifice (fig. 698).

b. Incision en fer à cheval sur les téguments du front, circonscrivant un lambeau long de 6 centimètres, large de 3 centimètres et demi à 4, dont la base siège à 5 ou 6 millimètres au-dessus de la ligne sourcilière. Couper à fond jusqu'à l'os. Décoller un peu la peau à la rugine, juste assez pour con-

[1] Ch. Nélaton, *Bull. et Mém. de la Soc. de chir.*, 16 avril 1902, p. 458.

duire une fine scie à chantourner parallèlement à la surface du front et détacher la lame externe du frontal sur 4 à 5 centimètres de long et 2 centimètres et demi à 3 de large, s'arrêter au niveau du sommet des sinus frontaux.

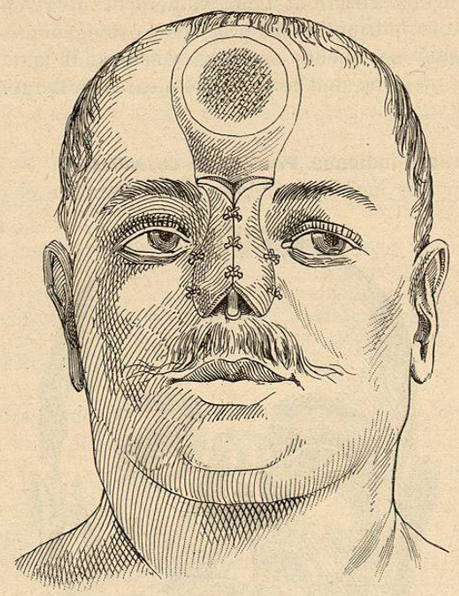

Fig. 699. — Même procédé. 2e temps.

c. Sectionner en deux et en long la plaque osseuse et la peau correspondante.

d. Retourner ces lambeaux frontaux en bas, face cutanée en avant, face osseuse en arrière (fig. 699).

2° Méthode italo-indienne (Procédé de Berger[1]). — Elle consiste à doubler un lambeau fronto-nasal renversé à l'aide d'un lambeau brachial.

a. Tailler sur la peau du front et de la racine du nez un lambeau quadrilatéral à sommet supérieur, à base inférieure implantée sur la racine, à un travers de doigt au-dessus du trou qui représente l'orifice des fosses nasales. Cette base doit être aussi large que possible sans intéresser cependant les voies lacrymales à droite ou à gauche. Le lambeau doit être assez long pour que son sommet rabattu de haut en bas corresponde au moins au bord inférieur de l'orifice des fosses nasales.

Disséquer ce lambeau de haut en bas, le rabattre en tablier, et en le retournant pour qu'il présente sa face cutanée vers les fosses nasales et sa

[1] P. Berger, *Bull. et Mém. de la Soc. de chir.*, 14 mai, 19 et 26 novembre 1902.

face cruentée en avant, le laisser naturellement adhérer par sa base au bord de la perte de substance.

b. Tailler sur le bras gauche, un lambeau qui s'applique par son sommet et par ses deux bords sur le sommet et les deux bords de la plaie d'avivement résultant de la direction du lambeau fronto-nasal.

c. Juxtaposer les deux faces cruentées des deux lambeaux et unir leurs bords latéraux par des points très nombreux et très superficiels. Unir aussi le sommet du lambeau frontal par deux points à la plaie d'emprunt du bras lui-même.

d. Dix à douze jours après, couper le pédicule du lambeau brachial. Les deux lambeaux accolés forment une sorte de trompe épaisse, solide, recouverte partout de peau.

e. Détacher les deux bords de l'orifice antérieur des fosses nasales, sous forme de deux valves latérales ostéo-cutanéo-muqueuses, implantées par leur base aux deux côtés de l'orifice au niveau de ses angles inférieurs et dont le sommet rabattu et tourné en avant viendra de chaque côté s'implanter dans un avivement pratiqué vers la pointe de la trompe formée par les lambeaux brachial et frontal adossés.

Ces deux valves refont les ailes du nez.

Pour refaire la sous-cloison, renverser de même, d'arrière en avant, une languette détachée avec la pince coupante de la cloison des fosses nasales que l'on double comme revêtement, avec la partie moyenne du lambeau brachial.

f. Pour donner au lobule et à l'arête du nez leur forme, on se sert de plaques de plomb, minces, repliées en forme de tente dont l'angle dièdre pince et moule l'arête et le lobule.

Deux tubes à lumière triangulaire, introduits dans les narines, portent chacun une tige qui s'applique sur la face correspondante de la plaque de plomb et assurent ainsi sa fixité.

Le tout est maintenu par un cordon élastique qui se fixe autour de la tête. Cet appareil est porté d'abord constamment, puis pendant plusieurs mois le plus souvent possible.

3° Méthode italienne modifiée. — Greffe d'un doigt. — (Procédé de Vrédène[1]). — Elle consiste à refaire le nez aux dépens de l'annulaire.

a. Anesthésie cocaïnique de la région intersourcilière. Incision médiane verticale des téguments du front et de la racine du nez ; décollement à la spatule des deux lèvres de l'incision.

b. Anesthésie locale du quatrième doigt. Détacher l'ongle, la matrice unguéale et la pulpe de la moitié terminale de la phalangette. Sur la face dorsale, tracer un triangle équilatéral dont la base correspond à l'interligne phalangino-phalangettien. Sur les côtés de ce triangle enlever la peau, en conservant le tissu cellulaire et les vaisseaux. Dépérioster la phalange dénudée.

[1] Vrédène, *Sem. médicale*, 28 mai 1902. p. 180.

c. Creuser au ciseau dans la face antérieure de l'apophyse nasale du frontal une petite échancrure ; y placer la phalangette et suturer les téguments du front aux côtés du lambeau triangulaire laissé sur le doigt.

Suturer ce qui reste des ailes du nez aux faces latérales avivées de la deuxième phalange. Immobiliser le tout dans un plâtre pendant un mois.

d. Alors désarticuler le doigt par une incision à deux lambeaux latéraux. La première phalange, devenue libre, forme la sous-cloison, tandis que les deuxième et troisième forment l'arête du nez.

4° Prothèse. — En dehors de ces trois principales méthodes, il reste encore deux ressources : employer des *nez artificiels*, nez que l'on fabrique maintenant avec une merveilleuse perfection et qui réussissent souvent à dissimuler fort bien la difformité ; ou bien imiter Létiévant, Poncet, Delorme, Mickulicz, Leisrink, Glück, Forgue, Villar (de Bordeaux), Chaput, etc., en faisant la *rhinoplastie sur appareils prothétiques*[1]. Avec le concours de ces derniers, notamment avec le trépied de Martin (fig. 700 et 701), on a déjà obtenu un certain nombre de

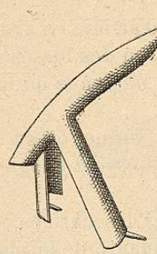

Fig. 700. — Trépied de Martin (de Lyon).

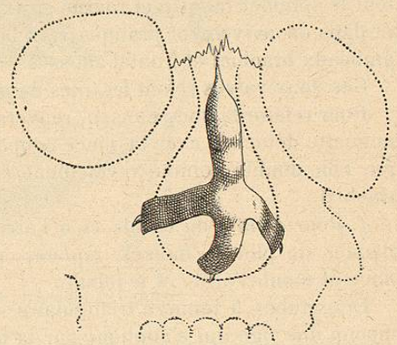

Fig. 701. — Trépied de Martin mis en place.

résultats très satisfaisants. Il arrive pourtant quelquefois, à la longue, « que le trépied métallique infecté par son exposition à l'air provoque de la suppuration et finit par s'éliminer » ; et c'est pour cela que Chaput a imaginé d'enfouir le trépied au sein des tissus en créant la *prothèse métallique intercutanéo-muqueuse*. En voici le principe :

a. *Si les téguments du nez sont intacts,* par une incision en ∩, on les rabat en les séparant de la muqueuse, sans ouvrir cette dernière. On met le trépied en place, après avoir foré dans l'épine nasale du frontal et dans les maxillaires supérieures les trois trous destinés à la fixer. On ramène alors par-dessus ce trépied, le lambeau cutané que l'on avait rabattu et on le suture.

[1] Voy. A. Poncet, *Assoc. franç. pour l'avancement des sciences*, Nancy, 1886. — Forgue, Rhinopl. sur support métallique, *Acad. de méd.*, 24 juillet 1894. — Chaput, *Soc. chir.*, p. 846, 1894. Voy. aussi les indications et modifications proposées par Delorme, *Soc. chir.*, p. 55, 1895.

b. *Si les téguments sont détruits*, on emprunte des lambeaux latéraux aux joues, on rabat ces lambeaux en dedans et on les suture sur la ligne médiane, comme dans le procédé de Ch. Nélaton (fig. 698). Quelques jours après, on avive à la curette *la surface externe de ces lambeaux*, on met le trépied en place et on le recouvre par un grand lambeau frontal.

§ 2. — Rhinoplastie partielle

1° Restauration du lobule. — **Procédé de Rouge** (de Lausanne). — Tailler sur le dos du nez un lambeau quadrilatère transversal. Disséquer en pont sa partie moyenne à l'aide d'un ténotome introduit entre la peau et le squelette, de sorte que le lambeau reste adhérent par ses deux extrémités. Faire glisser de haut en bas le pont cutané, et fixer son bord inférieur à la lèvre inférieure de la perte de substance du lobule. Combler la brèche d'emprunt par un lambeau semblable qu'on taille au-dessus du premier.

2° Restauration de la sous-cloison[1]. — L'étoffe est empruntée à la lèvre supérieure ou au nez lui-même.

Procédé labial. — Aviver la face cutanée de la gouttière médiane sous-nasale jusqu'au bord libre de la lèvre. Délimiter cette face par deux incisions verticales et parallèles qui entament soit seulement la moitié de l'épaisseur soit toute l'épaisseur de la lèvre (fig. 702, traits pleins). Relever le lambeau, suturer son extrémité libre au lobule du nez, puis suturer ses bords à la muqueuse de la cloison. Combler la brèche d'emprunt par quelques points de suture.

Fig. 702. — Procédés labiaux pour la restauration de la sous-cloison du nez.

Fig. 703. — Procédé nasal de C. Hueter pour la même restauration.

Avec le temps, la face cruentée du lambeau qui reste extérieure prend les caractères de la peau.

On peut aussi tailler le lambeau labial suivant les lignes pointillées (fig. 702).

[1] Cf. Aymar Raoult, *Presse médic.*, 1903, p. 273.